UNIVERSIDADE DE CAXIAS DO SUL
ÁREA DO CONHECIMENTO DE CIÊNCIAS DA VIDA
CURSO DE MEDICINA VETERINÁRIA

ISADORA VANIN

RELATÓRIO DE ESTÁGIO CURRICULAR OBRIGATÓRIO: ÁREA DE CLÍNICA MÉDICA, CIRÚRGICA E REPRODUÇÃO DE RUMINANTES

CAXIAS DO SUL
2026

ISADORA VANIN

RELATÓRIO DE ESTÁGIO CURRICULAR OBRIGATÓRIO: ÁREA DE CLÍNICA MÉDICA, CIRÚRGICA E REPRODUÇÃO DE RUMINANTES

Relatório de Estágio Curricular Obrigatório, apresentado como requisito para obtenção do grau de Bacharel em Medicina Veterinária pela Universidade de Caxias do Sul, na área de Clínica Médica, Cirúrgica e Reprodução de Ruminantes.

Orientador: Prof. Dr. Fábio Antunes Rizzo
Supervisor: M.V. Tiago Garlet

CAXIAS DO SUL

2026

ISADORA VANIN

RELATÓRIO DE ESTÁGIO CURRICULAR OBRIGATÓRIO: ÁREA DE CLÍNICA MÉDICA, CIRÚRGICA E REPRODUÇÃO DE RUMINANTES

Relatório de Estágio Curricular Obrigatório apresentado ao curso de Medicina Veterinária, da Universidade de Caxias do Sul, na área de Clínica Médica, Cirúrgica e Reprodução de Ruminantes, como requisito para obtenção do grau de Bacharel em Medicina Veterinária.

Aprovada em: 18/11/2026

Banca Examinadora:

_____
Orientador: Prof. Dr. Fábio Antunes Rizzo
Universidade de Caxias do Sul

_____
Profa. Ma. Mariana Polesso Mazzuchini
Universidade de Caxias do Sul

_____
M.V. Ma. Adriane de Matos Lacerda

AGRADECIMENTOS

Primeiramente, agradeço a Deus, por guiar meus passos, iluminar minhas escolhas e me conceder oportunidades que um dia foram apenas sonhos e orações.

Aos meus pais, João e Marcia, meu amor e minha gratidão mais profundos. Obrigada pela vida, pelos valores que me ensinaram, pela educação que me deram e pelo amor incondicional. Vocês tornaram tudo isso possível. Cada conquista minha carrega um pouco de vocês. E se hoje tenho coragem para voar, é porque sempre tive a certeza de ter para onde voltar.

À minha amada família, meu alicerce e porto seguro, obrigada por cada palavra de incentivo, pelo acolhimento nos dias difíceis e por acreditarem em mim.

Ao meu namorado, obrigada por ser meu companheiro e compartilhar comigo os sonhos que me trouxeram até aqui.

Aos meus professores, que, muito além dos conhecimentos transmitidos, contribuíram para a construção da profissional que desejo ser. Em especial, ao meu orientador, Prof. Dr. Fábio Antunes Rizzo, por quem tenho profunda admiração. Foi um privilégio ser sua aluna. Obrigada não só pela orientação neste trabalho, mas por esses anos de ensinamentos, conversas e conselhos. Seu exemplo de profissionalismo e dedicação seguirá como referência na minha vida profissional.

Aos amigos que a graduação me presenteou, obrigada por dividirem os desafios, as inseguranças, as conquistas e as incontáveis risadas. Vocês tornaram os dias mais leves e transformaram essa caminhada em lembranças que levarei comigo.

Aos médicos veterinários da Bovmed, Tiago Garlet e Artur Schäfer, minha sincera gratidão por me acolherem e proporcionarem uma experiência tão enriquecedora durante o estágio. Obrigada pela confiança, paciência, compreensão, pelos incontáveis ensinamentos e também pelas conversas, risadas e parceria. Vocês foram fundamentais em uma etapa decisiva na minha formação, e levarei comigo muito mais do que conhecimentos profissionais.

À querida Neusa Bairros, que abriu as portas de sua casa e, com tanto carinho, também as do seu coração. Obrigada por se tornar amiga, confidente e parceira, por tornar meus dias mais leves e por me dar forças quando precisei. Sua presença foi essencial nessa etapa da minha vida.

Por fim, minha sincera gratidão a todos que, de alguma forma, fizeram parte dessa trajetória!

RESUMO

Este trabalho relata as atividades desenvolvidas durante o estágio curricular obrigatório do curso de Medicina Veterinária, realizado na área de clínica médica, cirúrgica e reprodução de ruminantes. O estágio ocorreu no período de 03 de agosto a 30 de outubro de 2026, totalizando 509 horas de atividades práticas supervisionadas. As atividades foram realizadas na empresa Bovmed Assessoria Veterinária, no Município de Horizontina – RS, e municípios vizinhos, sob a supervisão do Médico Veterinário Tiago Garlet e sob a orientação do professor Dr. Fábio Antunes Rizzo. Durante o estágio foram acompanhadas as rotinas de atendimentos clínicos e cirúrgicos, manejo reprodutivo e ações de manejo sanitário voltadas a ruminantes. O relatório de estágio conta com a abordagem e discussão de dois relatos de caso acompanhados durante o período: “Malformação craniofacial fetal associada à distocia em novilha da raça Holandesa” e “Anaplasmose bovina em primípara da raça holandesa”, por meio de revisão bibliográfica sobre os temas propostos. A vivência proporcionada pelo estágio foi essencial para o aprimoramento das competências profissionais, permitindo a aplicação prática, desenvolvimento do raciocínio clínico e execução de procedimentos vistos ao longo da graduação.

Palavras-chave: ruminantes; malformação craniofacial; anaplasmose.

ABSTRACT

This paper reports the activities developed during the mandatory curricular internship of the Veterinary Medicine course, carried out in the areas of clinical medicine, surgery, and reproduction of ruminants. The internship took place from August 3 to October 30, 2026, totaling 509 hours of supervised practical activities. The activities were carried out at Bovmed Assessoria Veterinária, in the municipality of Horizontina, Rio Grande do Sul and neighboring municipalities, under the supervision of veterinarian Tiago Garlet and the guidance of Professor Dr. Fábio Antunes Rizzo. During the internship, routine clinical and surgical care, reproductive management, and health management activities focused on ruminants were followed. The internship report includes the presentation and discussion of two case reports followed during the period: “Fetal craniofacial malformation associated with dystocia in a Holstein heifer” and “Bovine anaplasmosis in a first-calf Holstein heifer”, through a literature review of the proposed topics. The experience provided by the internship was essential for improving professional skills, allowing the practical application of knowledge, the development of clinical reasoning, and the performance of procedures learned throughout the undergraduate course.

Keywords: ruminants; craniofacial malformation; anaplasmosis.

LISTA DE FIGURAS

Figura 1 – Localização do município de Horizontina, situado na região Noroeste do estado do Rio Grande do Sul. 13
Figura 2 – Fachada da Agropecuária RW Klein, localizada em Horizontina – RS. .. 14
Figura 3 – Marcação com a letra “V” na face esquerda do animal vacinado com a RB51. 17
Figura 4 – Malformação craniofacial fetal. (A) Vista frontal. (B) Vista lateral. 28
Figura 5 – Abertura da região craniana contendo material encefálico rudimentar. .. 29
Figura 6 – Mucosa vaginal apresentando intensa icterícia. 35
Figura 7 – Avaliação clínica da primípara com suspeita de TPB. (A) Avaliação da hemoglobina e hematócrito por equipamento portátil, com indicação “*Lo*”. (B) Aspecto do sangue do animal, apresentando redução da viscosidade. 35
Figura 8 – Primípara durante transfusão sanguínea realizada pela veia jugular externa 36

LISTA DE TABELAS

Tabela 1 – Resumo das atividades de manejo sanitário e clínica preventiva acompanhadas e realizadas no decorrer do estágio curricular junto a Bovmed Assessoria Veterinária, no período de 03 de agosto a 30 de outubro de 2026. 18
Tabela 2 – Resumo das atividades de manejo reprodutivo acompanhadas e realizadas no decorrer do estágio curricular junto a Bovmed Assessoria Veterinária, no período de 03 de agosto a 30 de outubro de 2026. 19
Tabela 3 – Resumo das atividades de clínica médica acompanhadas e realizadas no decorrer do estágio curricular junto a Bovmed Assessoria Veterinária, no período de 03 de agosto a 30 de outubro de 2026. 22
Tabela 4 – Resumo das atividades de clínica cirúrgica acompanhadas e realizadas no decorrer do estágio curricular junto a Bovmed Assessoria Veterinária, no período de 03 de agosto a 30 de outubro de 2026. 25

LISTA DE GRÁFICOS

Gráfico 1 – Resumo das atividades acompanhadas e realizadas no decorrer do estágio curricular junto à Bovmed Assessoria Veterinária, no período de 03 de agosto a 30 de outubro de 2026. 16

LISTA DE SIGLAS

AINE	Anti-inflamatório não esteroidal
BEN	Balanço energético negativo
BHB	β-hidroxibutirato
bpm	Batimentos por minuto
DAE	Deslocamento de abomaso à esquerda
Esq.	Esquerda
FC	Frequência cardíaca
FR	Frequência respiratória
GnRH	Hormônio liberador de gonadotrofinas
HHA	Hipotálamo-hipófise-adrenal
IATF	Inseminação artificial em tempo fixo
IM	Intramuscular
IV	Intravenosa
kg	Quilograma
L	Litros
mg	Miligrama
mL	Mililitro
PCR	Reação em cadeia da polimerase
PNCEBT	Programa Nacional de Controle e Erradicação da Brucelose e Tuberculose
RS	Rio Grande do Sul
SC	Subcutânea
SEAPI	Secretaria da Agricultura, Pecuária, Produção Sustentável e Irrigação
SID	Uma vez ao dia
SNC	Sistema nervoso central
TPB	Tristeza parasitária bovina
VO	Via oral

SUMÁRIO

1 INTRODUÇÃO 11

2 DESCRIÇÃO DO LOCAL DO ESTÁGIO 13

3 ATIVIDADES DESENVOLVIDAS E CASUÍSTICA ACOMPANHADA 15
3.1 CASUÍSTICA ACOMPANHADA 16
3.1.1 Manejo sanitário e preventivo 16
3.1.2 Manejo reprodutivo 18
3.1.3 Clínica médica 20
3.1.4 Clínica cirúrgica 24

4 RELATOS DE CASO 26
4.1 RELATO DE CASO: MALFORMAÇÃO CRANIOFACIAL FETAL ASSOCIADA À DISTOCIA EM NOVILHA DA RAÇA HOLANDESA 26
4.1.1 Introdução 26
4.1.2 Relato de caso 27
4.1.3 Discussão 30
4.1.4 Conclusão 32
4.2 RELATO DE CASO: ANAPLASMOSE BOVINA EM PRIMÍPARA DA RAÇA HOLANDESA 32
4.2.1 Introdução 32
4.2.2 Relato de caso 34
4.2.3 Discussão 37
4.2.4 Conclusão 41

5 CONSIDERAÇÕES FINAIS 42

REFERÊNCIAS 43

ANEXOS 51

1 INTRODUÇÃO

A bovinocultura possui grande importância econômica e social, destacando-se mundialmente pela produção de carne e leite. No Brasil, o rebanho bovino em 2025 foi de 234,3 milhões de cabeças, das quais aproximadamente 11,4 milhões estavam localizadas no Rio Grande do Sul (IBGE, 2026). Esses números demonstram a dimensão da atividade, que possui forte relação com a formação histórica e econômica do estado, apresentando características distintas entre a produção de carne e de leite.

No estado do Rio Grande do Sul, a bovinocultura de corte caracteriza-se tradicionalmente pela criação a pasto, com predomínio de sistemas de ciclo completo. Conforme Leusin Júnior *et al*. (2025), o valor bruto da produção da bovinocultura de corte gaúcha foi estimado em cerca de 7,4 bilhões de reais para 2025, enfatizando sua importância na economia estadual.

A bovinocultura leiteira é marcada pela expressiva participação da agricultura familiar. No âmbito estadual, o valor bruto da produção leiteira foi estimado em cerca de 8 bilhões de reais para 2025 (Leusin Júnior *et al*., 2025). A atividade apresenta maior ocupação nas regiões Norte e Noroeste do Rio Grande do Sul. Segundo o Anuário Leite 2025, publicado pela Empresa Brasileira de Pesquisa Agropecuária (Embrapa), a mesorregião Noroeste Rio-grandense ocupou a primeira posição entre as mesorregiões produtoras de leite do Brasil em 2023, com aproximadamente 2,73 bilhões de litros, correspondentes a 7,71% da produção nacional. Entretanto, o setor vem passando por mudanças, caracterizadas pela redução do número de produtores e pela maior concentração da produção, exigindo maior investimento em tecnificação.

O estágio curricular obrigatório é uma etapa fundamental para a formação acadêmica e obtenção do título de Médica Veterinária. É um período que permite ao acadêmico acompanhar a rotina profissional e aplicar os conhecimentos adquiridos ao longo da graduação. Além do aperfeiçoamento das habilidades técnicas, esse período possibilita o contato com diferentes realidades e uma melhor compreensão dos desafios enfrentados no exercício da profissão.

Considerando o impacto da bovinocultura na economia nacional e a necessidade de assistência veterinária nas propriedades rurais, optou-se pela realização do estágio nas áreas de clínica médica, cirúrgica e reprodução de ruminantes. A escolha da região Noroeste do Rio Grande do Sul também esteve

relacionada à sua expressiva participação na produção leiteira nacional, proporcionando o acompanhamento de uma diversidade de demandas da rotina veterinária a campo. O estágio foi desenvolvido junto à empresa Bovmed Assessoria Veterinária LTDA., sob supervisão do Médico Veterinário Tiago Garlet e orientação acadêmica do professor Dr. Fábio Antunes Rizzo.

O presente relatório tem como objetivo descrever o local de estágio, as atividades desenvolvidas e a casuística acompanhada. Ainda, são descritos dois relatos de caso acompanhados durante o período.

2 DESCRIÇÃO DO LOCAL DO ESTÁGIO

O estágio curricular supervisionado em Medicina Veterinária, realizado nas áreas de clínica médica, cirúrgica e reprodução de ruminantes, teve início no dia 03 de agosto e foi encerrado em 30 de outubro de 2026, totalizando 509 horas.

As atividades foram desenvolvidas junto a empresa Bovmed Assessoria Veterinária LTDA., localizada no município de Horizontina, na região Noroeste do estado do Rio Grande do Sul (Figura 1), com endereço cadastral na Estrada Rio Pratos, n° 1038 – Sala 01 – CEP 98920-000.

Figura 1 – Localização do município de Horizontina, situado na região Noroeste do estado do Rio Grande do Sul.

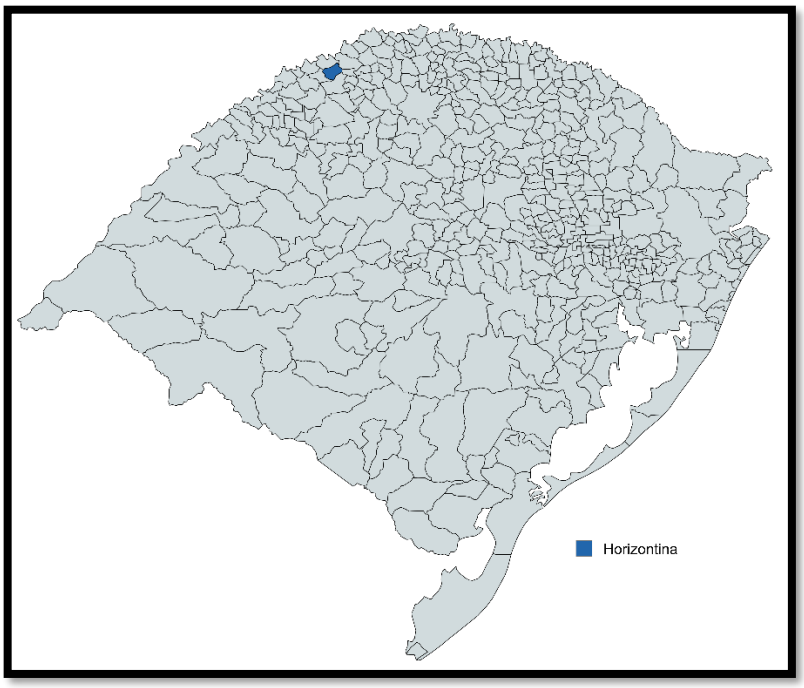

Fonte: Gerada em MapChart (2026).

A atuação que deu origem à empresa teve início em 2018, quando o Médico Veterinário Tiago Garlet passou a realizar atendimentos de forma autônoma na região. Com o aumento da demanda pelos serviços veterinários, surgiu a necessidade de ampliar a capacidade de atendimento. Dessa forma, em 2025, o Médico Veterinário Artur Cassoli Schäfer passou a atuar em parceria, sendo então constituída a Bovmed Assessoria Veterinária LTDA.

Atualmente, a empresa atua em cerca de 20 municípios da região, prestando serviços principalmente a propriedades de bovinos de leite, majoritariamente

rebanhos das raças Holandesa e Jersey, alojados em sistemas de confinamento do tipo *free stall* e *compost barn*. Também foram atendidas algumas propriedades com animais mantidos a pasto, além de bovinos de corte e ovinos. Os serviços abrangem diferentes áreas de atuação em ruminantes, incluindo clínica médica, cirúrgica, reprodução, manejo sanitário e melhoria da qualidade do leite. Essa diversidade permitiu o contato com diferentes condições de criação e organização dos rebanhos.

A empresa não possui sede física, uma vez que os atendimentos são realizados exclusivamente a campo. Os dois médicos veterinários partem de suas respectivas residências e se deslocam diretamente até as propriedades, buscando otimizar as rotas percorridas. Entretanto, essa organização pode ser alterada diante do surgimento de atendimentos de emergência, que são sempre priorizados. Aos finais de semana, os profissionais se revezam em plantões de forma alternada, garantindo assistência contínua às propriedades atendidas.

Cada profissional utiliza seu próprio veículo para os deslocamentos e organização dos medicamentos e materiais necessários à rotina de trabalho. A Bovmed Assessoria Veterinária mantém uma parceria com a Agropecuária RW Klein (Figura 2), a qual fornece parte dos insumos utilizados nos atendimentos. Dessa forma, cada veterinário dispõe, em seu veículo, de uma extensão do estoque da agropecuária, facilitando o acesso aos produtos durante os atendimentos a campo e reposição conforme a demanda.

Figura 2 – Fachada da Agropecuária RW Klein, localizada em Horizontina – RS.



Fonte: Google Maps (2026).

3 ATIVIDADES DESENVOLVIDAS E CASUÍSTICA ACOMPANHADA

Durante o período de estágio curricular obrigatório, foram acompanhadas as atividades desenvolvidas pelos médicos veterinários da empresa Bovmed Assessoria Veterinária. A participação ativa nas diferentes situações da rotina permitiu o desenvolvimento pessoal e profissional da acadêmica, por meio da aplicação dos conhecimentos teóricos em situações práticas da medicina de ruminantes.

Os atendimentos clínicos e cirúrgicos eram solicitados por meio de ligações telefônicas ou mensagens via WhatsApp, com disponibilidade para atendimentos durante 24 horas, conforme o caráter emergencial de cada caso. Ao chegar na propriedade, a anamnese era realizada, seguida do exame clínico geral e específico, buscando o diagnóstico e a conduta terapêutica mais adequada.

Durante os atendimentos, a estagiária era incentivada a participar das atividades desenvolvidas, auxiliando em diferentes etapas da abordagem dos casos, sempre sob supervisão do médico veterinário. Assim, era possível participar da anamnese, da realização do exame clínico, discussão sobre diagnósticos presuntivos e diferenciais, bem como sobre as possíveis condutas terapêuticas e prognóstico de cada caso. Também foram realizadas atividades como a aplicação de medicamentos e participação em diferentes etapas das cirurgias. Ao final dos atendimentos, havia liberdade para discussão dos casos e esclarecimento das dúvidas quanto aos procedimentos realizados.

Os manejos sanitários e acompanhamentos reprodutivos eram previamente agendados e organizados com os produtores. Nessas situações, a estagiária podia realizar a vacinação dos animais, além da palpação retal e ultrassonografia transretal, administração de hormônios para protocolos de Inseminação Artificial em Tempo Fixo (IATF) e realização de algumas inseminações artificiais.

Conforme evidenciado no Gráfico 1, ao final do estágio foram acompanhadas o total de 2.628 atividades. Dentre essas, 1.176 correspondem ao manejo sanitário e preventivo (44,75%), 1.116 ao manejo reprodutivo (42,47%), 219 à clínica médica (8,33%) e 117 à clínica cirúrgica (4,45%).

Gráfico 1 – Resumo das atividades acompanhadas e realizadas no decorrer do estágio curricular junto à Bovmed Assessoria Veterinária, no período de 03 de agosto a 30 de outubro de 2026.

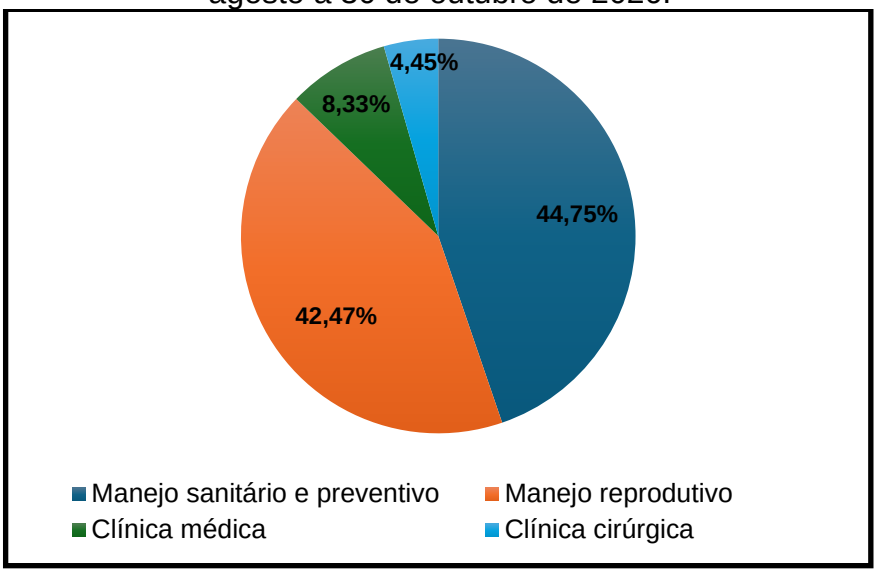

Fonte: Elaborado pela autora (2026).

3.1 CASUÍSTICA ACOMPANHADA

3.1.1 Manejo sanitário e preventivo

O manejo sanitário adequado é um dos principais pilares para a sustentabilidade da bovinocultura, pois contribui para a manutenção da saúde do rebanho. Quando associado a boas práticas de manejo e nutrição, favorece a expressão do potencial genético e desempenho produtivo dos animais (Morais, 2024). Além disso, a atenção com a sanidade do rebanho reduz perdas econômicas significativas e contribui para garantir que o produto comercializado seja seguro para o consumidor (Oliveira; Ribeiro, 2024).

Durante o período de estágio, vacinas contra raiva foram administradas em animais jovens e adultos, como medida preventiva diante da ocorrência de casos confirmados de raiva herbívora em bovinos na região, conforme orientação da Secretaria da Agricultura, Pecuária, Produção Sustentável e Irrigação do Rio Grande do Sul (SEAPI/RS).

A raiva é uma doença zoonótica de grande importância para a saúde pública, apresentando riscos tanto para a produção animal quanto para a saúde humana. É uma enfermidade infecciosa zoonótica fatal, causada por um vírus, podendo ocasionar perdas econômicas significativas na produção animal. Em bovinos, a transmissão

ocorre principalmente pela mordedura de morcegos hematófagos (Pedrosa *et al*., 2026).

O controle de endoparasitas era realizado de maneira estratégica, considerando o histórico sanitário da propriedade. Entre os princípios ativos mais utilizados estavam o fosfato de levamisol, o sulfóxido de albendazol, a doramectina e a ivermectina, empregados principalmente no controle de nematódeos gastrointestinais e pulmonares. As avermectinas também apresentam ação contra determinados ectoparasitas (Claerebout; Lanusse, 2025).

A vacinação contra clostridioses também fizeram parte dos manejos sanitários acompanhados, sendo utilizadas vacinas polivalentes para prevenção de enfermidades causadas por bactérias do gênero *Clostridium*, conhecidas como carbúnculo sintomático, edema maligno, tétano e etc. Essas afecções podem apresentar evolução rápida e alta letalidade (Salvarani; Vieira, 2024), tornando a vacinação uma importante medida preventiva.

A vacinação contra o carbúnculo hemático era realizada como medida preventiva dessa zoonose, causada pela bactéria *Bacillus anthracis*, caracterizada por evolução aguda e morte súbita em bovinos. A vacinação é indicada principalmente em áreas endêmicas (Galante; Fasanella, 2024).

O manejo contra a brucelose seguia as recomendações do Programa Nacional de Controle e Erradicação da Brucelose e da Tuberculose (PNCEBT), sendo realizada a vacinação de terneiras entre 3 e 8 meses de idade, com a vacina RB51 e marcação com ferro quente da letra “V” na face esquerda do animal (Brasil, 2026), como ilustrado na Figura 3.

Figura 3 – Marca com a letra "V" na face esquerda do animal vacinado com a RB51.



Fonte: Acervo pessoal (2026).

A brucelose bovina é uma zoonose causada pela bactéria *Brucella abortus*, a qual pode estar presente no leite, urina, fezes, secreções vaginais, sêmen e órgãos reprodutivos de animais contaminados. A infecção pode causar alterações reprodutivas, redução nos índices de fertilidade e prejuízos na produtividade dos animais, além de representar risco à saúde pública, principalmente pelo consumo de leite cru ou contato direto com materiais contaminados (Rehman *et al*., 2025). O perfil da doença evidencia a importância da vacinação das fêmeas nos rebanhos.

As atividades relacionadas estão descritas na Tabela 1, na qual se observa a predominância de ações voltadas ao manejo sanitário, com ênfase nas medidas preventivas em relação às intervenções curativas.

Tabela 1 – Resumo das atividades de manejo sanitário e clínica preventiva acompanhadas e realizadas no decorrer do estágio curricular junto à Bovmed Assessoria Veterinária, no período de 03 de agosto a 30 de outubro de 2026.

Atividades desenvolvidas	**Número (n)**	**Porcentagem (%)**
Vacinação para raiva	565	48,04%
Aplicação de antiparasitário injetável	210	17,86%
Vacinação para clostridioses	150	12,76%
Vacinação para carbúnculo hemático	150	12,76%
Vacinação para brucelose (RB51)	101	8,59%
Total	**1.176**	**100%**

Fonte: Elaborada pela autora (2026).

3.1.2 Manejo reprodutivo

Os atendimentos reprodutivos também representaram uma parcela significativa do estágio curricular, sendo que as atividades foram divididas em rotina de manejo reprodutivo e atendimentos obstétricos emergenciais.

Durante as visitas de acompanhamento reprodutivo, o produtor disponibilizava as informações referentes aos animais a serem manejados, como as datas de inseminações e partos ocorridos desde a última visita, permitindo maior controle dos animais avaliados.

As avaliações incluíam a palpação retal e ultrassonografia, com o objetivo de verificar a saúde do trato reprodutivo, identificar possíveis alterações reprodutivas, cistos ovarianos e avaliar a ciclicidade e o anestro das fêmeas. Para o diagnóstico de

gestação, eram considerados achados como a tração da cérvix e a assimetria entre os cornos uterinos, além da visualização da vesícula embrionária e batimentos cardíacos por meio das imagens de ultrassom.

Os manejos de IATF geralmente consistiam no D0, com inserção do dispositivo intravaginal de progesterona e aplicação de hormônios para sincronização do surgimento de uma nova onda folicular nos ovários. O restante do protocolo, como a retirada do implante e a aplicação de outros hormônios ficava sob a responsabilidade do produtor. As inseminações eram realizadas pelo próprio produtor, por um inseminador terceirizado ou pelos médicos veterinários da Bovmed Assessoria Veterinária.

Os protocolos de IATF eram definidos conforme o sistema de produção, as condições de manejo, a categoria animal e a condição reprodutiva das fêmeas. Entre os esquemas acompanhados, um dos mais utilizados em vacas de alta produção tinha duração de dez dias, com cinco manejos. No dia 0, inseria-se o dispositivo intravaginal de progesterona e realizava-se a administração de benzoato de estradiol e de acetato de buserelina, análogo ao hormônio liberador de gonadotrofinas (GnRH). Nos dias 7 e 8, aplicava-se o cloprostenol sódico, com retirada do implante no dia 8. No dia 9, administrava-se benzoato de estradiol e, no dia 10, as fêmeas eram inseminadas.

A tabela 2 quantifica todas as atividades de manejo reprodutivo e atendimentos realizados durante o período de estágio.

Tabela 2 – Resumo das atividades de manejo reprodutivo acompanhadas e realizadas no decorrer do estágio curricular junto à Bovmed Assessoria Veterinária, no período de 03 de agosto a 30 de outubro de 2026.

(Continua)

Atividades desenvolvidas	**Número (n)**	**Porcentagem (%)**
Diagnóstico de gestação	426	38,17%
Exame ginecológico	298	26,70%
Inseminação artificial	167	14,96%
IATF (D0)	116	10,39%
Cistos ovarianos	38	3,41%
Retenção de placenta	21	1,88%
Metrite puerperal	16	1,43%
Endometrite	9	0,81%

(Conclusão)

Atividades desenvolvidas	Número (n)	Porcentagem (%)
Infusão intrauterina	9	0,81%
Auxílio obstétrico	7	0,63%
Anomalias fetais	3	0,27%
Prolapso uterino	3	0,27%
Piometra	1	0,09%
Indução ao parto	1	0,09%
Auxílio obstétrico em ovino	1	0,09%
Total	**1.116**	**100%**

Fonte: Elaborada pela autora (2026).

3.1.3 Clínica médica

Na região Noroeste do estado do Rio Grande do Sul, há um número considerável de propriedades leiteiras e, por conta disso, foi possível acompanhar uma diversidade de atendimentos clínicos.

As atividades de clínica médica consistiam na coleta de dados sobre a propriedade e uma anamnese detalhada, uma vez que ela é uma etapa importante para direcionar o diagnóstico, pois permite reunir informações relacionadas ao manejo, alimentação, ambiente, tratamentos anteriores, sinais e tempo de evolução observados pelo proprietário (Tawfeeq, 2021).

A abordagem no animal iniciava pelo exame físico geral, com aferição dos parâmetros, como a temperatura retal, frequência cardíaca (FC), frequência respiratória (FR), movimentos ruminais e hidratação, além da observação das mucosas do animal, comportamento, apetite e escore de fezes. Para auxiliar na precisão da conduta diagnóstica, eram utilizados aparelhos para mensuração do hematócrito, glicemia e β-hidroxibutirato (BHB). Outro equipamento auxiliar utilizado era o detector de metais, passado na região cranioventral do abdômen do animal, com objetivo de identificar possíveis corpos estranhos metálicos no retículo, capazes de causar desconforto ou perfurações na parede reticular. Quando o detector emitia sinal indicativo de material metálico, era introduzido um imã reticular por via oral.

As doenças respiratórias estiveram entre as enfermidades mais acompanhadas durante o estágio, acometendo tanto bovinos adultos, quanto

terneiros, majoritariamente em animais confinados. A casuística foi elevada devido um surto em uma única propriedade, com os animais caracterizados clinicamente por febre, dispneia, ruídos pulmonares à ausculta e secreção nasal de aspecto mucopurulento. A causa ainda estava sob investigação, atribuindo-se como suspeita principal a alteração de um ingrediente da dieta.

A pneumonia se caracteriza por um processo inflamatório no parênquima pulmonar (Cajueiro *et al*., 2026). A etiologia é multifatorial, podendo envolver agentes infecciosos, condições ambientais e fatores de manejo (Renaud; Abuelo, 2025).

Os distúrbios metabólicos também foram atendimentos constantes, caracterizados como problemas decorrentes do período de transição. Esse período é compreendido pelas três semanas pré e pós-parto, momento marcado por intensas adaptações metabólicas para atender às demandas do final da gestação e início da lactação. O aumento da exigência energética, associado à redução do consumo de matéria seca, pode levar ao balanço energético negativo (BEN), favorecendo a mobilização de reservas corporais e o desenvolvimento de enfermidades como a cetose e o deslocamento de abomaso. Além disso, é um momento que o organismo tem elevada demanda de cálcio para iniciar a lactação, predispondo a hipocalcemia (Bekuma; Galmessa, 2019; Kang *et al*., 2025; Mekuriaw, 2023).

Nos casos de deslocamento de abomaso à esquerda (DAE), o diagnóstico acontecia a partir do exame clínico, considerando o histórico mencionado pelo produtor, como redução de apetite e da produção de leite, seleção de alimentos fibrosos e parto recente. Era realizada a auscultação acompanhada da percussão na região abdominal esquerda, com identificação de som metálico (“ping”), predominantemente entre a 9ª e a 13ª costela. Apesar de ser uma enfermidade comum em vacas leiteiras de alta produção, principalmente nas primeiras semanas após o parto, durante o estágio foi possível diagnosticar o DAE em um bovino macho de corte.

Em alguns casos acompanhados, principalmente por decisão do proprietário, não era possível realizar a correção cirúrgica, sendo empregado o tratamento conservador por rolamento do animal, visando o reposicionamento anatômico do abomaso, seguido de terapia de suporte com soluções contendo cálcio e sorbitol, a fim de estimular a motilidade do trato gastroinestinal. Embora a técnica possa promover a resolução do caso, há elevada possibilidade de recidiva (Tschoner; Zablotski; Feist, 2022). Os casos observados durante o estágio foram variados, sendo

que alguns apresentaram recorrência e foram operados posteriormente, enquanto algumas pacientes apresentaram evolução satisfatória após o tratamento conservador.

A mastite é uma enfermidade comum na rotina de propriedades leiteiras e causa grandes prejuízos à atividade. A mastite é descrita por Scatamburlo e Werle (2025) como um processo inflamatório da glândula mamária, havendo causas multifatoriais. Os autores também descrevem que as manifestações podem ocorrer de maneira clínica e subclínica e classificada como ambiental ou contagiosa, dependendo do agente. A maioria dos casos eram acompanhados por alteração do leite, dor e edema nos quartos afetados e hipertermia, sinais característicos de mastites ambientais. Também foram acompanhados quadro inflamatórios agudos, com evolução para quadro endotoxêmico.

O tratamento geralmente consistia em fluidoterapia para suporte, anti-inflamatórios não esteroidais e antibioticoterapia. A conduta mais adequada seria a realização de cultura microbiológica e antibiograma para instituir o tratamento adequado conforme o agente e reduzir o risco de desenvolvimento de resistência bacteriana (Dereti; Zanela; Méndez, 2022). Entretanto, essa prática era realizada apenas nas propriedades que dispunham de estruturas para a execução dos exames microbiológicos.

Na podologia bovina, o casqueamento corretivo integrou os procedimentos acompanhados, sendo uma medida importante na correção de alterações que comprometem a locomoção e o bem-estar dos bovinos. O procedimento buscava restabelecer a conformação anatômica dos cascos e melhorar a distribuição de peso entre os dígitos. A técnica exige cautela na execução, a fim de evitar a remoção excessiva de tecido córneo (Melo *et al*., 2021).

Na tabela 3, estão resumidas todas as atividades de clínica médica acompanhadas durante o período de estágio.

Tabela 3 – Resumo das atividades de clínica médica acompanhadas e realizadas no decorrer do estágio curricular junto à Bovmed Assessoria Veterinária, no período de 03 de agosto a 30 de outubro de 2026.

(Continua)

Atividades desenvolvidas	**Número (n)**	**Porcentagem (%)**
Pneumonia	32	14,61%
Cetose	19	8,68%

(Conclusão)

Atividades desenvolvidas	Número (n)	Porcentagem (%)
Corpo estranho metálico	16	7,31%
Mastite clínica	16	7,31%
Hipocalcemia clínica	15	6,85%
Casqueamento corretivo	14	6,39%
Tristeza parasitária bovina	13	5,94%
Deslocamento de abomaso à esquerda	12	5,48%
Diarreia em terneiro	10	4,57%
Pneumonia em terneiro	10	4,57%
Síndrome da vaca caída	7	3,20%
Necropsia	7	3,20%
Diarreia	6	2,74%
Transfusão sanguínea	5	2,28%
Acidose ruminal	4	1,83%
Dermatofitose	4	1,83%
Indigestão simples	4	1,83%
Intoxicação por ureia agrícola	4	1,83%
Endotoxemia	3	1,37%
Reação ao dipropionato de imidocarb	3	1,37%
Leucose enzoótica bovina	2	0,91%
Papilomatose	2	0,91%
Gangrena gasosa	2	0,91%
Timpanismo	2	0,91%
Insuficiência cardíaca congestiva	2	0,91%
Hipomagnesemia	1	0,46%
Indigestão vagal	1	0,46%
Mastite em terneira	1	0,46%
Ceratoconjuntivite	1	0,46%
Úlcera de abomaso	1	0,46%
Total	**219**	**100%**

Fonte: Elaborada pela autora (2026).

3.1.4 Clínica cirúrgica

Os procedimentos cirúrgicos incluíram desde intervenções simples, até cirurgias mais complexas, sendo que todos os procedimentos seguiram protocolos padronizados para garantir a segurança e recuperação dos animais.

As mochações térmicas foram executadas em animais jovens, priorizando o bem-estar do animal durante o procedimento. Após a contenção adequada, os animais eram sedados com a utilização de Cloridrato de Xilazina 2%, na dose de 0,2 mg/kg, por via intramuscular (IM), associada ao bloqueio regional do ramo cornual do nervo zigomático temporal, utilizando Cloridrato de Lidocaína 2%. Para realização do procedimento, se fazia a cauterização térmica da região de implantação do botão cornual com ferro quente e a posterior aplicação de produtos cicatrizantes.

A orquiectomia também integrou os procedimentos cirúrgicos acompanhados, A técnica utilizada consistia na realização de duas incisões escrotais, uma sobre cada testículo, seguidas da exteriorização testicular e ligadura dos cordões espermáticos para hemostasia. Os cuidados pós operatórios focavam no controle da dor, cuidados com a ferida cirúrgica para evitar miíases e instituição de antibioticoterapia.

As cirurgias para correção de DAE eram realizadas nos casos de recidivas após a tentativa de tratamento conservador ou como primeira escolha terapêutica quando autorizada pelo proprietário. A técnica utilizada era a omentopexia pelo flanco direito, com o animal em estação. Inicialmente, realizava-se ampla tricotomia da região, seguida de lavagem com água e sabão e antissepsia com iodopovidona. A anestesia local era realizada por infiltração de lidocaína com vasoconstritor na linha de incisão, seguida de nova antissepsia com iodopovidona. Posteriormente, realizava-se a incisão da pele, das camadas musculares e do peritônio, permitindo o acesso à cavidade abdominal. Localizava-se o abomaso repleto de gás por palpação e com o auxílio de equipo de infusão e agulha, procedia-se à descompressão do órgão. Em seguida, realizava-se o reposicionamento do abomaso e a fixação do omento maior à parede abdominal direita, visando manter o órgão próximo à sua posição anatômica. Por fim, as camadas incisionadas eram suturadas. O pós-operatório consistia em antibioticoterapia sistêmica e cuidados com a ferida cirúrgica. A técnica utilizada no estágio foi descrita por Câmara, Afonso e Borges (2011).

As atividades de clínica cirúrgica acompanhadas durante o período de estágio estão descritas na Tabela 4.

Tabela 4 – Resumo das atividades de clínica cirúrgica acompanhadas e realizadas no decorrer do estágio curricular junto à Bovmed Assessoria Veterinária, no período de 03 de agosto a 30 de outubro de 2026.

Atividades desenvolvidas	**Número (n)**	**Porcentagem (%)**
Mochação térmica em terneiro	88	75,21%
Orquiectomia	14	11,97%
Omentopexia para correção de DAE	9	7,69%
Drenagem de abscesso	5	4,27%
Desobstrução de teto	1	0,85%
Total	**117**	**100%**

Fonte: Elaborada pela autora (2026).

4 RELATOS DE CASO

4.1 RELATO DE CASO: MALFORMAÇÃO CRANIOFACIAL FETAL ASSOCIADA À DISTOCIA EM NOVILHA DA RAÇA HOLANDESA

4.1.1 Introdução

As malformações congênitas correspondem a alterações estruturais ou funcionais que se originam durante o desenvolvimento intrauterino. Em bovinos, podem acometer diferentes órgãos e sistemas, apresentando diferentes graus de comprometimento conforme o período em que ocorrem e as estruturas afetadas. Entre essas alterações, as malformações cefálicas apresentam relevância pela possibilidade de comprometimento concomitante das estruturas craniofaciais e do sistema nervoso central (SNC) (Di Muro *et al*., 2020).

A etiologia das anomalias congênitas é multifatorial, podendo apresentar origem genética, ambiental ou da interação desses fatores. Entre as possíveis causas estão alterações genéticas hereditárias ou mutações espontâneas, infecções adquiridas durante a gestação e exposição materna a substâncias tóxicas. Entretanto, em muitos casos, a etiologia permanece desconhecida (Quigley; Mee, 2025).

As alterações craniofaciais podem estar associadas a distúrbios encefálicos, com possíveis repercussões sobre a viabilidade fetal e o mecanismo de desencadeamento do parto. A regulação endócrina do parto em bovinos envolve a comunicação entre o feto, a placenta e o organismo materno, com participação do eixo hipotálamo-hipófise-adrenal (HHA) fetal (Schuler, 2023). Dessa forma, alterações no desenvolvimento do sistema nervoso fetal que comprometam a função desse eixo podem interferir na sinalização necessária para o início do parto.

Na obstetrícia bovina, as anomalias de desenvolvimento podem modificar a conformação fetal e dificultar sua passagem pelo canal do parto. A ocorrência de distocias pode comprometer a integridade do trato genital e a recuperação da progenitora. A resolução pode exigir auxílio à extração pelo canal vaginal, fetotomia ou cesariana, conforme as características do feto e as condições maternas (Agerholm *et al*., 2025).

O presente relato tem como objetivo descrever o atendimento obstétrico de uma novilha da raça Holandesa com feto apresentando malformação craniofacial, em uma propriedade leiteira no município de Horizontina, RS.

4.1.2 Relato de caso

Na noite de 16 de agosto de 2026, a empresa Bovmed Assessoria Veterinária recebeu um chamado em uma propriedade leiteira, localizada no município de Horizontina, Rio Grande do Sul. O atendimento tratava-se de um parto distócico de uma novilha da espécie *Bos taurus*, da raça Holandesa, criada em sistema semi-intensivo, pesando aproximadamente 600 kg.

Apesar de ser a primeira gestação da fêmea, ela já havia passado por uma lactação anterior, a qual foi induzida artificialmente devido dificuldades de concepção ao atingir a idade reprodutiva. Segundo os responsáveis, posteriormente foram realizadas mais duas tentativas de inseminação com sêmen de reprodutores da raça Holandesa, sem confirmação de prenhez. Na terceira tentativa, utilizaram o sêmen de um reprodutor da raça Angus, obtendo sucesso na concepção.

O atendimento foi solicitado porque a data prevista para o parto, calculada com base na inseminação artificial, havia sido ultrapassada. Durante o dia, os proprietários relataram que não haviam observado manifestações evidentes de progressão de parto, somente notaram que o animal mantinha a cauda levantada. Diante disso, realizaram exploração vaginal com luvas de palpação, identificando abertura do canal cervical e presença do feto, o que motivou a solicitação de assistência veterinária.

Ao chegar na propriedade, o animal estava em estação e ao exame clínico, não foi constatada nenhuma alteração dos parâmetros vitais. No exame obstétrico, foi realizada a palpação vaginal, constatando dilatação cervical adequada e estática fetal em apresentação longitudinal anterior, posição dorsal, com membros estendidos e cabeça flexionada lateralmente. Foi realizada a avaliação da viabilidade fetal pela técnica do pinçamento, sem resposta ao estímulo, confirmando que o feto se encontrava sem vida.

A escolha da retirada pela via vaginal foi avaliada previamente e considerada segura para a progenitora. Em seguida, iniciaram as manobras para correção do desvio da cabeça do natimorto. Durante essa manipulação, foram notadas

irregularidades na conformação facial; o focinho não foi encontrado, apenas os dentes incisivos localizados na porção ventral da abertura oral e a língua. Após a correção, foi realizada a tração com auxílio de correntes obstétricas e o fórceps para bovinos, permitindo a retirada do natimorto e sendo confirmada a malformação fetal.

Apesar de ser possível a retirada pela via vaginal, a novilha apresentou intensa reatividade à presença de pessoas e à manipulação, o que dificultou e prolongou o auxílio obstétrico. Durante a manipulação, houve acentuada perda de sangue devido a movimentação e resistência do animal. Após o procedimento, o médico veterinário examinou o útero através da palpação uterina para avaliar a presença de lesões e irregularidades.

O feto retirado era macho, com peso de aproximadamente 45 kg e estava sem vida. Foi constatada a malformação dos ossos da face e do crânio, com ausência total dos ossos nasal e lacrimal e parte dos ossos maxilar e frontal (Figura 4). O tronco e os membros do animal apresentavam conformação preservada, com aspecto anatômico normal.

Figura 4 – Malformação craniofacial fetal. (A) Vista frontal. (B) Vista lateral.



Fonte: Acervo pessoal (2026).

Durante a avaliação do feto, foi realizada a abertura da região craniana acima da área ocular, sendo necessário seccionar tecido ósseo. No interior, foi identificado material possivelmente encefálico, pouco evidente, desorganizado e friável (Figura 5). Os achados não se enquadraram em uma classificação específica.

Figura 5 – Abertura da região craniana contendo material encefálico rudimentar.



Fonte: Acervo pessoal (2026).

Como suporte pós-parto da vaca, foi diluído 1 kg de drench (Reviva®) em 40 litros de água morna e fornecido para o animal beber, visando a suplementação energética, mineral e vitamínica. Além disso, devido à perda de sangue observada, foram administrados, pela via intravenosa (IV), dipirona sódica (Febrax®), como analgésico e antitérmico, um anti-hemorrágico à base de ácido tranexâmico (Hemosthal®), como agente antifibrinolítico e vitamina K (K-vitan®), como suporte à hemostasia.

No dia 17 de agosto de 2026, aproximadamente 22 horas após o primeiro chamado, os proprietários entraram em contato com o médico veterinário, relatando a não expulsão das membranas fetais. Ao exame clínico, foi constatada a temperatura retal de 39,6°C, redução do apetite e prostração. Com base nos achados sistêmicos, foi instituída terapia de suporte por via intravenosa, com 1 L de solução de ringer com lactato, 500 mL de dextrose a 50% (Glicocalbos®) e 500 mL de soro polivitamínico (Bioxan Composto®). Também foi instituída antibioticoterapia à base de enrofloxacina (8,33 mg/kg) (Kinetomax®) e uma associação de benzilpenicilinas, procaína e benzatina (8.667 UI/kg), sulfato de di-hidrestreptomicina (4,5 mg/kg) e piroxicam (0,4 mg/kg) (Pencivet® Plus PPU), por via intramuscular.

A conduta terapêutica adotada se mostrou eficaz e o prognóstico da vaca foi favorável, com retorno ao consumo e às atividades produtivas nos dias posteriores.

4.1.3 Discussão

As alterações craniofaciais observadas no presente relato, associadas ao aspecto anormal do material identificado na cavidade craniana, sugerem possível comprometimento tanto das estruturas ósseas quanto encefálicas. Di Muro *et al*. (2020) descreveram a associação entre malformações faciais e alterações do sistema nervoso central em um terneiro, ressaltando a dificuldade de enquadrar todos os achados em uma única condição.

Nesse contexto, exames complementares podem contribuir para a caracterização das alterações e a investigação de sua origem. Braun *et al*. (2021) utilizaram a tomografia, necropsia e histopatologia para identificar as estruturas comprometidas, além do sequenciamento genético para investigar uma possível causa. No caso acompanhado, a avaliação foi somente macroscópica, limitando a identificação detalhada das estruturas afetadas.

O atraso em relação à data prevista para o parto, associado à suspeita de alteração encefálica, permite discutir uma possível interferência na sinalização endócrina fetal. Schuler (2023) descreve o desencadeamento do parto como resultado da comunicação entre feto, placenta e organismo materno. Conforme descrito por Prestes e Landim-Alvarenga (2022), em bovinos, próximo ao final da gestação, os fatores estressantes, como hipóxia, mudanças na pressão sanguínea e na disponibilidade de glicose, aumentam o estresse fetal. Com isso, há a ativação do eixo HHA fetal com o cortisol desempenhando papel importante no início do parto ao induzir a produção placentária de prostaglandinas, a luteólise e consequente redução da progesterona circulante, com aumento da síntese de estrógenos (Silva, 2025). Dessa forma, a alteração encefálica observada parece plausível para acometimento funcional do HHA fetal, podendo integrar as hipóteses para alteração na duração da gestação.

Na literatura, há relatos que sustentam essa associação. Kemel *et al*. (2022) descreveram uma vaca Belgian Blue com gestação prolongada, hidroâmnio e feto anencéfalo. Braun *et al*. (2021) também registraram prolongamento de 22 dias da gestação em um caso de malformação craniofacial e encefálica.

Segundo Silva (2025), o parto da vaca pode ser dividido em três estágios funcionais, sendo eles: preparação, expulsão fetal e eliminação das membranas fetais, respectivamente. O primeiro refere-se à inquietação, redução de consumo, isolamento do rebanho e contrações uterinas iniciais. O segundo é o trabalho de parto propriamente dito, momento em que há ruptura das membranas fetais, contrações uterinas coordenadas e expulsão do feto. O último estágio é o de expulsão da placenta (Matamala; Strappini; Sepúlveda-Varas, 2021). No presente caso, apesar da dilatação cervical, não foram observados esforços expulsivos, sugerindo possível inércia uterina.

Em um estudo com novilhas da raça Holandesa, Tsaousioti *et al*. (2023) observaram associação entre características pélvicas maternas, dimensões fetais e distocias. Fetos machos e com maior peso apresentaram maior probabilidade de distocia por desproporção feto-pélvica. No relato, essas características podem ter contribuído para a dificuldade de extração, além da flexão lateral da cabeça.

Entre as possíveis decisões para retirada do feto, pode-se considerar a necessidade de cesariana ou fetotomia. A escolha do procedimento depende das condições maternas e fetais (Adugna *et al*., 2022). No atendimento relatado, a cesariana era uma alternativa se a correção não fosse possível ou se a dilatação não fosse suficiente. A fetotomia pode ser utilizada para retirada de feto morto quando a redução de seu tamanho torna a via vaginal viável. Entretanto, em casos de malformações, a execução dessa técnica pode não ser considerada pela dificuldade de identificar os pontos anatômicos e planejar os cortes sem lesionar o tecido materno (Smail *et al*., 2025).

Em vacas leiteiras, a retenção de membranas fetais ocorre quando essas não são expelidas dentro de 8 a 12 horas após o parto devido à falha na separação entre os cotilédones fetais e as carúnculas maternas da placenta (Kosztowny *et al*., 2025). No caso relatado, a distocia do natimorto pode ser considerada um fator predisponente. Animais que retêm a placenta podem ter maior risco de metrite, cetose e deslocamento de abomaso no pós-parto, além de prejuízos ao desempenho produtivo e reprodutivo. De acordo com Roberts (2024), a presença de comprometimento sistêmico justifica intervenção terapêutica com instituição de antibioticoterapia. Nesse contexto, a hipertermia, redução de apetite e prostração apresentados pela fêmea, sustentam a suspeita de infecção puerperal e necessidade de suporte clínico (Lima, 2024).

A associação de beta-lactâmicos e enrofloxacina pode ser justificada pela intenção de ampliar a cobertura contra bactérias Gram-positivas e Gram-negativas suscetíveis, considerando o perfil microbiológico complexo das infecções uterinas. As benzilpenicilinas atuam na síntese da parede celular da bactéria, enquanto a enrofloxacina inibe a replicação do DNA bacteriano, mostrando potencial sinergismo entre eles (Mercer, 2022a, 2022b). Como alternativa terapêutica, o ceftiofur também apresenta respaldo clínico em casos de infecção uterina puerperal (Menta *et al*., 2024), além da maioria das formulações comercias para uso sistêmico em bovinos apresentar período de carência zero para o leite.

4.1.4 Conclusão

A fêmea apresentou evolução favorável após o tratamento, com recuperação do consumo alimentar e retorno às atividades produtivas. Embora não tenha sido possível determinar a etiologia da malformação, a possibilidade de participação de fatores hereditários reforça a importância da avaliação do histórico genealógico e reprodutivo antes de decisões sobre futuros acasalamentos.

Além disso, esse relato demonstra a importância de manter o registro do histórico individual dos animais e do rebanho sempre atualizado, incluindo índices reprodutivos, ocorrência de malformações, distocias, perdas embrionárias e fetais. Essas informações podem auxiliar na identificação de recorrências, na investigação de possíveis causas e no planejamento do manejo reprodutivo.

4.2 RELATO DE CASO: ANAPLASMOSE BOVINA EM PRIMÍPARA DA RAÇA HOLANDESA

4.2.1 Introdução

A tristeza parasitária bovina (TPB) é um complexo hemoparasitário que inclui a babesiose, causada pelos protozoários *Babesia bovis* e *Babesia bigemina*, e a anaplasmose, causada pela bactéria *Anaplasma marginale*. Essas infecções podem ocorrer isoladamente ou em associação (Puentes; Riet-Correa, 2023). No Brasil, a TPB causa prejuízos significativos à bovinocultura, principalmente pela redução do

desempenho produtivo, pelos custos com tratamentos e medidas preventivas, além da mortalidade dos animais acometidos (Silva *et al.*, 2021).

A anaplasmose é uma enfermidade infecciosa causada principalmente pela *Anaplasma marginale*, bactéria intracelular obrigatória, do grupo das riquétsias. Sua transmissão está relacionada ao carrapato *Rhipicephalus microplus*, mas também pode ocorrer mecanicamente por insetos hematófagos e pelo uso de materiais contaminados com sangue de animais infectados, como agulhas (Puentes; Riet-Correa, 2023). Mesmo após a recuperação clínica, os bovinos podem permanecer portadores de *A. marginale*, atuando como possíveis fontes de infecção para outros animais (Ierardi, 2025).

A patogênese da anaplasmose envolve a multiplicação do agente no interior das hemácias, cuja remoção por eritrofagocitose resulta principalmente em hemólise extravascular. Esse processo provoca anemia progressiva e redução da capacidade de transporte de oxigênio. Entre as principais manifestações clínicas estão hipertermia, prostração, taquicardia, alterações respiratórias e icterícia. Em casos graves, podem ocorrer aborto e morte do animal (Agina *et al.*, 2026; Ierardi, 2025; Ozubek *et al.*, 2020).

O diagnóstico se baseia na associação dos sinais clínicos e do histórico epidemiológico, com exames laboratoriais. A avaliação hematológica permite identificar e determinar a gravidade da anemia, enquanto a pesquisa por esfregaço sanguíneo possibilita a visualização de pequenas inclusões intraeritrocitárias, geralmente localizadas próximas à margem das hemácias. Além do esfregaço, testes sorológicos e métodos moleculares, como a reação em cadeia da polimerase (PCR), podem auxiliar no diagnóstico definitivo (Ierardi, 2025).

Os bovinos podem apresentar comprometimento clínico acentuado, necessitando de medidas de suporte além do tratamento específico contra os agentes. Nos casos de anemia grave, a transfusão sanguínea pode fazer parte da abordagem emergencial, visando melhorar a capacidade de transporte de oxigênio e contribuir de forma significativa para a recuperação clínica do animal (Constable *et al*., 2020).

As medidas de prevenção da anaplasmose incluem o controle de vetores e a utilização de materiais individuais ou esterilizados nos manejos. Considerando as condições epidemiológicas, também podem ser adotadas estratégias de quimioprofilaxia (Tabor, 2026).

O presente relato tem como objetivo descrever o atendimento clínico de uma vaca primípara da raça Holandesa com anaplasmose, em uma propriedade leiteira no município de Independência, RS.

4.2.2 Relato de caso

No dia 04 de setembro de 2026, foi atendida uma fêmea da espécie *Bos taurus*, da raça Holandesa, com aproximadamente 26 meses de idade, peso corporal de 648 kg e parida há oito dias, pertencente a uma propriedade leiteira com sistema de confinamento do tipo *free stall*, localizada no município de Independência, Rio Grande do Sul.

Segundo histórico fornecido pela proprietária, há cerca de 60 dias, ela havia adquirido um lote de doze novilhas prenhes de outra propriedade, também com sistema *free stall*, incluindo a paciente atendida. Na chegada ao tambo, os animais receberam dipropionato de imidocarb (3 mg/kg) (Izoot B12®) como medida de quimioprofilaxia para tristeza parasitária bovina (TPB). Ela relatou que duas novilhas morreram após apresentarem reações adversas ao medicamento. Ao longo dos 60 dias seguintes, essas fêmeas desenvolveram manifestações compatíveis com a hemoparasitose, sendo que seis receberam tratamento clínico, três necessitaram de transfusão sanguínea e uma não apresentou sinais. Oito dessas manifestações foram após o parto, enquanto uma foi durante a gestação e apresentou aborto.

No dia anterior ao atendimento, diante do histórico e da apresentação dos sinais clínicos, a produtora havia realizado o tratamento da primípara para TPB, utilizando cloridrato de oxitetraciclina (20 mg/kg) (Terramicina® LA), diminazeno (3,5 mg/kg) e fenazona (18,5 mg/kg) (Ganavet® Plus) e dipirona sódica (15,4 mg/kg) (D-500®). No dia seguinte, o atendimento veterinário foi solicitado em razão do agravamento do quadro clínico.

Ao exame clínico geral, a paciente encontrava-se em decúbito esternal, prostrada e pouco responsiva a estímulos. Apresentava temperatura retal de 37,0 °C e mucosas ictéricas (Figura 6). A frequência cardíaca (FC) era de 104 batimentos por minuto (bpm), indicando taquicardia e, durante a avaliação respiratória, observou-se dispneia, com padrão respiratório curto. Além disso, havia redução dos movimentos ruminais, da motilidade intestinal e presença de fezes endurecidas. Não foram observados carrapatos durante o exame, nem nos demais animais do rebanho.

Figura 6 – Mucosa vaginal apresentando intensa icterícia.

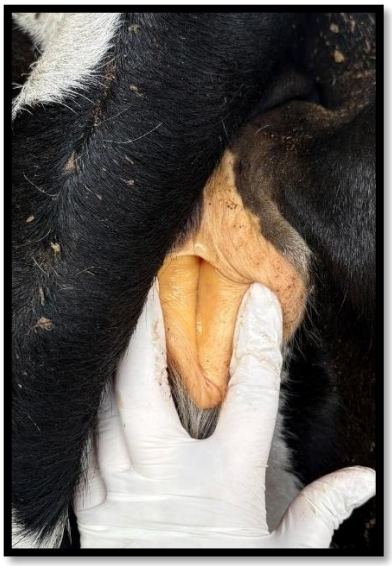

Fonte: Acervo pessoal (2026).

Diante do comprometimento clínico da paciente foi realizada a coleta de sangue por punção da veia coccígea para avaliação de parâmetros hematológicos por meio de equipamento portátil. Na análise, o aparelho exibiu o resultado “*Lo*” (Figura 7A), correspondente a um valor abaixo do limite mínimo de leitura do dispositivo, indicando quadro de anemia severa. Durante a coleta, observou-se que o sangue apresentava aspecto aquoso, com aparente redução da viscosidade e coloração pouco intensa (Figura 7B). A urina apresentava coloração clara, sem sinais de hemoglobinúria.

Figura 7 – Avaliação clínica da primípara com suspeita de TPB. (A) Avaliação da hemoglobina e hematócrito por equipamento portátil, com indicação “*Lo*”. (B) Aspecto do sangue do animal, apresentando redução da viscosidade.

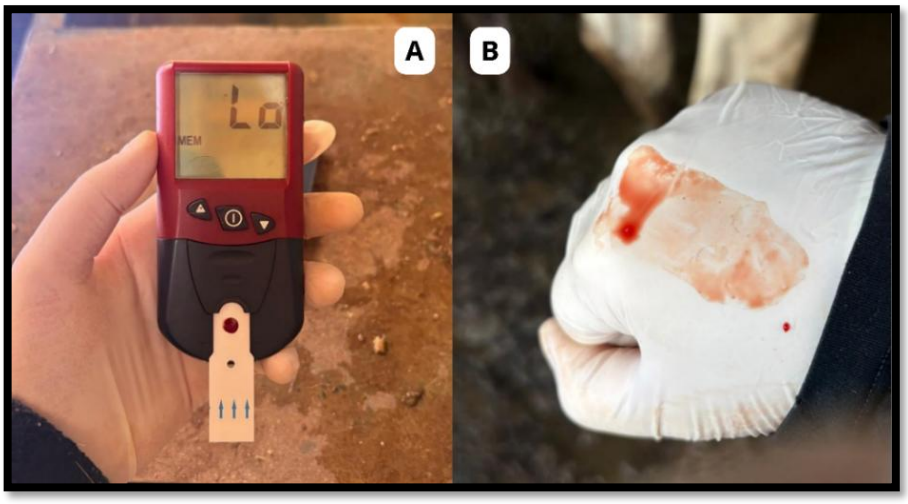

Fonte: Acervo pessoal (2026).

Diante do histórico do rebanho e dos achados clínicos, levantou-se como principal suspeita diagnóstica a tristeza parasitária bovina, com comprometimento hematológico grave. A partir disso, optou-se pela realização de transfusão sanguínea como medida emergencial para suporte do quadro anêmico apresentado.

Para o procedimento, foram selecionadas duas vacas adultas, hígidas e de temperamento dócil. Foi realizada a coleta de aproximadamente 10 litros de sangue total, sendo 6 litros de uma das vacas doadoras e 4 litros da outra, por meio da punção da veia mamária. O anticoagulante utilizado foi o citrato de sódio a 3,2%, diluído em solução de ringer com lactato. Após a coleta, o sangue total foi administrado por via IV na receptora, através da veia jugular externa, com auxílio de um equipo de infusão (Figura 8). A transfusão foi realizada de forma lenta, mediante acompanhamento clínico contínuo, sem constatação de reações adversas imediatas.

Figura 8 – Primípara durante transfusão sanguínea realizada pela veia jugular externa.



Fonte: Acervo pessoal (2026).

No dia do atendimento, como terapia específica para a suspeita de TPB, foi administrada oxitetraciclina de longa ação (21,6 mg/kg) (Terramicina® LA) por via IV lenta, com o objetivo de tratar a possível infecção pela riquétsia *Anaplasma marginale*. Também foi utilizada dexametasona (0,093 mg/kg) (Dexaflan®), em dose única, por via IV. O diminazeno havia sido administrado pela produtora no dia anterior e, portanto, não foi repetido.

Como terapia de suporte, foram administrados, por via IV, 500 mL de dextrose a 50% (Glicocalbos®), 500 mL de soro polivitamínico (Bioxan Composto®), butafosfana associada à cianocobalamina (Catofós® B12), um anti-inflamatório não esteroidal (AINE) à base de meloxicam (0,56 mg/kg) (Maxicam®) e protetor hepático à base de colina e metionina (Pradotectum®). Além disso, foram aplicados um complexo vitamínico A, D e E (Vigantol® ADE), por via IM, e um modificador orgânico (Organovit®), por via subcutânea (SC), visando auxiliar na recuperação metabólica do animal.

O tratamento foi mantido nos dias 05 e 06 de setembro de 2026, sendo realizado pela proprietária. Em ambos os dias, foram administrados, por via IV, 500 mL de dextrose a 50%, 500 mL de soro polivitamínico, protetor hepático e vitamina B12 e, por via SC, um estimulante orgânico. Além disso, no dia 06 de setembro, foi realizada uma nova aplicação de oxitetraciclina de longa ação (21,6 mg/kg) (Terramicina® LA).

Com o objetivo de investigar a enfermidade no rebanho, foram coletadas três amostras sanguíneas para análise laboratorial, sendo duas de vacas já pertencentes ao rebanho e uma da paciente. O sangue total foi acondicionado em tubos contendo EDTA, e as amostras foram mantidas sob refrigeração. Como o atendimento ocorreu em uma sexta-feira, devido ao fim de semana e ao feriado de 07 de setembro, as amostras foram encaminhadas ao laboratório somente no dia 08 de setembro, sendo o laudo liberado no dia 09 de setembro de 2026.

Na pesquisa por esfregaço sanguíneo para hemoparasitas, a paciente apresentou resultado positivo, com discretas inclusões eritrocitárias sugestivas de *Anaplasma marginale* (Anexo A). Entre as duas vacas já pertencentes ao rebanho, uma apresentou resultado positivo, enquanto a outra apresentou resultado negativo.

Nos dias subsequentes, a paciente apresentou melhora clínica progressiva, com retorno do apetite e do consumo alimentar. Em uma visita posterior à propriedade, foi possível reavaliar a fêmea, a qual estava clinicamente recuperada e havia retornado as suas atividades produtivas.

4.2.3 Discussão

A ocorrência das manifestações clínicas compatíveis com TPB em nove das dez fêmeas sobreviventes do lote adquirido merece atenção devido às

particularidades epidemiológicas do caso, principalmente pelo histórico de criação em sistemas de confinamento, sem contato conhecido com carrapatos. Segundo Ierardi (2025), o período de incubação da anaplasmose geralmente varia de três a seis semanas, o que permite considerar que a infecção tenha ocorrido após a chegada das novilhas, por meio de insetos hematófagos ou materiais contaminados com sangue. Essa possibilidade é reforçada pelo resultado sugestivo de *A. marginale* em uma vaca já pertencente ao rebanho, indicando possível circulação do agente na propriedade.

A possibilidade de infecção preexistente também deve ser considerada, uma vez que bovinos portadores podem permanecer assintomáticos por períodos prolongados (Kocan *et al*., 2010). A instabilidade enzoótica caracterizada pela exposição insuficiente dos animais jovens aos agentes, favorece o desenvolvimento de quadros clínicos na idade adulta (Monteiro, 2017). Essa hipótese é relevante para a paciente, que apresentava 26 meses, idade em que a anaplasmose tende a apresentar maior gravidade do que em animais jovens, conforme descrito por Otranto e Wall (2026).

Além disso, situações de estresse relacionadas ao transporte e às mudanças de ambiente, alimentação e manejo, associadas às alterações imunológicas do período de transição, podem ter contribuído para a manifestação clínica da enfermidade (Silva; Fonseca, 2014). Segundo Fritzen e Silva (2025), esse período envolve importantes adaptações metabólicas, frequentemente acompanhadas de balanço energético negativo (BEN), mobilização de reservas corporais e alterações na resposta inflamatória. O estresse oxidativo associado a essas mudanças pode comprometer a função imunológica, aumentando a suscetibilidade a doenças infecciosas (Abuelo, 2025). Essas alterações constituem uma possível explicação para a ocorrência dos casos no período pós-parto.

No presente relato, a administração de dipropionato de imidocarb na chegada das novilhas não impediu a ocorrência posterior de manifestações clínicas compatíveis com TPB. Silva *et al*. (2020) relataram um surto da enfermidade em bovinos submetidos à quimioprofilaxia, demonstrando que a medida preventiva não garante proteção absoluta. Entretanto, essa comparação é limitada, considerando que nesse estudo os animais foram introduzidos em uma propriedade com infestação por carrapatos. Outra possibilidade seria a persistência da infecção anterior ao tratamento, compatível com o relatado por Sarli *et al*. (2021) não conseguiram eliminar *A. marginale* de bovinos portadores com protocolo de imidocarb avaliado.

A ocorrência de aborto em uma das fêmeas acometidas durante a gestação deve ser considerada. O comprometimento hematológico, caracterizado por anemia hemolítica acentuada pode reduzir significativamente o transporte materno de oxigênio e, consequentemente, prejudicar a oxigenação fetal, causando aborto (Otranto; Wall, 2026). As perdas gestacionais também podem ser atribuídas à fase febril da enfermidade (Santos; Alessi, 2023). Além do comprometimento materno, também existe a possibilidade de infecção fetal direta, pois Andrade *et al*. (2024), identificaram *A. marginale* em 19,3% dos fetos bovinos investigados.

A prostração intensa, a taquicardia, a dispneia e a icterícia apresentadas pela paciente são compatíveis com anemia hemolítica grave. Na anaplasmose bovina, a destruição das hemácias ocorre por mecanismos extravasculares, especialmente pela fagocitose das células infectadas no baço (Lemos *et al*., 2022; Santos; Alessi, 2023; Silva *et al*., 2021). Esse processo compromete o transporte de oxigênio, podendo desencadear respostas compensatórias cardíacas e respiratórias, enquanto a degradação da hemoglobina aumenta a produção de bilirrubina, contribuindo para o desenvolvimento da icterícia. Além disso, a ausência de hemoglobinúria é compatível com hemólise extravascular (Ierardi, 2025).

Outro achado relevante foi a temperatura retal de 37,0 °C, inferior à faixa fisiológica esperada, entre 37,8 °C e 39,2 °C (Feitosa, 2025). Esse achado também difere da hipertermia comumente observada na fase aguda da doença (Değirmençay *et al*., 2026). Segundo Klein (2021), a febre decorre da elevação do ponto de ajuste hipotalâmico, e constitui uma resposta fisiológica que pode favorecer os mecanismos de defesa contra infecções. Uma possível explicação para a temperatura reduzida seria a administração de dipirona no dia anterior, considerando sua ação antitérmica. Entretanto, Feitosa (2025) descreve que a hipotermia também pode ocorrer em situações de comprometimento circulatório grave, redução da produção metabólica de calor e falha da termorregulação. No presente caso, essa possibilidade deve ser considerada diante da debilidade clínica da paciente.

A avaliação hematológica com equipamento portátil apresentou resultado “*Lo*”, indicando concentração de hemoglobina abaixo do limite mínimo de medição de 4 g/dL do equipamento, conforme instruções do fabricante. O aspecto aquoso e pouco corado do sangue também é compatível com redução da concentração eritrocitária, característica descrita por Zachary (2018) em bovinos com anemia hemolítica acentuada. Hunt e Wood (1999) descrevem que hematócritos inferiores a 15% em

anemias agudas podem justificar a transfusão sanguínea, considerando as condições clínicas do animal. Os autores também descreveram volumes de 10 a 20 mL/kg de sangue total para haver aumento perceptível do hematócrito em ruminantes. Dessa forma, os 10 litros administrados à paciente, correspondentes a aproximadamente 15,4 mL/kg, provavelmente contribuíram para uma resposta clínica favorável. Balcomb e Foster (2014) destacam a importância da seleção adequada dos doadores. Embora a investigação laboratorial para *A. marginale* fosse recomendável, considerando a possibilidade de bovinos portadores assintomáticos no rebanho, a necessidade emergencial de suporte impossibilitou aguardar os resultados.

Para a transfusão, foi utilizado citrato de sódio como anticoagulante, cuja ação ocorre pela ligação ao cálcio ionizado, impedindo sua participação na coagulação sanguínea. Entretanto, o citrato presente no sangue transfundido também pode provocar redução de cálcio na receptora, especialmente em transfusões volumosas e realizadas rapidamente. Além de possíveis reações relacionadas ao anticoagulante, existem riscos de reações imunológicas por incompatibilidade sanguínea (Balcomb; Foster, 2014).

A utilização de dexametasona tem como objetivo reduzir os riscos de possíveis reações transfusionais. Ademais, sua administração em casos de TPB pode ser discutida como uma tentativa de modular temporariamente a resposta inflamatória e a atividade fagocitária envolvida na remoção das hemácias. Por outro lado, a imunossupressão causada por corticosteroides pode prolongar a recuperação clínica do animal (Khan, 2014). Logo, a aplicação do anti-inflamatório esteroidal pode ser considerada, desde que se priorize a dose única.

No presente relato, a utilização de oxitetraciclina de longa ação mostrou-se compatível com as abordagens descritas na literatura. Segundo Constable *et al*. (2020), as tetraciclinas inibem a síntese proteica bacteriana, exercendo efeito bacteriostático e permitindo o controle da multiplicação do agente. Além disso, Spinosa, Górniak e Bernardi (2023) descreveram resultados favoráveis com uso de oxitetraciclina. Como alternativas, dipropionato de imidocarb e fluoroquinolonas, como enrofloxacina e marbofloxacina também têm respaldo científico para tratar a anaplasmose (Alberton *et al*., 2015).

A suspeita clínica de anaplasmose foi sustentada pela identificação de inclusões intraeritrocitárias sugestivas de *A. marginale* no esfregaço sanguíneo. Vale ressaltar que a sensibilidade da microscopia depende da quantidade de agentes

circulantes, podendo ser reduzida em animais com infecção persistente (Ierardi, 2025). Métodos moleculares apresentam maior sensibilidade para identificação dos agentes da TPB, especialmente em infecções subclínicas (Rahal *et al*., 2024). Em contraponto, é necessário destacar que em atendimentos emergenciais à campo, o início do tratamento não pode depender da disponibilidade ou do tempo de processamento dos exames laboratoriais.

Por fim, a evolução clínica favorável da paciente não significa necessariamente eliminação do agente, pois os bovinos recuperados podem permanecer portadores e atuar como fontes de infecção. Diante da possibilidade de transmissão transplacentária (Andrade *et al*., 2024), seria pertinente investigar as terneiras nascidas das fêmeas acometidas que permanecerão na propriedade.

4.2.4 Conclusão

A paciente apresentou evolução clínica favorável após a transfusão sanguínea e a instituição do tratamento, demonstrando a importância da rápida intervenção e emprego de transfusão sanguínea em casos de anemia grave associada à anaplasmose bovina. A ausência de acompanhamento hematológico e de exames moleculares não permitiu avaliar a recuperação eritrocitária ou confirmar a eliminação do agente. Dessa forma, a realização de exames complementares, associada ao acompanhamento sanitário do rebanho, poderia auxiliar na identificação de animais portadores e contribuir para a prevenção de novos casos.

5 CONSIDERAÇÕES FINAIS

O estágio curricular representou uma etapa fundamental na formação acadêmica e profissional, proporcionando a integração dos conhecimentos teóricos adquiridos ao longo da graduação com a realidade prática da Medicina Veterinária. A vivência da rotina de atendimentos a campo permitiu compreender, de maneira mais abrangente, os desafios e as responsabilidades envolvidos na atuação do médico veterinário, especialmente na medicina de ruminantes.

As experiências vivenciadas contribuíram para o aprimoramento do raciocínio clínico e maior segurança na execução de variadas abordagens e procedimentos realizados durante os atendimentos. Além disso, o acompanhamento de distintas situações clínicas evidenciou a importância da avaliação criteriosa e da tomada de decisões baseadas no conhecimento técnico.

O contato com os produtores rurais possibilitou compreender a importância da comunicação, da empatia e da construção de confiança mútua. Da mesma forma, a convivência com os médicos veterinários proporcionou uma valiosa troca de conhecimentos e experiências.

Por fim, o período de estágio proporcionou amadurecimento pessoal e maior compreensão do papel do médico veterinário na saúde, bem-estar e produtividade dos rebanhos. Todas as experiências fortaleceram o interesse pela área de atuação e contribuíram para uma formação mais segura e consciente com os desafios da profissão.

REFERÊNCIAS

ABUELO, Angel. ADSA Foundation Scholar Award: Shakin' off the rust-Oxidative stress and redox status as underlying factors of immune dysfunction in periparturient cows and preweaning calves. **Journal of Dairy Science**, v. 108, n. 8, p. 7861-7875, 2025. Disponível em: https://doi.org/10.3168/jds.2025-26707. Acesso em: 19 out. 2026.

ADUGNA, Solomon Amente *et al*. Review on a cesarean section in the cow: Its incision approaches, relative advantage, and disadvantages. **Veterinary Medicine and Science**, v. 8, p. 1626–1631, 2022. Disponível em: https://doi.org/10.1002/vms3.808. Acesso em: 04 out. 2026.

AGERHOLM, Jorgen S. *et al*. An Overview of Developmental Disorders Leading to Dystocia in Cattle. **Reproduction in Domestic Animals**, v. 60, supl. 3, e70083, 2025. Disponível em: https://doi.org/10.1111/rda.70083. Acesso em: 04 out. 2026.

AGINA, Onyinyechukwu Ada *et al*. Haematology, serum biochemistry, innate and adaptive immune system responses to blood pathogen infections in cattle: A review. **Parasitology Research**, v. 125, art. 66, 2026. Disponível em: https://doi.org/10.1007/s00436-026-08652-y. Acesso em: 14 out. 2026.

ALBERTON, Luiz R. *et al.* Eficácia do dipropionato de imidocarb, da enrofloxacina e do cloridrato de oxitetraciclina no tratamento de bovinos naturalmente infectados por *Anaplasma marginale*. **Arquivo Brasileiro de Medicina Veterinária e Zootecnia**, v. 67, n. 4, p. 1056-1062, 2015. Disponível em: https://doi.org/10.1590/1678-4162-7999. Acesso em: 19 out. 2026.

ANDRADE, Leandro Silva *et al*. Hemopathogens in naturally infected bovine fetuses in Brazil. **Ticks and Tick-borne Diseases**, v. 15, n. 5, art. 102351, 2024. Disponível em: https://doi.org/10.1016/j.ttbdis.2024.102351. Acesso em: 19 out. 2026.

BALCOMB, Christie; FOSTER, Derek. Update on the Use of Blood and Blood Products in Ruminantes. **Veterinary Clinics of North America: Food Animal Practice**, v. 30, n. 2, p. 455-474, 2014. Disponível em: https://doi.org/10.1016/j.cvfa.2014.04.001. Acesso em: 19 out. 2026.

BEKUMA, Amanuel; GALMESSA, Ulfina. Combating Negative Effect of Negative Energy Balance in Dairy Cows: Comprehensive Review. **Approaches in Poultry, Dairy & Veterinary Sciences**, v. 6, n. 2, p. 536-539, 2019. Disponível em: https://doi.org/10.31031/APDV.2019.06.000633. Acesso em: 27 out. 2026.

BRASIL. Ministério da Agricultura e Pecuária. **Vacinação contra Brucelose**. Brasília, DF: MAPA, 2022. Atualizado em 2 de junho de 2026. Disponível em: https://www.gov.br/agricultura/pt-br/assuntos/sanidade-animal-e-vegetal/saude-animal/programas-de-saude-animal/pncebt/arquivos/vacinacao-contra-brucelose. Acesso em: 13 set. 2026.

BRAUN, Marina *et al*. De novo ZIC2 frameshift variant associated with frontonasal dysplasia in a Limousin calf. **BMC Genomics**, v. 22, art. 1, 2021. Disponível em: https://doi.org/10.1186/s12864-020-07350-y. Acesso em: 04 out. 2026.

CAJUEIRO, Jobson Filipe de Paula *et al*. Pneumonias em bovinos leiteiros adultos: casuística hospitalar e desfecho clínico. **Anais III Simpósio Internacional em Sanidade Bovina: saúde materno-fetal e neonatal.** São Paulo: GeCria FMVZ-USP, 2026. Disponível em: https://repositorio.usp.br/directbitstream/61288054-7bc3-4f86-a000-113fa6388839/GOV_207_3321902_R.pdf. Acesso em: 27 out. 2026.

CÂMARA, Antônio Carlos Lopes; AFONSO, José Augusto Bastos; BORGES, José Renato Junqueira. Métodos de tratamento do deslocamento de abomaso em bovinos. **Acta Veterinária Brasilica**, v. 5, n. 2, p. 119-128, 2011. Disponível em: https://periodicos.ufersa.edu.br/index.php/acta/article/view/2095. Acesso em: 27 out. 2026.

CLAEREBOUT, Edwin; LANUSSE, Carlos E. Pharmacokinetics of Anthelmintics in Animals. In: **Merck Veterinary Manual**. Rahway, NJ: Merck & Co., 2025. Disponível em: https://www.msdvetmanual.com/pharmacology/anthelmintics/pharmacokinetics-of-anthelmintics-in-animals. Acesso em: 27 out. 2026.

CONSTABLE, Peter D. *et al*. **Radostits: clínica veterinária**. 11. ed. Rio de Janeiro: Guanabara Koogan, 2020. E-book. Disponível em: https://integrada.minhabiblioteca.com.br/reader/books/9788527737203/. Acesso em: 14 out. 2026.

DEĞIRMENÇAY, Şükrü *et al*. Myocardial injury associated with naturally occurring clinical bovine anaplasmosis: evaluation of novel cardiac biomarkers. **Veterinary Research Communications**, v. 50, art. 365, 2026. Disponível em: https://doi.org/10.1007/s11259-026-11309-x. Acesso em: 19 out. 2026.

DERETI, Rogério Morcelles; ZANELA, Maira Balbinotti; MÉNDEZ, Melissa García. **Uso prudente de antimicrobianos para tratamento da mastite bovina**. Pelotas: Embrapa Clima Temperado, 2022. 11 p. (Comunicado Técnico, 391). Disponível em: https://www.infoteca.cnptia.embrapa.br/infoteca/bitstream/doc/1150007/1/CPACT-COMUNICADO-TECNICO-391.pdf. Acesso em: 27 out. 2026.

DI MURO, Giorgia *et al*. Multiple cephalic malformations in a calf. **Animals**, Basel, v. 10, n. 9, art. 1532, 2020. Disponível em: https://doi.org/10.3390/ani10091532. Acesso em: 04 out. 2026.

EMPRESA BRASILEIRA DE PESQUISA AGROPECUÁRIA. **Anuário Leite 2025: produção de leite e as mudanças climáticas**. Juiz de Fora: Embrapa Gado de Leite, 2025. 126 p. Disponível em: https://www.embrapa.br/busca-de-publicacoes/-/publicacao/1176413/anuario-leite-2025-producao-de-leite-e-as-mudancas-climaticas. Acesso em: 27 out. 2026.

FEITOSA, Francisco Leydson F. **Semiologia veterinária: a arte do diagnóstico**. 5. ed. Rio de Janeiro: Roca, 2025. E-book. Disponível em: https://integrada.minhabiblioteca.com.br/reader/books/9788527740883/. Acesso em: 19 out. 2026.

FRITZEN, Alexandro; SILVA, Aleksandro Schafer da. Inflammation in the Transition Period of Dairy Cows: New Paradigms. **Veterinary Sciences**, v. 12, n. 12, art. 1182, 2025. Disponível em: https://doi.org/10.3390/vetsci12121182. Acesso em: 19 out. 2026.

GALANTE, Domenico; FASANELLA, Antonio. Anthrax in Animals. In: **Merck Veterinary Manual**. Rahway, NJ: Merck & Co., 2024. Disponível em: https://www.msdvetmanual.com/infectious-diseases/anthrax/anthrax-in-animals?_x_tr_sl=en&_x_tr_tl=pt&_x_tr_hl=pt&_x_tr_pto=tc. Acesso em: 27 out. 2026.

HUNT, Elaine; WOOD, Brett. Use of Blood and Blood Products. **Veterinary Clinics of North America: Food Animal Practice**, v. 15, n. 3, p. 641-662, 1999. Disponível em: https://doi.org/10.1016/S0749-0720(15)30168-7. Acesso em: 19 out. 2026.

IBGE – Instituto Brasileiro de Geografia e Estatística. **Pesquisa da pecuária municipal.** Rio de Janeiro: IBGE, 2026. Disponível em: https://www.ibge.gov.br/estatisticas/economicas/agricultura-e-pecuaria/9107-producao-da-pecuaria-municipal.html. Acesso em: 27 out. 2026.

IERARDI, Rosalie Ann. A review of bovine anaplasmosis (*Anaplasma marginale*) with emphasis on epidemiology and diagnostic testing. **Journal of Veterinary Diagnostic Investigation**, v. 37, n. 4, p. 517-538, 2025. Disponível em: https://doi.org/10.1177/10406387251324180. Acesso em: 14 out. 2026.

KANG, Danju *et al*. Animal health and nutrition: metabolic disorders in cattle and improvement strategies. **Frontiers in Veterinary Science**, v. 12, art. 1470391, 2025. Disponível em: https://doi.org/10.3389/fvets.2025.1470391. Acesso em: 27 out. 2026.

KEMEL, Celien *et al*. Hydrops amnion in a Belgian blue cow combined with prolonged gestation and anencephaly of the calf. **Veterinary Record Case Reports**, v. 10, n. 4, e436, 2022. Disponível em: https://doi.org/10.1002/vrc2.436. Acesso em: 04 out. 2026.

KHAN, Cynthia M. **Manual Merck de Veterinária**. 10. ed. Rio de Janeiro: Roca, 2014. E-book. Disponível em: https://integrada.minhabiblioteca.com.br/reader/books/978-85-412-0437-8/. Acesso em: 19 out. 2026.

KLEIN, Bradley G. **Cunningham: tratado de fisiologia veterinária**. 6. ed. Rio de Janeiro: Guanabara Koogan, 2021. E-book. Disponível em: https://integrada.minhabiblioteca.com.br/reader/books/9788595158085/. Acesso em: 19 out. 2026.

KOCAN, Katherine M. *et al.* The natural history of *Anaplasma marginale*. **Veterinary Parasitology**, v. 167, n. 2-4, p. 95-107, 2010. Disponível em: https://doi.org/10.1016/j.vetpar.2009.09.012. Acesso em: 19 out. 2026.

KOSZTOWNY, Ewelina *et al*. The Profile of Selected Protein Markers of Senescence in the Placentas of Cows During Early–Mid-Pregnancy and Parturition with and Without the Retention of Fetal Membranes: A Preliminary Study. **International Journal of Molecular Sciences**, v. 26, n. 12, art. 5475, 2025. Disponível em: https://doi.org/10.3390/ijms26125475. Acesso em: 04 out. 2026.

LEMOS, Ricardo Antônio Amaral de *et al*. **Tristeza Parasitária Bovina**. Campo Grande: Universidade Federal de Mato Grosso do Sul, 2022. Sanidade de animais de produção, Nota Técnica n. 02/2022. Disponível em: https://ppgcivet.ufms.br/files/2023/04/Nota-tecnica-02-2022-TPB.pdf. Acesso em: 19 out. 2026.

LEUSIN JÚNIOR, Sérgio *et al*. **Painel do agronegócio do Rio Grande do Sul: 2025**. Porto Alegre: Secretaria de Planejamento, Governança e Gestão, 2025. 85 p. Disponível em: https://dee.rs.gov.br/upload/arquivos/202509/01080503-painel-do-agronegocio-do-rio-grande-do-sul-2025-3.pdf. Acesso em: 27 out. 2026.

LIMA, Fabio. Metritis in production animals. In: **Merck Veterinary Manual**. Rahway, NJ: Merck & Co., 2024. Disponível em: https://www.msdvetmanual.com/reproductive-system/uterine-diseases-in-production-animals/metritis-in-production-animals. Acesso em: 04 out. 2026.

MATAMALA, Fabiola; STRAPPINI, Ana; SEPÚLVEDA-VARAS, Pilar. Dairy cow behaviour around calving: Its relationship with management practices and environmental conditions. **Austral Journal of Veterinary Sciences**, v. 53, n. 1, p. 9-22, 2021. Disponível em: https://doi.org/10.4067/S0719-81322021000100009. Acesso em: 04 out. 2026.

MEKURIAW, Yeshambel. Negative energy balance and its implication on productive and reproductive performance of early lactating dairy cows: review paper. **Journal of Applied Animal Research**, v. 51, n. 1, p. 220-228, 2023. Disponível em: https://doi.org/10.1080/09712119.2023.2176859. Acesso em: 27 out. 2026.

MELO, Glauber de Oliveira *et al*. Atualizações sobre a apara funcional e corretiva (casqueamento) dos bovinos. In: VIÉGAS, Julio *et al*. (org.). **O papel da inovação no enfrentamento das incertezas da bovinocultura leiteira contemporânea**. Canoas, RS: Mérida Publishers, 2021. p. 89-105. Disponível em: https://meridapublishers.com/sipel/cap6.pdf. Acesso em: 27 out. 2026.

MENTA, Paulo Roberto *et al*. A randomized controlled trial evaluating the efficacy of systemic ceftiofur administration for metritis therapy in dairy cows and the effect of metritis cure on economically important outcomes. **Journal of Dairy Science**, v. 107, n. 9, p. 7092-7105, 2024. Disponível em: https://doi.org/10.3168/jds.2023-24406. Acesso em: 04 out. 2026.

MERCER, Melissa A. Penicillins Use in Animals. In: **Merck Veterinary Manual**. Rahway, NJ: Merck & Co., 2022a. Disponível em: https://www.msdvetmanual.com/pharmacology/antibacterial-agents/penicillins-use-in-animals. Acesso em: 04 out. 2026.

MERCER, Melissa A. Quinolones, Including Fluoroquinolones, for Use in Animals. In: **Merck Veterinary Manual**. Rahway, NJ: Merck & Co., 2022b. Disponível em: https://www.msdvetmanual.com/pharmacology/antibacterial-agents/quinolones-including-fluoroquinolones-for-use-in-animals. Acesso em: 04 out. 2026.

MONTEIRO, Silvia G. **Parasitologia na medicina veterinária**. 2. ed. Rio de Janeiro: Roca, 2017. E-book. Disponível em: https://integrada.minhabiblioteca.com.br/reader/books/9788527731959/. Acesso em: 19 out. 2026.

MORAIS, Manoel Lúcio Pontes. **Manejo sanitário de bovinos**. Belo Horizonte: EMATER-MG, 2024. 18 p. Disponível em: https://www.emater.mg.gov.br/download.do?id=89936. Acesso em: 13 set. 2026.

OLIVEIRA, Rodrigo Pereira de; RIBEIRO, Laryssa Freitas. Manejo Inadequado e suas consequências na produção leiteira. **GETEC – Revista Gestão, Tecnologia e Ciências**, Monte Carmelo, MG, 2024. Disponível em: https://revistas.fucamp.edu.br/index.php/getec/article/view/3387. Acesso em: 13 set. 2026.

OTRANTO, Domenico; WALL, Richard. **Parasitologia veterinária**. 5. ed. Rio de Janeiro: Guanabara Koogan, 2026. E-book. Disponível em: https://integrada.minhabiblioteca.com.br/reader/books/9788527741484/. Acesso em: 19 out. 2026.

OZUBEK, Sezayi *et al*. Bovine Babesiosis in Turkey: Impact, Current Gaps, and Opportunities for Intervention. **Pathogens**, v. 9, n. 12, art. 1041, 2020. Disponível em: https://doi.org/10.3390/pathogens9121041. Acesso em: 14 out. 2026.

PEDROSA, Fabianne Leão *et al.* Raiva paralítica em herbívoros: uma revisão. **Revista Contemporânea**, v. 6, n. 8, e10925, 2026. Disponível em: https://ojs.revistacontemporanea.com/ojs/index.php/home/article/view/10925/7391. Acesso em: 13 set. 2026.

PRESTES, Nereu Carlos; LANDIM-ALVARENGA, Fernanda da Cruz. **Obstetrícia veterinária**. 2. ed. Rio de Janeiro: Guanabara Koogan, 2022. E-book. Disponível em: https://integrada.minhabiblioteca.com.br/reader/books/9788527730990/. Acesso em: 04 out. 2026.

PUENTES, Juan Dario; RIET-CORREA, Franklin. Epidemiological aspects of cattle tick fever in Brazil. **Brazilian Journal of Veterinary Parasitology**, v. 32, n. 1, e014422, 2023. Disponível em: https://doi.org/10.1590/S1984-29612023007. Acesso em: 14 out. 2026.

QUIGLEY, Katie; MEE, John F. Bovine congenital defects recorded in a national survey of dairy and beef herds over ten years (2014-2023). **Reproduction in Domestic Animals**, v. 60, n. 5, e70067, 2025. Disponível em: https://doi.org/10.1111/rda.70067. Acesso em: 04 out. 2026.

RAHAL, Natália Machado *et al*. Systematic review on molecular diagnosis of cattle tick fever in Brazil: occurrence and future opportunities. **Semina: Ciências Agrárias**, v. 45, n. 3, p. 835-854, 2024. Disponível em: https://doi.org/10.5433/1679-0359.2024v45n3p835. Acesso em: 19 out. 2026.

REHMAN, Saifur *et al*. A detailed review of bovine brucellosis. **Open Veterinary Journal**, v. 15, n. 4, p. 1520-1535, 2025. Disponível em: https://pmc.ncbi.nlm.nih.gov/articles/PMC12124783/. Acesso em: 13 set. 2026.

RENAUD, David; ABUELO, Angel. Overview of Bovine Respiratory Disease Complex. In: **Merck Veterinary Manual**. Rahway, NJ: Merck & Co., 2024. Disponível em: https://www.msdvetmanual.com/respiratory-system/bovine-respiratory-disease-complex/overview-of-bovine-respiratory-disease-complex. Acesso em: 27 out. 2026.

ROBERTS, Jennifer N. Retained fetal membranes in cows. In: **Merck Veterinary Manual**. Rahway, NJ: Merck & Co., 2024. Disponível em: https://www.merckvetmanual.com/reproductive-system/retained-fetal-membranes-in-large-animals-retained-placenta/retained-fetal-membranes-in-cows. Acesso em: 04 out. 2026.

SALVARANI, Felipe Masiero; VIEIRA, Eliel Valentin. Clostridial Infections in Cattle: A Comprehensive Review with Emphasis on Current Data Gaps in Brazil. **Animals**, v. 14, n. 20, art. 2919, 2024. Disponível em: https://doi.org/10.3390/ani14202919. Acesso em: 27 out. 2026.

SANTOS, Renato de Lima; ALESSI, Antonio Carlos. **Patologia veterinária**. 3. ed. Rio de Janeiro: Roca, 2023. E-book. Disponível em: https://integrada.minhabiblioteca.com.br/reader/books/9788527738989/. Acesso em: 19 out. 2026.

SARLI, Macarena *et al*. Efficacy of long-acting oxytetracycline and imidocarb dipropionate for the chemosterilization of Anaplasma marginale in experimentally infected carrier cattle in Argentina. **Veterinary Parasitology: Regional Studies and Reports**, v. 23, art. 100513, 2021. Disponível em: https://doi.org/10.1016/j.vprsr.2020.100513. Acesso em: 19 out. 2026.

SCATAMBURLO, Murilo Henrique; WERLE, Caroline Hoscheid. Mastite bovina: revisão bibliográfica. **Revista Ibero-Americana de Humanidades, Ciências e Educação**, v. 11, n. 10, p. 2669-2680, 2025. Disponível em: https://doi.org/10.51891/rease.v11i10.21448. Acesso em: 27 out. 2026.

SCHULER, Gerhard. Initiierung und endokrine Kontrolle der Geburt bei Haussäugetieren – Teil 1: Vergleichende Übersicht über Regelmechanismen und beteiligte Faktoren. **Tierärztliche Praxis Ausgabe G: Großtiere / Nutztiere**, v. 51, n. 4, p. 228–236, 2023. Disponível em: https://doi.org/10.1055/a-2142-3318. Acesso em: 04 out. 2026.

SILVA, Jenevaldo Barbosa da; FONSECA, Adivaldo Henrique da. Risk factors for anaplasmosis in dairy cows during the peripartum. **Tropical Animal Health and Production**, v. 46, n. 2, p. 461-465, 2014. Disponível em: https://doi.org/10.1007/s11250-013-0514-0. Acesso em: 19 out. 2026.

SILVA, Jerbeson Hoffmann *et al*. Chemoprophylaxis for babesiosis and anaplasmosis in cattle: case report. **Brazilian Journal of Veterinary Parasitology**, v. 29, n. 4, art. e010520, 2020. Disponível em: https://doi.org/10.1590/S1984-29612020096. Acesso em: 19 out. 2026.

SILVA, Jéssica C. **Fisiologia animal**. 1. ed. Rio de Janeiro: Freitas Bastos Editora, 2025. E-book. Disponível em: https://plataforma.bvirtual.com.br. Acesso em: 04 out. 2026.

SILVA, Thaíz Furtado *et al*. Bovine parasite sadness: Review. **Research, Society and Development**, v. 10, n. 1, e15410111631, 2021. Disponível em: https://doi.org/10.33448/rsd-v10i1.11631. Acesso em: 14 out. 2026.

SMAIL, Nasreddine Larbi *et al*. Roadmap to Dystocia Management - Guiding Obstetric Interventions in Cattle. **Life**, v. 15, n. 3, art. 457, 2025. Disponível em: https://doi.org/10.3390/life15030457. Acesso em: 04 out. 2026.

SPINOSA, Helenice de Souza; GÓRNIAK, Silvana Lima; BERNARDI, Maria Martha. **Farmacologia aplicada à medicina veterinária**. 7. ed. Rio de Janeiro: Guanabara Koogan, 2023. E-book. Disponível em: https://integrada.minhabiblioteca.com.br/reader/books/9788527738941/. Acesso em: 19 out. 2026.

TABOR, Alicja E. Anaplasmosis in Ruminants. In: **Merck Veterinary Manual**. Rahway, NJ: Merck & Co., 2026. Disponível em: https://www.msdvetmanual.com/circulatory-system/blood-parasites/anaplasmosis-in-ruminants. Acesso em: 18 out. 2026.

TAWFEEQ, Mohammad Monir. Importance of Anamnesis in Clinical Diagnosis of Cow Diseases. **Journal of Natural Sciences**, Kabul University, v. 4, n. 2, p. 25-35, 2021. Disponível em: https://doi.org/10.62810/jns.v4i2.217. Acesso em: 13 set. 2026.

TSAOUSIOTI, Angeliki *et al*. Association between dam and calf measurements with overall and fetopelvic dystocia in Holstein heifers. **Journal of Dairy Research**, v. 90, n. 3, p. 261-268, 2023. Disponível em: https://doi.org/10.1017/S0022029923000468. Acesso em: 04 out. 2026.

TSCHONER, Theresa; ZABLOTSKI, Yury; FEIST, Melanie. Retrospective Evaluation of Method of Treatment, Laboratory Findings and Concurrent Diseases in Dairy Cattle Diagnosed with Left Displacement of the Abomasum during Time of Hospitalization. **Animals**, v. 12, n. 13, art. 1649, 2022. Disponível em: https://doi.org/10.3390/ani12131649. Acesso em: 13 set. 2026.

ZACHARY, James F. **Bases da patologia em veterinária**. 6. ed. Rio de Janeiro: Guanabara Koogan, 2018. E-book. Disponível em: https://integrada.minhabiblioteca.com.br/reader/books/9788595150621/. Acesso em: 19 out. 2026.

ANEXOS

ANEXO A – LAUDO LABORATORIAL DA PESQUISA DE HEMOPARASITAS POR ESFREGAÇO SANGUÍNEO

DELTAVetSUL
LABORATÓRIO VETERINÁRIO

DADOS DO CLIENTE

Fazenda: [redacted] **Proprietário:** [redacted]
Convênio: Bov Med Assessoria Vet **Solicitante:** Tiago Garlet

DADOS DA AMOSTRA

Material: Sangue total em EDTA **Quantidade:** 3
Data de coleta: 04/09/2026 **Condições de armazenamento:** Resfriado
Data de entrada: 08/09/2026 **Data de liberação:** 09/09/2026

PESQUISA EM ESFREGAÇO SANGUÍNEO

ANIMAL: 170
POSITIVO: Discretas inclusões eritrocitárias sugestivas de *Anaplasma marginale*

ANIMAL: 238
NEGATIVO

ANIMAL: 226
POSITIVO: Discretas inclusões eritrocitárias sugestivas de *Anaplasma marginale*

Observação:
- O resultado negativo não exclui a possibilidade de infecção devido à natureza cíclica dos parasitas.

Geisa Acatrolli
Geisa Acatrolli
Médica Veterinária
CRMV-RS 13202

Laboratório registrado no CRMV-RS sob o número 23960-PJ // Responsável Técnica: Drª Geisa Acatrolli CRMV-RS: 13.202
CNPJ 30.681.999/0001-42 // Rua Emídio Ardenghi, 264. Vila Pinto. Palmeira das Missões, RS – CEP: 98300-000
Fone: (55) 3742-6522 ou (55) 99932-3636 // E-mail: atendimento@deltavetsul.com.br

ANEXO B – DECLARAÇÃO DE USO DE FERRAMENTA DE INTELIGÊNCIA ARTIFICIAL

DECLARAÇÃO DE USO DE FERRAMENTA DE INTELIGÊNCIA ARTIFICIAL

Declaro que, na elaboração do Relatório de Estágio Curricular Obrigatório em Medicina Veterinária, intitulado **RELATÓRIO DE ESTÁGIO CURRICULAR OBRIGATÓRIO: ÁREA DE CLÍNICA MÉDICA, CIRÚRGICA E REPRODUÇÃO DE RUMINANTES**, utilizei **ChatGPT**, da **OpenAI**, **modelo GPT-6 Astra,** no período de 03 agosto à 30 de outubro de 2026, exclusivamente para **caráter auxiliar, sendo empregada para apoio na revisão textual, aprimoramento da coesão, concordância gramatical, clareza da escrita e organização linguística do texto acadêmico,** nas seguintes partes: **introdução, casuística acompanhada, relatos de caso e considerações finais**, respeitando os limites estabelecidos pela orientação e as Diretrizes para o uso ético, responsável e seguro de Inteligência Artificial no Ensino Superior da UCS (2026).

A elaboração do conteúdo científico, os relatos das atividades do estágio, a análise, a discussão e as conclusões são de minha autoria. Revisei criticamente as sugestões da ferramenta e a versão final do relatório, conferi as informações e referências nas fontes consultadas e realizei a verificação de similaridade prevista nas diretrizes institucionais.

Não inseri na ferramenta dados pessoais identificáveis ou informações sigilosas de pessoas, atendimentos ou instituições. Mantenho disponíveis os registros de uso, incluindo identificação da ferramenta, datas e horários, principais comandos, parâmetros personalizados, quando existentes, respostas e revisões realizadas.

Esta declaração está em conformidade com a Portaria nº 01, de 13 de fevereiro de 2026, instituída pela Universidade de Caxias do Sul, que dispõem sobre o uso ético, responsável e seguro de Inteligência Artificial (IA) no ensino superior.

Assumo integral responsabilidade pela autoria, exatidão e integridade acadêmica do trabalho apresentado.

Caxias do Sul, 02 de novembro de 2026.

gov.br Documento assinado digitalmente
ISADORA VANIN
Data: 02/11/2026 22:53:26-0300
Verifique em https://validar.iti.gov.br

Isadora Vanin

Matrícula nº 677982-41

CPF 056.713.380-00