

UNIVERSIDADE DE CAXIAS DO SUL
ÁREA DO CONHECIMENTO E CIÊNCIAS DA VIDA
CURSO DE MEDICINA VETERINÁRIA

BRUNO NICOLODI

**RELATÓRIO DE ESTÁGIO CURRICULAR OBRIGATÓRIO: ÁREA DE CLÍNICA
MÉDICA, CIRÚRGICA E REPRODUÇÃO DE RUMINANTES**

CAXIAS DO SUL

2026

BRUNO NICOLODI

**RELATÓRIO DE ESTÁGIO CURRICULAR OBRIGATÓRIO: ÁREA DE CLÍNICA
MÉDICA, CIRÚRGICA E REPRODUÇÃO DE RUMINANTES**

Relatório de Estágio Curricular Obrigatório,
apresentado como requisito para obtenção do grau
de Bacharel em Medicina Veterinária da
Universidade de Caxias do Sul, na área de Clínica
Médica, Cirúrgica e Reprodução de Ruminantes.

Orientadora: Profa. Mestra Mariana Polesso
Mazzuchini

Supervisor: Médico Veterinário Tiago Garlet

CAXIAS DO SUL

2026

BRUNO NICOLODI

**RELATÓRIO DE ESTÁGIO CURRICULAR OBRIGATÓRIO: ÁREA DE CLÍNICA
MÉDICA, CIRÚRGICA E REPRODUÇÃO DE RUMINANTES**

Relatório de Estágio Curricular Obrigatório apresentado ao curso de Medicina Veterinária, da Universidade de Caxias do Sul, na Área de Clínica Médica, Cirúrgica e Reprodução de Ruminantes, como requisito para obtenção do grau de Bacharel em Medicina Veterinária.

Aprovado em: 18/06/2026

Banca Examinadora:

Orientadora: Profa. Mestra Mariana Polesso Mazzuchini
Universidade de Caxias do Sul

Profa. Esp. Luiza Eula Marques
Universidade de Caxias do Sul

M.V Esp. Carla Indicatti
Universidade de Caxias do Sul

AGRADECIMENTOS

Agradeço primeiramente a Deus, por me proporcionar saúde e guiar-me em minha trajetória, me mantendo em seu caminho mesmo diante de qualquer dificuldade apresentada.

Aos meu pais, Maura e Sadi, por desde o início da minha vida até o presente momento me apoiarem em busca de meus objetivos, sempre me incentivando a ser uma pessoa dedicada e resiliente. Obrigado por abrirem mão de tantas coisas para que eu pudesse alcançar este sonho.

À minha namorada Tainara, minha companheira de todos os momentos, por estar sempre ao meu lado, me apoiando e sendo fundamental em me manter no caminho em busca dos objetivos, mesmo em dias difíceis.

Agradeço também a todos os médicos veterinários que me deram a oportunidade de estagiar durante a graduação, que contribuíram de forma significativa para minha formação profissional. À médica veterinária Alessandra Rossoni Lagunaz, por ter compartilhado comigo toda paixão e desafios da clínica médica de cães e gatos, aos Médicos Veterinários Cristian Canal Bavaresco, Luis Henrique Corbellini e Marcos Rossi por todo conhecimento e vivências na medicina veterinária de ruminantes.

Aos zootecnistas Andre Favero e Diogo Taschetto por me proporcionarem uma vivência na área da pesquisa na avicultura de corte e à toda equipe da Nutrire Indústria de Alimentos LTDA por terem me recebido para estágio na área de nutrição de cães e gatos.

A todos os professores que transmitiram seus conhecimentos com tanta dedicação, em especial à professora Msc. Mariana Polesso Mazzuchini, minha orientadora, agradeço profundamente por sua orientação e por sua paixão pelo ensino. Ao professor Fábio Antunes Rizzo, por ter compartilhado sua paixão e extenso conhecimento pela bovinocultura, sendo uma grande referência para meu desenvolvimento na graduação.

À equipe da Bovmed Assessoria Veterinária, Artur Cassolli Schäfer e Tiago Garlet, expresso minha imensa gratidão por me acolherem de forma tão generosa e por confiarem em mim durante o estágio curricular obrigatório. Foi um período de imensa aprendizagem prática, onde adquiri experiências e conhecimentos que levarei por toda a minha carreira.

Também deixo meu agradecimento aos amigos que conquistei ao longo dessa jornada, nos estágios, na universidade e na vida, e que fizeram com que essa trajetória fosse mais leve. Obrigado por todo apoio e a contribuição de todos vocês.

*“Somos o que repetidamente fazemos. A
excelência, portanto, não é um ato, mas
um hábito.”*

Aristóteles

RESUMO

O presente trabalho refere-se ao Relatório de Estágio Curricular Obrigatório do curso de Medicina Veterinária, desenvolvido na área de clínica médica, cirúrgica e reprodução de ruminantes, tendo como objetivo principal descrever detalhadamente as atividades realizadas durante o período de estágio. O estágio foi realizado entre os dias 23 de fevereiro à 08 de maio de 2026, totalizando 429 horas de atividades práticas supervisionadas. As atividades ocorreram na cidade de Horizontina, na empresa Bovmed Assessoria Veterinária, sob a supervisão do Médico Veterinário Tiago Garlet, contando com a orientação acadêmica da Profa. Mestra Mariana Polesso Mazzuchini. Durante o período de estágio, foram acompanhadas atividades de atendimento clínico e cirúrgico, ações de manejo sanitário e manejo reprodutivo voltadas à ruminantes. O relatório de estágio conta com dois relatos de casos acompanhados durante o período de estágio, sendo eles intitulados como "tristeza parasitária bovina em novilha da raça Jersey" e "Síndrome do jejuno hemorrágico em vaca da raça Holandesa".

Palavras-chave: Bovinocultura leiteira, clínica de ruminantes, Reprodução, Tristeza, síndrome

ABSTRACT

The present work refers to the Mandatory Curricular Internship Report of the Veterinary Medicine course, developed in the area of medical clinic, surgery, and reproduction of ruminants, with the main objective of describing in detail the activities carried out during the internship period. The internship was conducted between February 23 to May 8, 2026, totaling 429 hours of supervised practical activities. The internship activities were carried out in the city of Horizontina, at the company Bovmed Veterinary Consulting, under the supervision of veterinarian Tiago Garlet, with academic guidance from Professor MSc. Mariana Polesso Mazzuchini. During the internship period, activities related to clinical and surgical care were followed, sanitary management and reproductive management activities focused on ruminants. The internship report includes two case studies followed during the internship period, entitled "Bovine parasitic tristeza in a Jersey heifer" and "Hemorrhagic jejunal syndrome in a Holstein cow".

Keywords: Dairy cattle farming, Ruminant clinical practice, reproduction, sadness, syndrome

LISTA DE FIGURAS

Figura 1. Localização do município de Horizontina, situada na região noroeste do estado do Rio Grande do Sul.	15
Figura 2. Fachada da agropecuária RW Klein, localizada em Horizontina/RS.	16
Figura 3. Realização da marcação com a letra "V" no lado esquerdo do rosto em animal ao qual foi aplicado a vacina RB51.	20
Figura 4. Realização do teste de CMT para diagnóstico de mastite subclínica. Observa-se reação positiva (escore +++) no quarto posterior direito, evidenciada pela intensa precipitação da amostra.	29
Figura 5. (A) Animal com mucosas ictéricas. (B) Presença de carrapatos <i>Rhipicephalus microplus</i>	30
Figura 6. Intervenção em lesão de teto em vaca da raça Jersey. (A) Antes da realização da sutura. (B) Teto após suturado por Ponto Interrompido Simples.	33
Figura 7. Presença de infestação por carrapatos <i>Rhipicephalus microplus</i>	36
Figura 8. Avaliação clínica da novilha com suspeita de Tristeza Parasitária Bovina. (A) Mensuração de hemoglobina (6,5 g/dL) e hematócrito (20%). (B) Mucosa vaginal com palidez compatível com anemia.	36
Figura 9. (A) Presença de coágulos sanguíneos na porção jejunal. (B) Fibrose abdominal com aderências entre alças intestinais. (C) Lesão reticular associada à presença de corpo estranho metálico. (D) Alterações macroscópicas no coração. ...	43

LISTA DE TABELAS

Tabela 1. Resumo do acompanhamento de atividades junto à Bovmed Assessoria Veterinária durante o período de estágio curricular obrigatório, compreendendo o espaço de tempo entre 23 de fevereiro de 2026 à 08 de maio de 2026.	18
Tabela 2. Resumo das atividades de manejo sanitário e clinica preventiva acompanhadas e realizadas no decorrer do estágio curricular junto à Bovmed Assessoria Veterinária, no período de 23 de fevereiro à 08 de maio de 2026.	22
Tabela 3. Resumo das atividades de manejo reprodutivo acompanhadas e realizadas no decorrer do estágio curricular junto à Bovmed Assessoria Veterinária, no período de 23 de fevereiro à 08 de maio de 2026.	24
Tabela 4. Resumo das atividades de clínica médica acompanhadas e realizadas no decorrer do estágio curricular junto à Bovmed Assessoria Veterinária, no período de 23 de fevereiro à 08 de maio de 2026.	31
Tabela 5. Resumo das atividades de clínica cirúrgica acompanhadas e realizadas no decorrer do estágio curricular junto à Bovmed Assessoria Veterinária, no período de 23 de fevereiro à 08 de maio de 2026.	33

LISTA DE GRÁFICOS

Gráfico 1. Relação entre o DEL e a ocorrência de distúrbios metabólicos em vacas leiteiras durante o período de estágio.	28
---	----

LISTA DE SIGLAS

AIE	Anti-inflamatório Esteroidal
AINE	Anti-inflamatório Não Esteroidal
BEN	Balanço Energético Negativo
BPM	Batimentos por Minuto
DEL	Dias em Lactação
DRB	Doença Respiratória Bovina
ECC	Escore de Condição Corporal
FC	Frequência Cardíaca
IATF	Inseminação Artificial em Tempo Fixo
IM	Intramuscular
IV	Intravenoso
Kg	Um quilograma
Mg	Um miligrama
ml	Um mililitro
pH	Potencial Hidrogeniônico
PNCEBT	Programa Nacional de Controle e Erradicação da Brucelose e Tuberculose
RS	Rio Grande do Sul
TCC	Teste Cervical Comparativo
TPB	Tristeza Parasitária Bovina

SUMÁRIO

1 INTRODUÇÃO	13
2 DESCRIÇÃO DO LOCAL DE ESTÁGIO	15
3 ATIVIDADES DESENVOLVIDAS E CASUÍSTICA ACOMPANHADA	17
3.1 CASUÍSTICA ACOMPANHADA	18
3.1.1 Manejo sanitário	18
3.1.2 Manejo reprodutivo	22
3.1.3 Clínica médica	25
3.1.4 Clínica cirúrgica	32
4 RELATOS DE CASO	34
4.1 RELATO DE CASO: TRISTEZA PARASITÁRIA BOVINA EM NOVILHA DA RAÇA JERSEY	34
4.1.2 Relato de caso	35
4.1.3 Discussão	38
4.1.4 Conclusão	39
4.2 RELATO DE CASO: SÍNDROME DO JEJUNO HEMORRÁGICO EM VACA DA RAÇA HOLANDESA	40
4.2.1 Introdução	40
4.2.2 Relato de caso	41
4.2.3 Discussão	44
4.2.4 Conclusão	46
5. CONSIDERAÇÕES FINAIS	47
REFERÊNCIAS BIBLIOGRÁFICAS	48

1 INTRODUÇÃO

A bovinocultura leiteira constitui um dos segmentos mais relevantes na produção agropecuária brasileira, não somente pelo volume produzido, mas também por sua expressiva contribuição social e econômica. O Brasil se encontra entre os maiores produtores de leite do mundo, produzindo quantidades superiores a 35,7 bilhões de litros no ano de 2024, movimentando R\$ 87,5 bilhões. (IBGE, 2025)

No cenário nacional, a produção leiteira apresenta forte concentração na Região Sul, com destaque para o Rio Grande do Sul, que figura entre os principais produtores do país. Segundo o Relatório Socioeconômico da Cadeia Produtiva do Leite no Rio Grande do Sul, elaborado pela EMATER/RS-ASCAR, a participação da agricultura familiar é muito marcante no estado, sendo uma importante fonte de renda contínua para pequenas e médias propriedades. Esse perfil produtivo contribui diretamente para a permanência das famílias no campo e para a estabilidade econômica das regiões com forte base agropecuária (EMATER/RS, 2019). Além disso, a cadeia produtiva do leite possui elevada capacidade de geração de empregos diretos e indiretos, envolvendo etapas que vão desde a produção primária até o processamento industrial e a comercialização. Esse efeito fortalece as economias locais, consolidando a bovinocultura leiteira como atividade estratégica para o desenvolvimento socioeconômico do Rio Grande do Sul e do Brasil (VILELA *et al.*, 2017).

Na medicina veterinária aplicada aos animais de produção, a clínica médica e cirúrgica tem como objetivo central a manutenção da eficiência produtiva do rebanho por meio do manejo sanitário, diagnóstico precoce, tratamento economicamente viável e implementação de programas de prevenção e controle de doenças (CONSTABLE *et al.*, 2020). O médico veterinário atua no monitoramento da saúde e do desempenho do rebanho, na orientação sobre nutrição e manejo, e na organização de estratégias sanitárias que permitam otimizar a produtividade de forma sustentável. Paralelamente, a eficiência reprodutiva constitui um dos principais determinantes do desempenho produtivo, influenciando indicadores como taxa de prenhez, intervalo entre partos e longevidade produtiva (DISKIN E KENNY, 2014). Distúrbios sanitários, metabólicos e de manejo interferem diretamente na função reprodutiva, reforçando a necessidade de atuação integrada entre clínica, cirurgia e reprodução para a sustentabilidade econômica dos sistemas de produção bovina. (BUTLER, 2003)

A formação do médico veterinário exige integração entre conhecimento teórico e aplicação prática, especialmente em sistemas produtivos complexos como a bovinocultura. A vivência em campo permite o desenvolvimento do raciocínio clínico, da tomada de decisão frente a situações reais e da compreensão das condições sanitárias, produtivas e de manejo que não podem ser plenamente reproduzidas no ambiente acadêmico. Nesse contexto, o estágio curricular supervisionado constitui etapa essencial para consolidar competências técnicas, clínicas e operacionais indispensáveis ao exercício profissional.

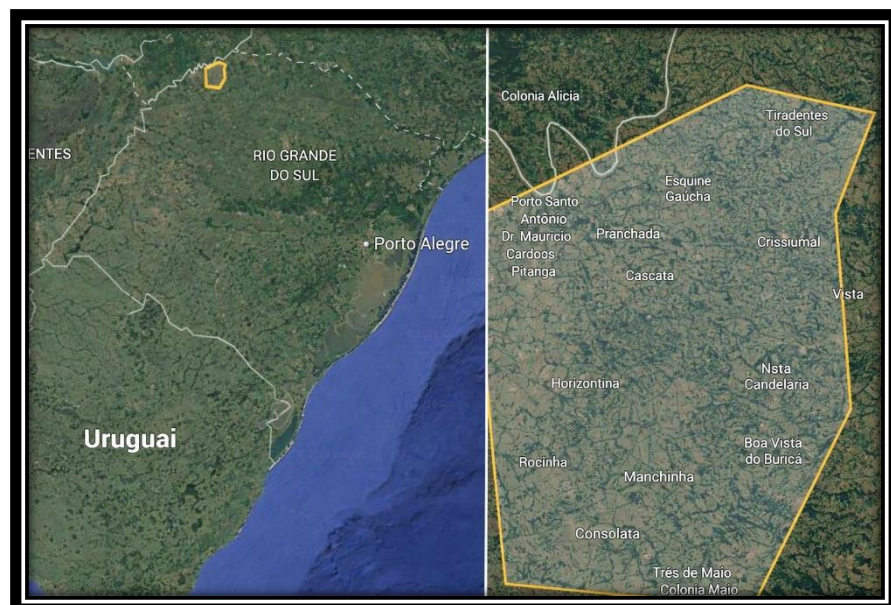O estágio curricular foi realizado na Bovmed Assessoria Veterinária, no período de 23 de fevereiro à 08 de maio de 2026. Durante esse período, foram acompanhadas atividades relacionadas à clínica médica, clínica cirúrgica e reprodução de bovinos, envolvendo atendimento a campo, procedimentos diagnósticos, intervenções terapêuticas e manejo reprodutivo.

O presente relatório tem como objetivo descrever o local de estágio, as atividades desenvolvidas ao longo desse período, relatar as principais experiências vivenciadas e discutir os conhecimentos adquiridos a partir da rotina de atendimentos. Também busca apresentar discussões relevantes sobre a casuística acompanhada, realizando uma relação entre os achados de campo com os fundamentos teóricos da medicina veterinária aplicada à bovinocultura. Além disso, relata dois casos clínicos relevantes acompanhados, intitulados “tristeza parasitária bovina em novilha da raça Jersey” e “Síndrome do jejuno hemorrágico em vaca da raça Holandesa”.

2 DESCRIÇÃO DO LOCAL DE ESTÁGIO

O estágio curricular foi realizado no município de Horizontina - CEP 98920-000, na região noroeste do estado do Rio Grande do Sul. O município possui 19.252 habitantes, sendo marcado pela atividade industrial, porém ainda com grande força do eixo rural (Figura 1) (IBGE,2022). O estágio ocorreu na empresa Bovmed Assessoria Veterinária LTDA, localizada na Estrada Rio Pratos, número 1038 – Sala 01 – CEP 98920-000 - sendo constituída por 2 Médicos Veterinários, atuando em 18 municípios, prestando serviços a inúmeras propriedades. A empresa trabalhava assessorando principalmente produtores de leite, mas também acompanhava algumas propriedades que possuíam gado de corte.

Figura 1. Localização do município de Horizontina, situada na região noroeste do estado do Rio Grande do Sul.



Fonte: Google Earth (2026)

A empresa não possuía sede física, sendo basicamente provida dos veículos de locomoção de cada profissional, contendo materiais utilizados nos atendimentos, nos quais eram feitos os deslocamentos de produtor a produtor. A Bovmed Assessoria Veterinária possuía uma parceria com a agropecuária RW Klein, através de fornecimento de insumos usados nos atendimentos (Figura 2).

Figura 2. Fachada da agropecuária RW Klein, localizada em Horizontina/RS.



Fonte: Acervo pessoal (2026)

3 ATIVIDADES DESENVOLVIDAS E CASUÍSTICA ACOMPANHADA

O estágio teve início no dia 23 de fevereiro de 2026 e foi concluído em 08 de maio do mesmo ano, com carga horária totalizando 429 horas, sob a supervisão do Médico Veterinário Tiago Garlet, CRMV-RS 15786 (um dos sócios responsáveis pela Bovmed Assessoria Veterinária). A orientação acadêmica esteve a cargo da Professora Mestra Mariana Polesso Mazzuchini.

Os atendimentos médicos e cirúrgicos funcionavam a partir de agendamento por meio de ligações telefônicas ou mensagens via WhatsApp, e eram realizados 24 horas por dia, dependendo da necessidade do produtor rural e emergência do caso. Para esses atendimentos, o médico veterinário realizava todo processo de anamnese completa, exame clínico geral e específico, buscando o diagnóstico e prescrição de terapias caso necessário. Aos finais de semana, os atendimentos consistiam em sistema de revezamento entre a equipe, onde um membro da equipe ficava a disposição por final de semana.

Os acompanhamentos reprodutivos muitas vezes havia necessidade de realização de atendimento clínico durante o acompanhamento, mediante a necessidade dos animais.

Durante o período de estágio curricular, no município de Horizontina/RS e arredores, foram efetuadas saídas a campo para o acompanhamento de atendimentos em produtores de diversos portes, com enfoque na produção de leite, em conjuntos aos médicos veterinários responsáveis, proporcionando vivência prática frente às principais demandas clínicas, cirúrgicas e reprodutivas da medicina veterinária de ruminantes, bem como está descrito na Tabela 1.

No decorrer dos atendimentos, o estagiário era responsável pela contenção dos animais, realização da anamnese, aferir os parâmetros fisiológicos, formular hipóteses diagnósticas e discuti-las com o médico veterinário, administrar medicamentos, executar e auxiliar procedimentos cirúrgicos juntamente com o mesmo.

Nas visitas de acompanhamento reprodutivo, foi possível acompanhar e executar atividades relacionadas ao manejo ginecológico do rebanho, desde a palpação retal para o diagnóstico de gestação e identificação de alterações reprodutivas, além da realização de ultrassonografia supervisionada pelo médico veterinário com a mesma finalidade. Também houve a participação na realização de

protocolos de Inseminação Artificial em Tempo Fixo (IATF) e na aplicação de hormônios correspondentes aos mesmos.

Tabela 1. Resumo do acompanhamento de atividades junto à Bovmed Assessoria Veterinária durante o período de estágio curricular obrigatório, compreendendo o espaço de tempo entre 23 de fevereiro de 2026 à 08 de maio de 2026.

RESUMO DAS ATIVIDADES	QUANTIDADE (N)	PORCENTAGEM (%)
Manejo reprodutivo	520	47,31%
Manejo sanitário	337	30,66%
Clínica médica	200	18,19%
Clínica cirúrgica	42	3,82%
TOTAL	1099	100%

Fonte: Elaborada pelo autor (2026)

3.1 CASUÍSTICA ACOMPANHADA

3.1.1 Manejo sanitário

As atividades de manejo sanitário acompanhadas durante o período de estágio foram fundamentais para a manutenção da saúde e produtividade dos rebanhos atendidos pela Bovmed Assessoria Veterinária. Conforme salientado por Oliveira e Ribeiro (2024), a saúde animal em sistemas leiteiros é o alicerce para o desempenho reprodutivo e a qualidade do leite, exigindo protocolos preventivos rigorosos. Durante o período de estágio, as intervenções focaram na profilaxia e no controle de enfermidades infectocontagiosas e parasitárias.

Vacinas contra leptospirose foram administradas em animais adultos e jovens com o objetivo de reduzir as falhas reprodutivas e abortos. A leptospirose é uma doença provocada por bactérias do tipo espiroqueta, com mais de 200 sorovares identificados, sendo o sorovar Hardjo o mais comum em bovinos (RIBEIRO, 2022). A infecção acontece principalmente quando os animais entram em contato com reservatórios, especialmente roedores, e ao se exporem a áreas alagadas (ELLIS, 2015). Foi acompanhada a realização de vacinas contra ocorrência de doenças respiratórias de bovinos, sendo administrada vacina contendo culturas vivas modificadas do Vírus da Rinotraqueíte Infecciosa Bovina (IBR): do Vírus da Diarreia

Bovina (BVDV) Tipos 1 e 2; do Vírus da Parainfluenza 3 (PI), do Vírus Respiratório Sincicial Bovino (BRSV) e das culturas vivas avirulentas de *Mannheimia haemolytica* e *Pasteurella multocida*.


Os agentes citados acima podem se aproveitar de falhas imunes do organismo do animal. Desta forma, torna-se fundamental identificar os principais patógenos responsáveis pelas manifestações clínicas respiratórias em bovinos (GAUDINO *et al.*, 2022). Diante de infecções primárias, agentes bacterianos comensais podem causar infecções secundárias.

Conforme Akter *et al.* (2021), quando as bactérias conseguem infectar o sistema respiratório ocorre a liberação de citocinas pró-inflamatórias, como Interleucinas e Fator de Necrose Tumoral (TNF- α). Essas citocinas sinalizam uma resposta inflamatória intensa, a fim de expulsar os patógenos, todavia causam lesões no tecido pulmonar, que geram sinais clínicos.

No manejo contra à Brucelose, as vacinações restringiram-se a bezerras entre 3 e 8 meses de idade, utilizando a vacina RB51 e a marcação no rosto do animal com a letra V com ferro incandescente (Figura 3), conforme recomendado pelo PNCEBT (BRASIL, 2024). Foram acompanhadas e realizadas coletas de sangue para posterior testagem laboratorial pelo Teste de Antígeno Acidificado Tamponado. Esse teste foi realizado em animais que não receberam a vacina contra brucelose e seriam destinados à venda entre propriedades produtoras de leite.

A brucelose é causada pela bactéria *Brucella abortus*, sendo transmitida de forma significativa pelas vacas gestantes, que eliminam grande carga do agente infeccioso no período puerperal, por meio do contato com secreções uterinas, restos placentários, fetos abortados e fluidos do parto (LARSEN, 2023). Trata-se de uma enfermidade de elevada importância zoonótica, podendo ser transmitida ao ser humano principalmente pelo consumo de leite cru ou pelo contato direto com material contaminado (KHURANA *et al.*, 2021). O perfil da doença reforça a importância da vacinação dos animais, além da testagem de machos para venda entre propriedades.

Figura 3. Realização da marcação com a letra "V" no lado esquerdo do rosto em animal ao qual foi aplicado a vacina RB51.



Fonte: Acervo pessoal (2026)

Foram acompanhados testes para tuberculose nas propriedades, nas quais foram realizadas o Teste Cervical Comparativo (TCC), um método intradérmico amplamente utilizado no diagnóstico da enfermidade causada por *Mycobacterium bovis*. O procedimento consistiu na inoculação de tuberculina bovina e aviária em pontos distintos da região cervical, com posterior mensuração da espessura da pele após 72 horas, sendo os dados integrados à tabela do Anexo 1. A interpretação baseou-se na diferença entre as reações locais, sendo considerada positiva quando a resposta à tuberculina bovina é significativamente superior à aviária, indicando um diagnóstico positivo para o agente (BRASIL, 2024).

A utilização simultânea de tuberculina bovina e aviária permite aumentar a especificidade do teste, uma vez que animais sensibilizados tendem a apresentar maior reação à tuberculina aviária, reduzindo a ocorrência de resultados falso-positivos (BRASIL, 2024). Para o controle dos animais tuberculinizados, foi utilizada ficha padronizada contendo identificação individual, dados zootécnicos e registros das medições das reações às tuberculinas aviária e bovina nos tempos 0 e 72 horas, além do resultado do teste (Anexo 1).

Durante o período de acompanhamento dos testes, não foram observados animais positivos; no entanto, em casos de reação positiva, os animais devem ser destinados ao abate sanitário, conforme preconizado pelo PNCEBT, devido ao caráter zoonótico da enfermidade e à inviabilidade do tratamento em nível de rebanho (BRASIL, 2024).

Foi acompanhado um protocolo de quimioprofilaxia para Tristeza Parasitária Bovina (TPB) em lote de novilhas Holandesas. A intervenção teve como objetivo reduzir a ocorrência de casos clínicos e minimizar perdas produtivas, utilizando associação de diacetato de diminazeno em dose reduzida e oxitetraciclina de longa ação, conforme protocolos descritos na literatura para controle estratégico da TPB (PIMENTEL *et al.*, 2015).

As mochações térmicas não cirúrgicas foram executadas em animais jovens, priorizando o bem-estar animal mediante o uso de contenção adequada e utilização de sedação com Cloridrato de Xilazina 2% na dose de 0,2mg/kg via intramuscular (IM), além de bloqueio regional do ramo cornual do nervo zigomático temporal, utilizando-se cloridrato de lidocaína 2%. Tal procedimento visava facilitar o manejo futuro e a segurança dos próprios animais entre si. (FERREIRA,2022)

O controle de endoparasitas foi realizado de forma estratégica, baseando-se no histórico das propriedades e nos sinais clínicos observados, utilizando-se princípios ativos como fosfato de levamisol e doramectina. Esses fármacos são amplamente empregados na bovinocultura por apresentarem eficácia contra nematódeos gastrointestinais e pulmonares, além de alguns ectoparasitas, contribuindo para a redução da carga parasitária nos rebanhos (PAPICH, 2016). Tais fármacos são comumente utilizados como endoparasiticidas em ruminantes, agindo sob parasitas como nematódeos dos gêneros *Haemonchus*, *Cooperia* e *Oesophagostomum*, responsáveis por causarem impactos no desempenho zootécnico (RIET-CORREA, 2001).

A importância do levamisol reside em sua ação imunoestimulante e eficácia contra parasitas resistentes a outros grupos químicos, ao passo que a doramectina, destaca-se pelo amplo espectro, controlando simultaneamente vermes pulmonares e gastrointestinais, além de prevenir miíases e infestações por ectoparasitas (ADAMS, 2017). A presença desses parasitas está associada à queda no desempenho produtivo, redução do ganho de peso, comprometimento imunológico e, em casos mais severos, mortalidade, o que reforça a importância do controle estratégico dentro dos programas de manejo sanitário (ALMEIDA *et al.*,2018).

As atividades estão descritas na Tabela 2, demonstrando a predominância das ações no cotidiano da assistência veterinária. Nota-se que o manejo sanitário ocupou a maior parte da rotina, totalizando 30,66% dos animais atendidos, uma vez que a prevenção é priorizada em detrimento de tratamentos curativos de emergência. Essa

dinâmica reflete a busca por sistemas de produção mais eficientes, onde o monitoramento constante do rebanho e a aplicação de protocolos estratégicos garantem a manutenção dos índices zootécnicos desejados.

Tabela 2. Resumo das atividades de manejo sanitário e clínica preventiva acompanhadas e realizadas no decorrer do estágio curricular junto à Bovmed Assessoria Veterinária, no período de 23 de fevereiro à 08 de maio de 2026.

ATIVIDADES DESENVOLVIDAS	QUANTIDADE (N)	PORCENTAGEM (%)
Vacinação contra doenças respiratórias/ reprodutivas	72	21,36%
Vacinação contra leptospirose	62	18,40%
Controle de endoparasitas	50	14,84%
Quimioprofilaxia contra TPB	43	12,76%
Mochação térmica	42	12,46%
Teste cervical comparativo para tuberculose	40	11,87%
Vacinação contra brucelose	20	5,93%
Teste de antígeno acidificado tamponado	8	2,37%
TOTAL	337	100%

Fonte: Elaborada pelo autor (2026)

3.1.2 Manejo reprodutivo

As atividades de reprodução representaram uma parcela significativa do estágio curricular, sendo que as intervenções foram divididas em rotina de manejo reprodutivo e atendimentos obstétricos de urgência.

A palpação retal e a ultrassonografia foram as atividades predominantes, visando a identificação de fêmeas vazias, confirmação gestacional, realização de exames ginecológicos para avaliar tanto a saúde do trato reprodutivo quanto verificar a ciclicidade ou anestros, além de possibilitar a avaliação e visualização de alterações reprodutivas. Para o diagnóstico gestacional, também eram avaliadas as assimetrias entre cornos uterinos, a presença de vesícula amniótica, batimento cardíaco, além de estimar a idade gestacional e detectar possíveis alterações. (LOPES,2014).

As inseminações artificiais (IA) seguiram protocolos de IATF e observação de cio, com foco na seleção genética e melhoria dos índices de concepção dos rebanhos. Nos exames ginecológicos, priorizou-se a avaliação da ciclicidade e o monitoramento da involução uterina no período pós-parto para melhorar os índices de fertilidade dos rebanhos envolvidos.

Além disso, foram acompanhados casos de retenção de envoltórios fetais, afecção caracterizada pela não expulsão da placenta, a qual ocorre majoritariamente por falhas nos mecanismos inflamatórios que causam o descolamento dos placentomas após o parto, sendo eles influenciados diretamente por falhas metabólicas no organismo da vaca (DE ALMEIDA *et al.*, 2018). Também ocorreram acompanhamentos clínicos de infecções uterinas no período puerperal, que podem se apresentar de formas clínicas distintas, sendo a metrite puerperal aguda e a endometrite clínica as afecções mais frequentemente observadas em vacas leiteiras (VASCONCELOS; SANTOS, 2010).

A metrite puerperal aguda ocorre geralmente nas primeiras semanas após o parto e caracteriza-se por uma inflamação envolvendo todas as camadas do útero, frequentemente associada a sinais sistêmicos como febre, apatia, redução do consumo e secreção uterina fétida (SHELDON *et al.*, 2006). Em contraste, a endometrite consiste em um processo inflamatório restrito ao endométrio, geralmente observado após o período inicial do puerpério, caracterizado pela presença de secreção uterina mucopurulenta ou purulenta sem comprometimento sistêmico evidente (LEBLANC, 2008). Essas infecções estão relacionadas principalmente à contaminação bacteriana do útero no período pós-parto, envolvendo agentes como *Escherichia coli*, *Trueperella pyogenes*, *Fusobacterium necrophorum* e *Prevotella* spp., cuja proliferação é favorecida por fatores predisponentes como partos distócicos, retenção de placenta, traumas uterinos e imunossupressão fisiológica (SHELDON *et al.*, 2006; LEBLANC, 2008).

Essas condições podem prejudicar a involução uterina e reduzir a eficiência da resposta imune local, facilitando a colonização e proliferação de microrganismos patogênicos no útero. Além disso, o balanço energético negativo (BEN) e a imunossupressão fisiológica observados no início da lactação também contribuem para o aumento da suscetibilidade às infecções uterinas nesse período (VÁRHIDI *et al.*, 2024).

O diagnóstico foi realizado com base na avaliação clínica dos animais, incluindo palpação retal e utilização do Metrichack, além do exame clínico completo da paciente, permitindo a diferenciação entre os casos e a definição da conduta terapêutica mais adequada. Nos casos de metrite puerperal aguda, em que havia comprometimento sistêmico, foi instituída antibioticoterapia sistêmica. Já nos casos de endometrite, a conduta priorizou tratamento intrauterino, conforme a avaliação clínica e a necessidade individual de cada animal.

Houve atendimentos de partos distócicos, nos quais foram realizadas manobras obstétricas para correção da apresentação fetal. Durante a realização de auxílios obstétricos foi atendida uma ovelha na qual foi realizado um parto de um cordeiro apresentando malformação fetal, mais especificamente *Schistosomus reflexus*, uma malformação fetal que se caracteriza pela inversão da coluna vertebral, resultando em curvatura côncava acentuada, com exposição das vísceras abdominais devido ao defeito no fechamento da parede abdominal (FERREIRA *et al.*, 2013).

Também foi acompanhado um caso de torção uterina. Nesse caso, optou-se pela técnica de rolamento da vaca, com o objetivo de promover a correção da torção por meio da rotação do corpo do animal em relação ao útero. A abordagem de rolamento pode ser empregada em situações nas quais a torção é diagnosticada precocemente e o feto ainda se encontra viável (NOAKES; PARKINSON; ENGLAND, 2018; ROBERTS, 1986).

A Tabela 3 quantifica os atendimentos reprodutivos realizados durante o período de estágio, sendo os manejos realizados mensalmente, incluindo atendimentos emergenciais.

Tabela 3. Resumo das atividades de manejo reprodutivo acompanhadas e realizadas no decorrer do estágio curricular junto à Bovmed Assessoria Veterinária, no período de 23 de fevereiro à 08 de maio de 2026.

ATIVIDADES DESENVOLVIDAS	QUANTIDADE (N)	PORCENTAGEM (%)
Palpação retal e ultrassonografia	197	37,88%
Inseminação artificial	133	25,58%
Exame ginecológico	94	18,08%

Protocolos de IATF (D0)	40	7,69%
Auxílio obstétrico em bovinos	14	2,69%
Diagnóstico de gestação em caprinos	12	2,31%
Retenção de envoltórios fetais	11	2,12%
Metrite puerperal aguda	8	1,54%
Endometrite	5	0,96%
Indução de parto	3	0,58%
Torção uterina	2	0,38%
Auxílio obstétrico em ovinos	1	0,19%
TOTAL	520	100%

Fonte: Elaborada pelo autor (2026)

3.1.3 Clínica médica

As atividades de clínica médica desenvolvidas durante o período de estágio compreenderam o diagnóstico, tratamento e acompanhamento de diversas patologias, fundamentando-se nos princípios da semiologia para a determinação de protocolos terapêuticos eficazes. A abordagem clínica iniciou-se sistematicamente pela anamnese e exame físico geral, com aferição de parâmetros vitais e avaliação dos sistemas orgânicos, o que permitiu uma compreensão do estado de saúde dos rebanhos atendidos. Os principais métodos de exame clínico incluíram auscultação cardíaca, pulmonar e abdominal, com aplicação da técnica de auscultação-percussão para avaliação do conteúdo e motilidade abdominal. Para maior precisão na detecção de enfermidades, eram utilizados aparelhos para a mensuração de hematócrito, glicemia e corpos cetônicos (β -hidroxibutirato), sendo ferramentas de amparo na conduta diagnóstica (CONSTABLE *et al.*, 2020).

No contexto das enfermidades respiratórias, a pneumonia apresentou-se como a afecção de maior prevalência. As doenças respiratórias bovinas concentraram-se majoritariamente em animais confinados, e especialmente por ter sido acompanhado um surto em uma propriedade com suspeita de pneumonia por aspiração da ração ou rinotraqueite infecciosa bovina (IBR), com animais sendo caracterizados clinicamente

por hipertermia, dispneia, presença de estertores e outros ruídos pulmonares à auscultação, além de secreção nasal de aspecto mucopurulento (CONSTABLE *et al.*, 2020; O'DONOGHUE *et al.*, 2025).

O manejo terapêutico dos processos respiratórios priorizou a associação de β -lactâmicos e aminoglicosídeos ou quinolonas, visto que essa combinação oferece um amplo espectro, sendo eficaz principalmente contra bactérias gram-negativas, como *Pasteurella multocida* (BATISTA; MAIA, 2021). Alternativamente, os macrolídeos foram empregados, pois possuem excelente penetração no tecido pulmonar, sendo eficazes contra patógenos intracelulares, como *Mycoplasma bovis* (MAES *et al.*, 2012). A escolha foi baseada na ação sinérgica dessas classes citadas por primeiro, visando maior eficácia no controle da infecção respiratória, sempre ajustando a escolha ao perfil bacteriano de cada caso (CONSTABLE *et al.*, 2020). Juntamente, foi associado a terapia com anti-inflamatórios não esteroidais (AINES) ou anti-inflamatórios esteroidais (AIES), além do uso de mucolíticos como cloridrato de bromexina e iodeto de potássio 10% (BATISTA; MAIA, 2021).

O período de três semanas que antecedem e sucedem o parto constitui um intervalo de tempo de grande desafio fisiológico e metabólico para vacas leiteiras durante seu ciclo produtivo (DRACKLEY, 1999). Esse período é denominado período de transição, no qual há aumento da demanda energética para produção de leite, pois a ingestão de matéria seca (MS) ainda se encontra limitada, levando ao estabelecimento do BEN, resultando na mobilização de reservas corporais e predispondo o animal ao desenvolvimento de distúrbios metabólicos no início da lactação (PROUDFOOT, 2023).

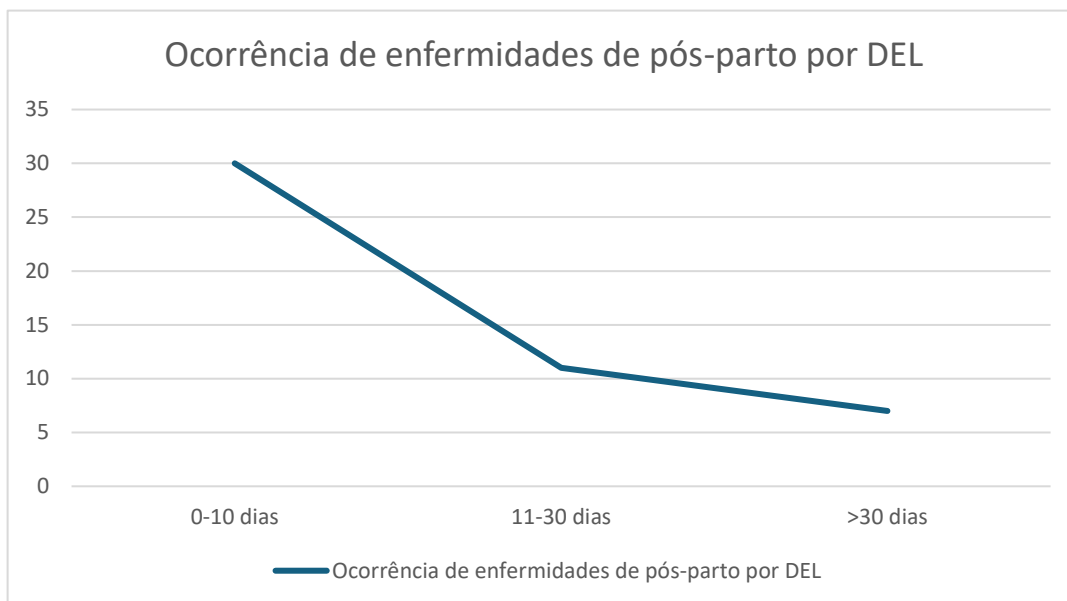
Foram acompanhados diversos casos relacionados às desordens metabólicas durante o período de estágio, destacando-se inúmeros atendimentos de cetose e hipocalcemia, enfermidades frequentemente associadas ao período de transição em vacas leiteiras. A ocorrência dessas patologias evidencia os desafios metabólicos enfrentados pelas vacas no período de transição, já previamente descrito, caracterizado por intenso BEN e ainda pela elevada demanda mineral, especialmente de cálcio (FABRIS; MARCHIORO; RAMELLA, 2021). A prevalência destas patologias reforça a importância da implementação de um pré-parto adequado, com foco no uso de dietas aniônicas para prevenir a hipocalcemia ao sensibilizar os mecanismos de mobilização de cálcio ósseo, causando uma leve redução no potencial hidrogeniônico (pH) sanguíneo (RAMELLA, 2020).

Os casos de Hipocalcemia foram manejados mediante a administração intravenosa (IV) de Cálcio e suportes vitamínicos com monitoramento cardíaco rigoroso (SILVA, 2019). Já as cetoses foram tratadas com a administração de dextrose via IV, além da utilização de dexametasona como forma de inibir a liberação de prolactina e estimular a gliconeogênese hepática para aumentar a glicemia (TONET, 2025). Em todos os casos de doenças metabólicas, era realizado tratamento complementar com vitaminas e minerais, com a finalidade de auxiliar o animal enfermo em sua recuperação.

Nas doenças metabólicas, é comum haver uma relação inversa entre os Dias em Lactação (DEL) e a ocorrência de enfermidades no pós-parto. Nos primeiros 10 dias pós-parto (0–10 DEL) aconteceu a maior incidência de enfermidades, com cerca de 30 casos observados. Esse período coincide com a fase de transição metabólica intensa, caracterizada pelo BEN, período em que a vaca passa por uma incapacidade fisiológica na ingestão de alimento, para suportar a demanda energética exigida no período. Isso resulta em um processo de imunossupressão fisiológica, perda gradual do Escore de Condição Corporal (ECC) e maior predisposição a doenças como, hipocalcemia, retenção de envoltórios fetais, metrite, cetose e deslocamento de abomaso (FABRIS *et al.*, 2021). Entre 11 e 30 dias, ainda ocorrem agressões frequente devido ao BEN apresentado, mas com menor casuística, caindo para aproximadamente 11 casos. Isso sugere que parte das alterações metabólicas e fisiológicas do início da lactação demoram a se estabilizar devido ao retorno lento ao consumo da dieta. Após 30 dias pós-parto (>30 DEL), a ocorrência de enfermidades foi menor, próxima de 7 casos, indicando que os primeiros dias da lactação são decisivos para um período produtivo saudável eficiente, bem como relata Smith *et al.* (2017).

Assim como cita Kang *et al.* (2025), os dados evidenciam que quanto menor o DEL, maior a probabilidade de ocorrência de enfermidades, reforçando que o período inicial do pós-parto é o momento crítico para o aparecimento de distúrbios imunológicos e metabólicos em vacas leiteiras, como é possível averiguar no gráfico 1.

Gráfico 1. Relação entre o DEL e a ocorrência de distúrbios metabólicos em vacas leiteiras durante o período de estágio.



Fonte: Elaborado pelo autor (2026)

No decorrer do estágio, a mastite clínica apresentou-se como uma afecção de impacto direto na produção de leite, sendo diagnosticada por meio do exame físico da glândula mamária e da avaliação macroscópica do leite. O uso do *California Mastitis Test* (CMT) foi rotineiro para confirmar o comprometimento dos quartos mamários e direcionar a conduta, demonstrado na figura 4. A casuística revelou uma predominância de mastites ambientais, com sinais clínicos associados a agentes como *Escherichia coli* e *Klebsiella spp.* (MOHAMMAD; THIEMERMANN, 2021). Os animais apresentavam hipertermia acentuada, quartos com edema severo e leite com presença de grumos ou até aspecto aquoso.

Os quadros inflamatórios agudos, associados a liberação de lipopolissacarídeos (LPS) bacterianos frequentemente levavam o animal a apresentar quadro endotoxêmico, uma característica de infecções por coliformes gram-negativos (CONSTABLE, 2020). Em animais com DEL entre 40 e 45 dias, o protocolo terapêutico baseou-se na utilização de antimicrobianos. Para o manejo da dor e do processo inflamatório exacerbado, utilizou-se de AINES e AIES. A utilização de Glicose 50% via IV era frequentemente realizada após mensurações glicêmicas, visto que pela inflamação aguda e a endotoxemia intensa, a paciente costumava demonstrar anorexia (RADOSITIS *et al.*, 2007). Em todas as intervenções, priorizou-se o esgotamento do quarto afetado e a ordenha do animal por último no rebanho, para

evitar a disseminação de patógenos. Foi enfatizado ao produtor a importância do descarte do leite durante o período de carência de cada fármaco utilizado (RUEGG, 2017).

Figura 4. Realização do teste de CMT para diagnóstico de mastite subclínica. Observa-se reação positiva (escore +++) no quarto posterior direito, evidenciada pela intensa precipitação da amostra.



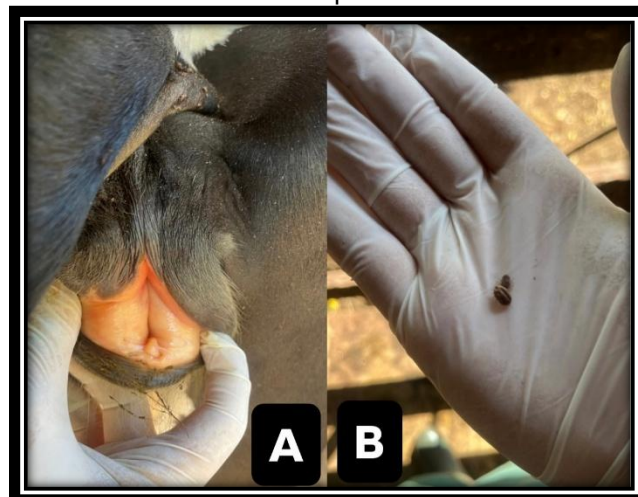
Fonte: Acervo pessoal (2026)

Foram acompanhados atendimentos de animais diagnosticados com TPB, uma síndrome de grande importância na pecuária. Esta doença é causada pelos hemoparasitas *Babesia bovis*, *Babesia bigemina* e *Anaplasma marginale*, tendo como principal vetor o carrapato *Rhipicephalus microplus* (SILVA *et al.*, 2020). Embora os agentes compartilhem a via de transmissão e cursem com quadros de hemólise, a patogenia e as manifestações clínicas apresentam particularidades que permitem a diferenciação presuntiva entre as infecções (SANTOS *et al.*, 2021).

Os sinais clínicos comuns incluíram anemia, febre (normalmente acima de 39,5 °C), prostração, taquicardia, taquipneia e mucosas pálidas ou ictericas. A forma de apresentação desses sinais auxilia na distinção etiológica. Na babesiose por *Babesia bovis*, a anemia é aguda e frequentemente acompanhada de sinais nervosos, devido à adesão de eritrócitos parasitados aos capilares cerebrais. A hemoglobinúria pode estar presente, mas nem sempre é intensa. Já na infecção por *Babesia bigemina*, a hemoglobinúria é um achado marcante e precoce, associada a anemia severa e icterícia evidente, sem envolvimento neurológico. A anaplasmosose, por sua vez,

distingue-se pela ausência de hemoglobinúria, pois a hemólise é extravascular, ocorrendo no baço e fígado, com anemia progressiva e icterícia, bem como demonstrado na Figura 5 (VIDOTTO; MARANA, 2001). A identificação dessas alterações a campo baseia-se na anamnese, no exame físico e em exames complementares. A ausculta cardíaca pode revelar batimentos audíveis na fossa paralombar. A coloração da urina é um indicativo importante, e a mensuração do hematócrito confirma a anemia (SILVA *et al.*, 2021). O tratamento foi direcionado ao agente identificado clinicamente pelos sinais observados, sendo comum o uso de associações farmacológicas, especialmente por diaceturato de diminazeno e a oxitetraciclina (RIET-CORREA, 2001; SILVA *et al.*, 2021).

Figura 5. (A) Animal com mucosas icterícas. (B) Presença de carrapatos *Rhipicephalus microplus*.



Fonte: Acervo pessoal (2026)

Na área de podologia, as intervenções incluíram o tratamento de úlceras de casco através de casqueamento curativo, com a finalidade de trazer alívio da pressão mecânica para a cicatrização do tecido podal, além da utilização de tulatromicina (2,5 mg/kg) via IM ou oxitetraciclina via tópica em solução com pomada cicatrizante.

Enfermidades que envolviam o trato gastrointestinal dos ruminantes também foram acompanhadas, com enfoque a casos de deslocamentos de abomaso à esquerda e à direita, que foram solucionados através de intervenção clínica, com a administração de fármacos pró-cinéticos e manobras de rolamento dos animais.

O fornecimento de uma dieta balanceada para a manutenção da saúde ruminal é fundamental para os bovinos (SCHMITT *et al.*, 2011). Quando o animal recebe acesso a alimentos que favoreçam a um desequilíbrio microbiano podem ocorrer

distúrbios como timpanismo e episódios de indigestões simples nos animais, como acompanhados em alguns atendimentos durante o estágio

Todas as atividades em clínica médica estão quantificadas na Tabela 4, refletindo a diversidade e a complexidade dos desafios sanitários enfrentados na bovinocultura de leite.

Tabela 4. Resumo das atividades de clínica médica acompanhadas e realizadas no decorrer do estágio curricular junto à Bovmed Assessoria Veterinária, no período de 23 de fevereiro à 08 de maio de 2026.

ATIVIDADES DESENVOLVIDAS	QUANTIDADE (N)	PORCENTAGEM (%)
Tristeza Parasitária Bovina (TPB)	34	17%
Pneumonia	32	16%
Diarreia em neonato	25	12,5%
Diarreia em suínos	18	9%
Mastite clínica	17	8,5%
Pneumonia em neonato	14	7%
Cetose	8	4%
Transfusão sanguínea em ruminantes	8	4%
Retículo pericardite traumática	7	3,5%
Hipocalcemia	6	3%
Funiculite pós-castração	4	2%
Acidose ruminal	3	1,5%
Diagnóstico anatomopatológico	3	1,5%
Indigestão simples	3	1,5%
Casqueamento curativo	2	1%
Deslocamento de abomaso à esquerda	2	1%
Coccidiose	2	1%

Síndrome cólica em vaca	2	1%
Síndrome da vaca caída	2	1%
Úlcera de abomaso	1	0,5%
Imobilização com gesso em membro fraturado	1	0,5%
Ceratoconjuntivite bovina	1	0,5%
Lesão traumática em membro pélvico em neonato	1	0,5%
Tétano em neonato	1	0,5%
Deslocamento de abomaso à direita	1	0,5%
Úlcera de casco	1	0,5%
Timpanismo gasoso	1	0,5%
TOTAL	200	100%

Fonte: Elaborada pelo autor (2026)

3.1.4 Clínica cirúrgica

Durante o período de estágio, a casuística de clínica cirúrgica foi relativamente reduzida quando comparada aos atendimentos de clínica médica. Entre os procedimentos acompanhados destacaram-se principalmente intervenções de menor complexidade realizadas a campo. Foram observados e realizados procedimentos de orquiectomia não invasiva em bovinos pela técnica de emasculação com alicate tipo burdizzo, que consiste no esmagamento dos cordões espermáticos, provocando isquemia e degeneração testicular (OLIVEIRA, 2016). Foram realizadas orquiectomias cirúrgicas em bovinos e suíno, com anestesia realizada tanto localmente quanto por sedação, sendo realizadas com os animais em decúbito lateral direito.

Foi acompanhado um caso de lesão traumática em teto de vaca leiteira, decorrente de pisoteio do próprio animal, no qual foi executada limpeza da ferida, desbridamento do ferimento e posterior sutura do tecido lesionado por pontos interrompidos simples (Figura 6), com o objetivo de restabelecer a integridade do teto e preservar sua função durante a ordenha.

Figura 6. Intervenção em lesão de teto em vaca da raça Jersey. (A) Antes da realização da sutura. (B) Teto após suturado por Ponto Interrompido Simples.



Fonte: Acervo pessoal (2026)

Durante o estágio, foram acompanhadas drenagens de abscessos em bovinos, nos quais eram realizadas tricotomia ampla e posterior incisão com bisturi para o esvaziamento do conteúdo encapsulado. Após, era realizado o desbridamento e higienização do local com tintura de iodo 10%.

Tabela 5. Resumo das atividades de clínica cirúrgica acompanhadas e realizadas no decorrer do estágio curricular junto à Bovmed Assessoria Veterinária, no período de 23 de fevereiro à 08 de maio de 2026.

ATIVIDADES DESENVOLVIDAS	QUANTIDADE	PORCENTAGEM (%)
Orquiectomia em bovinos	22	53,66%
Orquiectomia em suínos	13	31,71%
Incisão e drenagem de abscesso	2	4,88%
Reparo de laceração de glândula com sutura cutânea	2	4,88%
Reparo de episiotomia vaginal com sutura	1	2,44%
Exérese de Carcinoma por fotossensibilização	1	2,44%
TOTAL	41	100%

Fonte: Elaborada pelo autor (2026)

4 RELATOS DE CASO

4.1 RELATO DE CASO: TRISTEZA PARASITÁRIA BOVINA EM NOVILHA DA RAÇA JERSEY

4.1.1 INTRODUÇÃO

A Tristeza Parasitária Bovina (TPB) é complexo de doenças causadas pelos protozoários *Babesia bigemina* e *Babesia bovis*, e pela bactéria gram-negativa da ordem das Rickettsia *Anaplasma marginale* (CONSTABLE *et al.*, 2020). No Brasil, especialmente na região sul, a TPB representa um grande desafio sanitário para a bovinocultura de leite, causando perdas econômicas elevadas devido à mortalidade animal, redução na produção de leite e custos farmacológicos (FURTADO *et al.*, 2021).

A transmissão desses agentes está intrinsecamente ligada ao ciclo biológico do carrapato *Rhipicephalus microplus*. Em sistemas de criação extensiva, a exposição dos animais ao vetor é constante, e falhas no manejo carrapaticida podem levar a surtos clínicos graves, especialmente em animais jovens ou em fases de estresse, que reduzem a imunidade (SILVA *et al.*, 2021). Além do carrapato, há uma ligação da transmissão pelas moscas *Haematobia irritans* e *Stomoxys calcitrans*.

Diferente das regiões centrais do país, o Rio Grande do Sul é classificado como uma área de instabilidade enzoótica para a TPB. Isso ocorre porque as baixas temperaturas hibernais interrompem o ciclo biológico do *Rhipicephalus microplus*, reduzindo a pressão de infecção e impedindo a imunização natural dos animais jovens (FERREIRA *et al.*, 2017). Consequentemente, com o retorno das temperaturas favoráveis, o rebanho torna-se altamente susceptível a surtos clínicos graves, como o observado no presente relato.

A patogênese central da TPB constitui na instalação de uma anemia regenerativa severa, secundária à hemólise intravascular e extravascular, além de eritrofagocitose. A redução abrupta da massa eritrocitária resulta em um quadro de hipóxia e desequilíbrio ácido-base, elevando o risco de falência múltipla de órgãos (SANTOS *et al.*, 2021). Em cenários onde o hematócrito atinge limiares críticos, a intervenção etiológica isolada é insuficiente. Nestes casos, a hemoterapia por transfusão de sangue total torna-se uma importante manobra de suporte emergencial, visando a restauração imediata da capacidade de transporte de oxigênio e a estabilização da perfusão tecidual (CONSTABLE *et al.*, 2020).

O presente trabalho tem como objetivo relatar o atendimento clínico de uma novilha Jersey com quadro severo de TPB no município de Doutor Maurício Cardoso, estado do Rio Grande do Sul, descrevendo desde o exame clínico até a conduta terapêutica adotada, com ênfase na realização de transfusão sanguínea e na recuperação clínica do animal.


4.1.2 Relato de caso

O presente relato descreve um caso ocorrido no dia 02 de março de 2026, onde uma novilha da espécie *Bos taurus*, da raça Jersey, com aproximadamente 210 dias de idade com 160 kg de peso corporal e criada em sistema extensivo. O animal pertencia a uma propriedade leiteira, na localidade de Lajeado Correntino, no município de Doutor Maurício Cardoso, Rio Grande do Sul.

O atendimento foi solicitado pelo produtor após observar o animal em estado de prostração e anorexia. Segundo informações do proprietário, o rebanho apresentava histórico prévio de infestação por carrapatos, sendo observada infestação recente nos animais. Não foi possível obter informações precisas quanto à realização de controle carrapaticida.

Durante exame clínico geral da novilha, que se encontrava em estação, porém prostrada e pouco responsiva a estímulos. Apresentava-se com temperatura corporal de 40,1°C e mucosa vaginal de coloração pálida. Durante a auscultação da frequência cardíaca (FC) se obteve o padrão de 92 batimentos por minuto (BPM), indicando taquicardia com presença da intensificação dos batimentos cardíacos com propagação audível para a região da fossa paralombar esquerda. Na avaliação respiratória foi perceptível a presença de dispneia com padrão respiratório curto, sem presença de estertores à ausculta. Observou-se também a presença de redução na motilidade intestinal, pelo enrijecimento das fezes; além da infestação de carrapatos no animal (Figura 7).

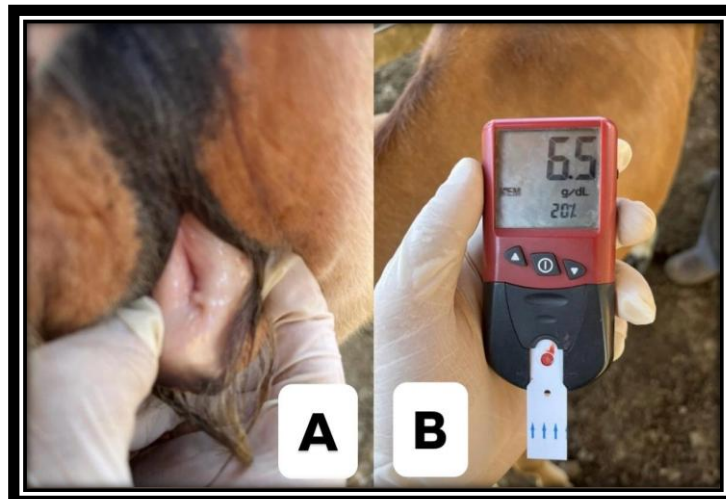Figura 7. Presença de infestação por carrapatos *Rhipicephalus microplus*.



Fonte: Acervo pessoal (2026)

A partir da visualização das mucosas pálidas (Figura 8A), foi realizada a mensuração do hematócrito, que apresentou valor de 20% e hemoglobina em 6.5 g/dl (Figura 8B) evidenciando quadro de anemia. A urina apresentava coloração clara, sem sinais de hemoglobinúria.

Figura 8. Avaliação clínica da novilha com suspeita de Tristeza Parasitária Bovina. (A) Mensuração de hemoglobina (6,5 g/dL) e hematócrito (20%). (B) Mucosa vaginal com palidez compatível com anemia.



Fonte: Acervo pessoal (2026)

Diante dos achados clínicos, especialmente febre, anemia e histórico de exposição ao carrapato *Rhipicephalus microplus*, levantou-se como principal suspeita a ocorrência de TPB, considerando a possibilidade de coinfeção por *Babesia bigemina* e *Anaplasma marginale*.

Ao término do exame clínico do animal, optou-se pela realização de uma transfusão sanguínea como medida emergencial para suporte ao quadro anêmico apresentado, devido ao valor do animal para os proprietários. Inicialmente, considerou-se a utilização da genitora como doadora sanguínea, devido à maior probabilidade de compatibilidade imunológica, entretanto, a mesma já não se encontrava no rebanho no momento do atendimento. Dessa forma, foi selecionada uma vaca adulta da mesma propriedade, clinicamente hígida e de temperamento dócil, para a realização da coleta sanguínea.

Foi realizada a coleta de aproximadamente 3,5 litros de sangue total da vaca doadora, por meio da punção da veia mamária, utilizando citrato de sódio 3,2% como anticoagulante. Posteriormente, foi adicionada solução de dextrose 50% com a finalidade de auxiliar na diluição do anticoagulante e fornecimento energético às hemácias transfundidas.

Após a coleta, o sangue total fresco foi transferido para um frasco que continha solução eletrolítica, sendo administrado por via IV, na veia jugular externa da receptora, com auxílio de um equipo de infusão. Com o objetivo de reduzir o risco de possíveis reações transfusionais, foi administrada dexametasona previamente ao início da transfusão sanguínea, em dose de 0,066 mg/kg por via IV em dose única. A transfusão foi feita de forma lenta, ao longo de aproximadamente 1 hora e 30 minutos, mediante acompanhamento clínico contínuo. Não foi observada nenhuma reação adversa imediata.

Como terapia específica ao quadro de suspeita de TPB, foi administrado diacetato de diminazeno via IM na dose de 3,5 mg/kg, visando o tratamento de possível infecção por *Babesia* spp. Juntamente, foi administrada oxitetraciclina na dose de 20 mg/kg por via IV lenta, com objetivo de tratar a rickettsia *Anaplasma marginale*.

Como terapia de suporte, foi realizada administração de dipirona sódica, além de protetor hepático a base de colina e metionina. Foi aplicado também complexo vitamínico ADE via IM, visando um amparo na recuperação metabólica do animal.

No decorrer do dia da transfusão, a novilha apresentou melhora significativa do estado geral. A mesma voltou a se alimentar normalmente, ficando mais alerta e responsiva, havendo redução da dispneia previamente presente. Além disso, a temperatura corporal apresentou normalização, indicando ausência de febre.

Após o atendimento do caso, outros animais da propriedade apresentaram sinais clínicos semelhantes.

4.1.3 Discussão

A ocorrência da TPB no Rio Grande do Sul é um fenômeno condicionado pela dinâmica climática da região. Conforme observado no presente relato, a instabilidade enzoótica característica do estado resulta em períodos de baixa exposição dos animais ao carrapato *Rhipicephalus microplus* durante o inverno, o que impede a manutenção de anticorpos, especialmente em animais jovens (FERREIRA *et al.*, 2017). O caso em questão, ocorrido em um período de alta carga parasitária de final de verão, ilustra perfeitamente o momento de maior vulnerabilidade clínica desses animais.

A severidade dos sinais clínicos apresentados pela novilha Jersey pode ser atribuída à alta susceptibilidade da raça. Animais de origem europeia tendem a apresentar quadros mais graves de hemólise quando comparados a zebuínos (RIET-CORREA *et al.*, 2001). O hematócrito de 20% e a hemoglobina de 6,5 g/dL confirmam uma anemia severa, que justifica a dispneia e a prostração observadas, bem como relatado por Constable *et al.* (2020). A ausência de hemoglobinúria no momento do exame clínico; sendo que tal fato sugere uma predominância de *Anaplasma marginale*, que causa hemólise extravascular, ou que o quadro de *Babesia* spp. ainda não havia atingido o limiar de lise intravascular massiva (SANTOS *et al.*, 2021).

Um ponto interessante observado durante a ausculta é a intensificação dos batimentos cardíacos audíveis na fossa paralombar. Esse achado é denominado de sopro anêmico funcional, um indicativo patognomônico de anemia grave em bovinos, decorrente da redução da viscosidade sanguínea, em uma tentativa compensatória de manter a perfusão tecidual diante à hipóxia ocasionada (CONSTABLE *et al.*, 2020).

A presença de fezes ressecadas, foi relacionada possivelmente à redução da ingestão alimentar e estado febril apresentado por ela, bem como encontrado em estudo feito por Lopes (2024).

A decisão pela transfusão sanguínea como suporte emergencial foi determinante para o sucesso do caso. Embora alguns autores sugiram a transfusão apenas quando o hematócrito atinge valores inferiores a 12-14%, em animais da raça Jersey e em crescimento, a intervenção com 20% mostrou-se eficiente, visando

prevenir a perda de um animal de valor para seu proprietário (REICHMANN; DEARO, 2001).

A utilização da veia mamária para coleta, demonstrou ser uma opção viável em campo devido ao temperamento dócil do doador e à facilidade de acesso, sem intercorrências imediatas. A realização da coleta pode ser também realizada pela veia jugular externa, caso haja a necessidade de uso, e para isso as doadoras devem apresentar higidez, sendo livres de qualquer agente infeccioso ou parasitas, podendo doar até 20% de sua volemia, considerando um total de 8% do peso vivo do animal composto pela porção sanguínea (REICHMANN; DEARO, 2001).

A escolha terapêutica combinando diaceturato de diminazeno e cloridrato de oxitetraciclina é amplamente respaldada na literatura para o tratamento empírico do complexo TPB, garantindo a eliminação de ambos os agentes etiológicos (RIET-CORREA, 2001; SILVA *et al.*, 2021). A administração prévia de dexametasona não apenas visou a prevenção de reações transfusionais anafiláticas, mas também auxiliou na redução da resposta inflamatória sistêmica, comum em quadros hemolíticos agudos (BALCOMB; FOSTER, 2014).

Métodos de diagnóstico direto dos agentes etiológicos também podem ser aplicados à campo, especialmente a visualização dos mesmos por microscopia a partir de uma confecção de esfregaço sanguíneo com sangue periférico, coletado a partir da extremidade auricular ou da cauda do animal (FURTADO *et al.*, 2021). O mesmo autor também agrega a utilização da biologia molecular, definindo o uso de testes diretos, como o PCR, para a detecção dos agentes em animais com infecção subclínica ou clínica.

4.1.4 Conclusão

A rápida identificação dos sinais patognomônicos de anemia e a mensuração do hematócrito foram cruciais para a tomada de decisão terapêutica. A melhora clínica imediata após a infusão do sangue total reforça que, em casos de TPB com anemia severa, o tratamento etiológico isolado pode ser insuficiente devido ao tempo necessário para a medula óssea repor a massa eritrocitária. A hemoterapia, portanto, atuou como uma ferramenta vital para a sobrevivência da novilha até que os fármacos pudessem controlar a carga parasitária.

Conclui-se que o sucesso no manejo da TPB depende não apenas da eliminação dos agentes causais, mas de um suporte clínico intensivo e precoce. Além disso, o caso ressalta a necessidade de estratégias de controle parasitário e monitoramento constante do rebanho, visando minimizar as perdas econômicas e garantir o bem-estar animal na bovinocultura de leite.

Na mesma propriedade, outros animais pertencentes ao rebanho foram diagnosticados com tristeza parasitária bovina após o caso relatado, sendo tratadas apenas com quimioterápicos.

4.2 RELATO DE CASO: SÍNDROME DO JEJUNO HEMORRÁGICO EM VACA DA RAÇA HOLANDESA

4.2.1 Introdução

A síndrome do jejuno hemorrágico (SJH), também conhecida como síndrome do intestino hemorrágico, é uma doença entérica necrosante de etiologia multifatorial e incerta. A enfermidade tem como principal característica a formação de extensos coágulos intraluminais na porção jejunal do intestino delgado em bovinos, que por sua vez tendem a obstruir o trânsito no órgão em questão (BRAUN *et al.*, 2010).

A etiologia é indeterminada, mas é frequentemente associada ao agente *Clostridium perfringens* Tipo A, que é uma bactéria comensal no intestino. Outros agentes vêm sendo mencionados como causadores desta síndrome, como o *Aspergillus fumigatus*, um fungo encontrado em silagem principalmente; e a toxina Shiga produzida pela bactéria *Escherichia coli*. (OWAKI *et al.*, 2015)

A doença evolui rapidamente para o óbito do animal, levando de 24 a 48 horas para ocorrer, este fato acontece pela obstrução intestinal e necrose do tecido, evoluindo a choque séptico. A categoria mais afetada pela SJH são as vacas de alta produção em início de lactação, período onde há alta demanda metabólica e elevado fornecimento energético na dieta (ZANELATTO *et al.*, 2022).

Segundo Braun *et al.* (2010), os achados no exame clínico incluem prostração, anorexia, cólicas frequentes, redução acentuada ou ausência de fezes, sendo que quando presentes se apresentavam escurecidas ou com coágulos de sangue. Para a realização do diagnóstico, é instituído um exame clínico para associar a doença, ou pode ser realizada uma laparotomia exploratória pela fossa paralombar direita

(MORANDI JUNIOR *et al.*, 2025). Caso o animal venha a óbito rapidamente, os achados de necropsia podem ser conclusivos para o diagnóstico final.

Segundo Grünberg (2024), os principais diagnósticos diferenciais para SJH incluem úlcera de abomaso, peritonite difusa, intussuscepção intestinal, vólvulo intestinal e também deslocamento de abomaso à direita. Por se tratar de uma enfermidade caracterizada por sua elevada mortalidade e rápido curso, é fundamental compreender o desafio que ela causa perante rebanhos de alta produção leiteira. O relato busca compreender a etiologia, epidemiologia, fisiopatologia e sinais clínicos apresentados em um caso específico acompanhado em uma propriedade leiteira no município de Três de Maio, RS.

4.2.2 Relato de caso

No dia 13 de abril de 2026, no município de Três de Maio, Rio Grande do Sul, foi realizado um atendimento a uma vaca da espécie *Bos taurus*, raça Holstein-Friesian, que estava em sua terceira lactação, vinda de um parto gemelar, em um DEL de 98 dias. O animal pesava por volta de 500kg de peso vivo, produzindo em média 52 litros de leite por dia, já estando inseminada, mas sem tempo para realizar o diagnóstico de gestação.

Durante a anamnese, a proprietária, médica veterinária, relatou que a vaca havia diminuído a produção de leite drasticamente a partir do dia 07 de abril de 2026, sendo que naquela noite apresentava ausência de eliminação de fezes, demonstrando tenesmo. A proprietária realizou aplicação de ringer lactato e Digevet® (associação de eletrólitos, agente osmótico e composto hepatoprotetor) por via IV. Nos dois dias seguintes, a paciente seguiu em anorexia e adipsia, e foi administrado sulfato de magnésio (sal amargo) e bicarbonato de sódio VO. Além disso, foi mensurado o hematócrito, que resultou em valores inexpressivos (Low), representando um valor inferior a 11%. No dia 11 de abril de 2026 foi realizada a administração de ringer com lactato, Digevet® e glicose 50% via IV, além de transfusão sanguínea de 10 litros de sangue total. O tratamento incluiu ainda a administração de dipropionato de imidocarb e diaceturato de diminazeno via IM, visto que pelos sinais clínicos encontrados a proprietária suspeitou de TPB. A transfusão sanguínea não resultou em melhora clínica da paciente, demonstrando que esta suspeita inicial foi descartada. Outro relato dos primeiros dias do caso foi a presença de glicosúria, identificada a partir da observação da urina estar apresentando aspecto pegajoso.

No dia 13 de abril de 2026 o animal começou a apresentar febre, e na noite deste dia foi realizado o atendimento em si a esta vaca. No exame clínico foi aferida a temperatura corporal, que foi de 40,0°C; foi feita a auscultação cardiorrespiratória do animal que apresentou taquicardia e taquipneia, com presença de estertores pulmonares e dispneia intensa.

A paciente demonstrava desidratação severa, comprovada pela acentuada enoftalmia e turgor cutâneo diminuído. Na ausculta de fossa paralombar esquerda foi detectada estase ruminal, enquanto na realização do mesmo método no flanco direito foi perceptível a hipomotilidade intestinal acompanhada de presença de som timpânico no ceco, avaliado por percussão, sugerindo presença de gás. Foi realizada uma varredura com detector de metais, onde ele disparou, alegando a existência de corpos estranhos metálicos, na região do processo xifoide, indiciando o que poderia ser um processo de reticulopericardite traumática ou de reticulite.

A partir disso, foi realizada uma abdominocentese, onde ao puncionar o abdômen do animal foi notável a elevada quantidade de líquido livre na cavidade, caracterizando uma ascite. Foi coletada uma amostra de conteúdo fecal, que foi utilizada para detectar a presença de melena nas fezes, através da reação em peróxido de hidrogênio pelo teste da catalase. Além disso, foi mensurada a glicemia do animal, que estava em 292mg/dl; a mensuração de corpos cetônicos resultando em 0,2 mmol/dl a mensuração de hematócrito que estava em 48% e 15.9 g/dl de hemoglobina.

A suspeita inicial era de uma reticulopericardite traumática, que se demonstrou um achado clínico devido a presença de sinais clínicos afetando múltiplos sistemas orgânicos da paciente. O prognóstico do caso foi extremamente desfavorável pelas inúmeras alterações encontradas, e por tal motivo foi optado por manter o animal em analgesia para que no momento de sua morte fosse realizada uma necropsia com posterior envio de órgãos para avaliação histopatológica.

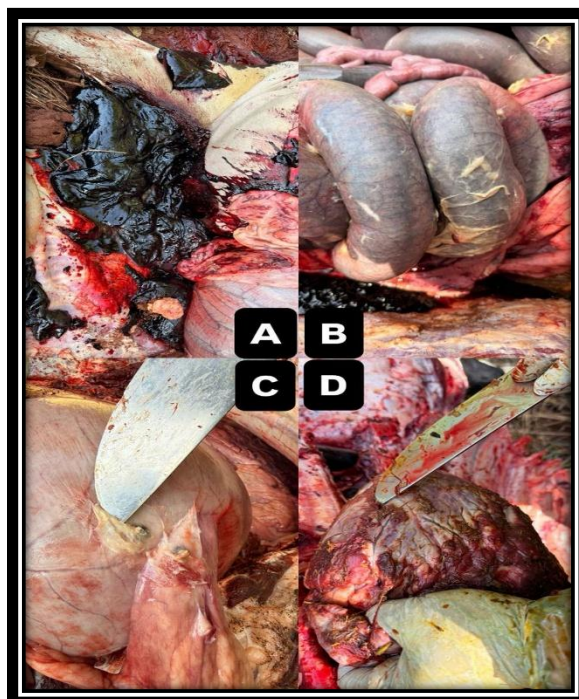Foi encaminhada uma amostra de sangue para a avaliação laboratorial, onde foi solicitado hemograma completo e perfil bioquímico da paciente para melhor compreender o caso, estes que tiveram seu resultado entregue somente após o óbito do animal. O hemograma (Anexo 2) demonstrou alterações, no eritrograma, hematócrito de 48%, a hemoglobina corpuscular média (HCM) de 14 pg e a concentração de hemoglobina corpuscular média (CHCM) de 28 g/dL e a proteína plasmática total foi de 6,7 g/dL.

Os exames bioquímicos (Anexo 3) evidenciaram creatinina de 3,0 mg/dL e ureia de 229 mg/dL. A albumina sérica não apresentou alterações, estando dentro dos padrões laboratoriais.

A vaca acabou vindo a óbito na manhã do dia 14 de abril de 2026, sendo que a morte ocorreu sem interferência externa. Imediatamente foi solicitada a realização de necropsia para detectar a patologia em definitivo, além de coletas de órgãos para análise laboratorial.

Nos achados de necropsia, foi possível identificar uma série de lesões macroscópicas, incluindo conteúdo intestinal hemorrágico composto por coágulos de grandes dimensões (Figura 9A). Externamente ao intestino, foi perceptível a presença de fibrose intensa (Figura 9B), decorrente de todo processo inflamatório persistente encontrado. Na Figura 9C, observa-se uma lesão inicial no retículo, sendo que na abertura do mesmo durante a necropsia foram removidos diversos artefatos metálicos, que estavam causando tal lesão. Além disso, o fígado apresentou aumento de volume, com as bordas arredondadas. O pulmão exibiu congestão, edema e hemorragia. O coração apresentava equimose no endocárdio, com e estriações fibrilares aderidas ao tecido (Figura 9D). O intestino apresentava abundante hemorragia e formação de coágulos no lúmen, além de coágulos e fibrina na serosa do órgão.

Figura 9. (A) Presença de coágulos sanguíneos na porção jejunal. (B) Fibrose abdominal com aderências entre alças intestinais. (C) Lesão reticular associada à presença de corpo estranho metálico. (D) Alterações macroscópicas no coração.



Fonte: Arquivo pessoal (2026).

No momento da necropsia, foi realizada a coleta de amostras de fígado, pulmão, coração, pâncreas, baço, intestino e rim para posterior envio dos mesmos resfriados para avaliação laboratorial por histopatologia.

No exame histopatológico, em secções intestinais jejunais, observou-se necrose coagulativa difusa acentuada das vilosidades, com formação de extensos coágulos sanguíneos e leucócitos no lúmen. Observou-se extensão da necrose e do infiltrado inflamatório para camadas musculares, além de coágulos e leucócitos na serosa. Em outros fragmentos, observou-se necrose hemorrágica e liquefativa do tecido intestinal, abrangendo todas as camadas intestinais, com perda da arquitetura tecidual. Ainda, na serosa, a formação de coágulos aderidos foi acompanhada de abundante deposição de fibrina e infiltrado de neutrófilos íntegros e degenerados, linfócitos, macrófagos e plasmócitos.

Ainda no fragmento intestinal foi realizado teste RT-PCR para *Clostridium* spp., que demonstrou resultado positivo. Também foi realizado o mesmo teste com uso de amostra de sangue para *Anaplasma* spp., que apresentou resultado negativo. No coração, na camada do epicárdio, observou-se formação de tecido conjuntivo fibroso, com abundante infiltrado de neutrófilos, macrófagos, linfócitos e plasmócitos. Ainda, observou-se hemorragia multifocal moderada e ocasionais depósitos de fibrina. No endocárdio, havia hemorragia multifocal a coalescente acentuada.

No fígado, observou-se degeneração hepatocelular, necrose e congestão difusa. Na avaliação microscópica pulmonar, observou-se congestão difusa acentuada, com presença de edema alveolar e bronquiolar multifocal moderado. O rim demonstrou degeneração e necrose de túbulos renais, com deposição de material amorfo eosinofílico no lúmen. Pâncreas e baço não apresentaram alterações morfológicas.

4.2.3 Discussão

Conforme descrito por Braun *et al.* (2010), a ocorrência de SJH geralmente procede de forma aguda e agressiva, com o animal vindo a óbito em intervalo inferior a 48 horas. No presente caso, observou-se uma evolução clínica mais prolongada, o que pode estar relacionado à instituição de medidas terapêuticas de suporte que, embora não tenham revertido o quadro, podem ter retardado a progressão rápida do choque hipovolêmico descrito em literatura.

A variação observada nos valores de hematócrito, inicialmente inferior a 11% e posteriormente elevado a 48%, representa um desafio inicial ao diagnóstico, pois mimetizou um quadro de TPB, diferente de casos de SJH, onde a hemoconcentração é precoce, o que pode ser explicado por um possível erro de mensuração inicial, efeito da transfusão sanguínea ou, mais provavelmente, pela evolução para um quadro de desidratação severa, resultando em hemoconcentração e mascarando uma possível anemia pré-existente (LOPES; BIONDO; SANTOS, 2007).

A presença de ascite, confirmada através da abdominocentese, pode ser atribuída a múltiplos mecanismos. O processo inflamatório intestinal severo promove aumento da permeabilidade vascular e extravasamento de fluidos para a cavidade abdominal. Adicionalmente, interpretou-se a endotoxemia decorrente da necrose intestinal como fator que pode levar à vasodilatação sistêmica e alterações hemodinâmicas, contribuindo para o acúmulo de líquido cavitário. (CONSTABLE *et al.* 2020). A realização da reação de peróxido de hidrogênio nas fezes serviu como referência para averiguar a presença de sangue oculto no conteúdo, ainda que estudos realizados se contraponham no uso isolado desta reação como diagnóstico, entende-se que a campo é o meio acessível para auxílio na conduta diagnóstica (SACARDI *et al.*, 2019).

A concentração de albumina sérica manteve-se dentro dos valores de referência (3,4 g/dL), achado que contrasta com a expectativa de hipoproteinemia em enfermidades entéricas hemorrágicas. Tal resultado pode ser explicado pelo caráter agudo da afecção, no qual ainda não houve tempo suficiente para redução significativa das proteínas séricas, ou pela hemoconcentração decorrente da desidratação, que pode mascarar perdas proteicas. (LOPES; BIONDO; SANTOS, 2007).

De forma geral, o hemograma foi compatível com um quadro inflamatório agudo de intensidade moderada, associado a hemoconcentração e leve hipoproteinemia, sem alterações leucocitárias marcantes, o que pode ocorrer em processos sistêmicos graves com consumo celular ou em fases iniciais da resposta inflamatória (CONSTABLE *et al.*, 2020).

Os achados bioquímicos evidenciaram azotemia acentuada, caracterizada por elevação significativa da ureia (229 mg/dL) e da creatinina (3,0 mg/dL). Esse padrão, somado as lesões apresentadas no exame histopatológico, é compatível, primariamente, com azotemia de origem pré-renal, decorrente do quadro de

desidratação severa observado clinicamente, o qual reduz a perfusão renal e compromete a taxa de filtração glomerular, causando uma Injúria Renal Aguda (LOPES; BIONDO; SANTOS, 2007). No entanto, considerando a gravidade do quadro clínico e a presença de endotoxemia associada à SJH, não se pode descartar a contribuição de lesão renal secundária, configurando um componente renal associado.

O uso de dipropionato de imidocarb pode ter sido um possível potencializador de danos renais, considerando que na bula do fármaco há contraindicação do uso em animais susceptíveis a injúrias renais (AGENER, s.d). As atividades enzimáticas de amilase (122 U/L) e lipase (57 U/L) não puderam ser adequadamente interpretadas devido à ausência de valores de referência bem estabelecidos para bovinos, limitando sua aplicabilidade clínica neste caso.

Os achados de necropsia e histopatológicos foram compatíveis com uma enterite necro-hemorrágica aguda severa, sendo condizentes com a síndrome do jejuno hemorrágico. Adicionalmente, foram observadas alterações compatíveis com pericardite crônica, associadas à presença de corpo estranho metálico no retículo. Esse processo inflamatório crônico pode ter contribuído para a redução da capacidade de resposta imune do animal, atuando como fator predisponente para o desenvolvimento de condições mais graves (BRAUN *et al.*, 2010).

Um cenário possível é de que as alterações cardíacas por retículo pericardite traumática possa ter debilitado o animal e a síndrome do jejuno hemorrágico ter ocorrido em consequência, visto o tempo de evolução de cada uma das condições e a presença de crescimento de *Clostridium* spp. na realização da cultura microbiológica *post-mortem*, bem como encontrado em estudos de Sanguanini *et al.* (2019).

Deve-se considerar, ainda, a possível influência de micotoxinas na dieta, uma vez que estas podem causar lesões na mucosa intestinal e favorecer o desenvolvimento de quadros entéricos graves (MORANDI JUNIOR *et al.*, 2025). Essa hipótese poderia ser mais bem avaliada a partir da análise da silagem utilizada na propriedade.

4.2.4 Conclusão

O caso evidencia a complexidade dos quadros multifatoriais em bovinos leiteiros de alta produção, nos quais processos crônicos podem predispor a eventos

agudos fatais com rápida evolução sistêmica. O animal apresentava um processo inflamatório crônico abdominal e cardíaco, associado à presença de corpo estranho metálico, que pode ter comprometido sua condição geral. Posteriormente, desenvolveu um quadro agudo intestinal grave, caracterizado por necrose e hemorragia, com repercussão sistêmica compatível com endotoxemia e falência orgânica.

Para uma adequada prevenção da ocorrência de SJH em vacas leiteiras, deve-se atentar principalmente a realização da vacinação contra as clostridioses, tendo em vista que *Clostridium perfringens* Tipo A vem sendo considerado o principal agente causador da enfermidade abordada e foi encontrado em exames complementares, além da manutenção de uma dieta para o período de pós-parto.

5. CONSIDERAÇÕES FINAIS

Durante o período de estágio curricular na Bovmed Assessoria Veterinária, foi possível acompanhar de forma prática a rotina do médico veterinário, compreendendo a relevância de sua atuação na promoção da saúde e do bem-estar animal. A experiência proporcionou uma visão ampla das atividades desenvolvidas na clínica, envolvendo desde o diagnóstico e tratamento de enfermidades até procedimentos cirúrgicos e ações voltadas à medicina preventiva.

Um dos principais aprendizados foi a importância de uma abordagem integral no atendimento clínico. O estágio também evidenciou o papel central da medicina veterinária preventiva, especialmente no que se refere à adoção de práticas como vacinação adequada e manejo nutricional, que contribuem diretamente para a redução da ocorrência de enfermidades.

A convivência com a equipe técnica foi determinante para o desenvolvimento profissional, reforçando o impacto positivo do trabalho em equipe, da comunicação clara e da troca de experiências na condução dos casos clínicos. Por fim, a experiência consolidou a importância da atuação ética e do compromisso com o bem-estar animal, reforçando a responsabilidade do médico veterinário não apenas no tratamento das doenças, mas também na promoção de práticas que assegurem qualidade de vida aos animais.

REFERÊNCIAS BIBLIOGRÁFICAS

ADAMS, H. R. **Farmacologia e terapêutica em veterinária**. 9. ed. Rio de Janeiro: Guanabara Koogan, 2017.

AKTER, Afroza; CALDWELL, James M.; PIGHETTI, Gina M.; SHEPHERD, Elizabeth A.; OKAFOR, Chika C.; ECKELKAMP, Elizabeth A.; EDWARDS, J. Lannett; SCHNEIDER, Liesel G. **Hematological and immunological responses to naturally occurring bovine respiratory disease in newly received beef calves in a commercial stocker farm**. *Journal of Animal Science*, v. 100, n. 2, skab363, 2021. Disponível em: <https://doi.org/10.1093/jas/skab363>. Acesso em: 30 mar. 2026.

BALCOMB, C.; FOSTER, D. M. **Update on the use of blood and blood products in ruminants**. *Veterinary Clinics of North America: Food Animal Practice*, v. 30, n. 2, p. 455–474, 2014. DOI: <https://doi.org/10.1016/j.cvfa.2014.04.00>

BATISTA, Camila Freitas; MAIA, Raysa Brenda Marques. *Revista Brasileira de Buiatria*, v. 1, n. 8, 2021. Disponível em: [https:// Afecções respiratórias de bovinos leiteiros revistabrasileiradebuiatria.com/docs/RBB%20v.1.%20n.8%202021%20-Batista%20et%20al.%20\(2021\)%20-%20Afec%C3%A7%C3%B5es%20respirat%C3%B3ria%20de%20bovinos%20leiteiro s.pdf](https://revistabrasileiradebuiatria.com/docs/RBB%20v.1.%20n.8%202021%20-Batista%20et%20al.%20(2021)%20-%20Afec%C3%A7%C3%B5es%20respirat%C3%B3ria%20de%20bovinos%20leiteiro%20s.pdf). Acesso em: 02 jun. 2026.

BRASIL. Ministério da Agricultura e Pecuária. **Vacinação contra Brucelose**. Brasília, DF: MAPA, 2024. Disponível em: <https://www.gov.br/agricultura/ptbr/assuntos/sanidade-animal-e-vegetal/saude-animal/programas-de-saude-animal/pncebt/vacinacao-contra-brucelose>. Acesso em: 8 mar. 2026.

BRAUN, Ueli; *et al.* **Clinical findings in 63 cows with haemorrhagic bowel syndrome**. *Schweizer Archiv für Tierheilkunde*, v. 152, n. 11, p. 515–522, 2010. Disponível em: <https://sat.gstsvs.ch/fileadmin/media/pdf/archive/2010/11/SAT152110515.pdf>. Acesso em: 26 abr. 2026.

BUTLER, W. R. **Energy balance relationships with follicular development, ovulation and fertility in postpartum dairy cows.** *Animal Reproduction Science*, Amsterdam, v. 78, n. 3–4, p. 177–193, 2003. Disponível em: <https://www.sciencedirect.com/science/article/abs/pii/S030162260300112X> Acesso em: 11 fev. 2026.

CONSTABLE, Peter D.; HINCHCLIFF, Kenneth W.; DONE, Stanley H.; GRÜNBERG, Walter. **Radostits - Clínica Veterinária - 2 Volumes.** 11. ed. Rio de Janeiro: Guanabara Koogan, 2020. E-book. p.xvii. ISBN 9788527737203. Disponível em: <https://integrada.minhabiblioteca.com.br/reader/books/9788527737203/>. Acesso em: 11 fev. 2026.

DE ALMEIDA, Ítalo Câmara; SENA, Larissa Marchiori; MARETTO, Vinicius; MARTINS, Carla Braga. **Aspectos relacionados a retenção de placenta em vacas.** *Pubvet*, v. 13, p. 148, 2018. Disponível em: <https://pdfs.semanticscholar.org/a3d9/8ec0329248273f594e26c184e26af79490cf.pdf> Acesso em: 08 mar. 2026.

DISKIN, M. G.; KENNY, D. A. **Optimising reproductive performance of beef cows and replacement heifers.** *Animal*, Cambridge, v. 8, suppl. 1, p. 27–39, 2014. <https://www.sciencedirect.com/science/article/pii/S175173111400086X?via%3Dihub>. Acesso em: 11 fev. 2026.

DRACKLEY, J. K. **Biology of dairy cows during the transition period: the final frontier?** *Journal of Dairy Science*, v. 82, n. 11, p. 2259–2273, 1999. DOI: 10.3168/jds.S0022-0302(99)75474-3. Acesso em: 15 mar. 2026.

ELLIS, W. A. **Animal leptospirosis. Current Topics in Microbiology and Immunology**, v. 387, p. 99–137, 2015. DOI: https://doi.org/10.1007/978-3-662-45059-8_6. Acesso em: 23 mar. 2026.

EMATER/RS-ASCAR – Associação Riograndense de Empreendimentos de Assistência Técnica e Extensão Rural. **Relatório socioeconômico da cadeia produtiva do leite no Rio Grande do Sul.** Porto Alegre: EMATER/RS-ASCAR, 2019. Disponível em: https://www.ufsm.br/unidades-universitarias/ccr/wp-content/uploads/sites/370/2019/12/RELATORIO-LEITE-2019_2.pdf. Acesso em: 11 fev. 2026.

FABRIS, Luan Henrique; MARCHIORO, Júlia; RAMELLA, Keli Daiane Cristina Libardi. **Aspectos epidemiológicos, clínicos, patológicos, diagnóstico, profilaxia e tratamento da hipocalcemia em bovinos: Revisão.** *Pubvet*, [s. l.], v. 15, n. 2, a758, p. 1-10, fev. 2021. DOI: <https://doi.org/10.31533/pubvet.v15n02a758.1-10>. Disponível em: https://web.archive.org/web/20210428085143id_/http://www.pubvet.com.br/uploads/2bf4fd30dcb35f5d04ce178291a9861d.pdf. Acesso em: 8 mar. 2026.

FERREIRA, Beatriz Menengotti. **Manejo nutricional e a reprodução de vacas leiteiras: revisão bibliográfica.** 2022. Trabalho de Conclusão de Curso (Graduação em Zootecnia) – Faculdade de Ciências Agrárias e Veterinárias, Universidade

Estadual Paulista “Júlio de Mesquita Filho”, Jaboticabal, 2022. Disponível em: <https://repositorio.unesp.br/server/api/core/bitstreams/9d1074a9-7158-4dad-b3d4-33b142377464/content>. Acesso em: 16 mar. 2026.

FERREIRA, D. O. L.; SANTAROSA, B. P.; MONTEIRO-TOMA, C. D.; BELOTTA, A. F.; CHIACCHIO, S. B.; MACHADO, V. M. V.; GONÇALVES, R. C.; PRESTES, N. C. **Estudo anatomorfológico, radiográfico e tomográfico de Schistosomus reflexus em ovino da raça Dorper: relato de caso**. Arquivo Brasileiro de Medicina Veterinária e Zootecnia, Belo Horizonte, v. 65, n. 4, p. 1096-1102, 2013. Disponível em: <https://www.scielo.br/j/abmvz/a/dmHmfD4P3yD66mSS9kJFwJd/?lang=pt&format=pdf> Acesso em: 16 mai. 2026.

FERREIRA, J. S. *et al.* **Epidemiologia da Tristeza Parasitária Bovina no estado do Rio Grande do Sul**. In: SALÃO INTERNACIONAL DE ENSINO, PESQUISA E

GAUDINO, Maria; NAGAMINE, Brandy; DUCATEZ, Mariette F.; MEYER, Gilles. **Understanding the mechanisms of viral and bacterial coinfections in bovine respiratory disease: a comprehensive literature review of experimental evidence**. Veterinary Research, v. 53, n. 1, p. 1-15, 2022. DOI: 10.1186/s13567-022-01086-1. Acesso em: 30 mar. 2026.

GRÜNBERG, Walter. **Intestinal diseases in cattle**. MSD Veterinary Manual, 2024. Disponível em: <https://www.msddvetmanual.com/digestive-system/intestinal-diseases-in-ruminants/intestinal-diseases-in-cattle>. Acesso em: 26 abr. 2026

INSTITUTO BRASILEIRO DE GEOGRAFIA E ESTATÍSTICA (IBGE). **Valor da produção da pecuária e da aquicultura chega a R\$ 132,8 bilhões em 2024, com recorde nas produções de leite, ovos de galinha e mel**. Agência IBGE Notícias, 18 set. 2025. Disponível em: <https://agenciadenoticias.ibge.gov.br/agencia-noticias/2012-agencia-de-noticias/noticias/44534-valor-da-producao-da-pecuaria-e-da-aquicultura-chega-a-r-132-8-bilhoes-em-2024-com-recorde-nas-producoes-de-leite-ovos-de-galinha-e-mel> Acesso em: 11 fev. 2026.

KANG, Danju; LUNGU, Shera Elizabeth; DANSO, Felix; DZOU, Chrystella Fernanda; CHEN, Yanjun; ZHENG, Xinyu; NIE, Fanghong; LIN, Hongying; CHEN, Jinjun; ZHOU, Guangxian. **Animal health and nutrition: metabolic disorders in cattle and improvement strategies**. Frontiers in Veterinary Science, v. 12, art. 1470391, 2025. DOI: <https://doi.org/10.3389/fvets.2025.1470391> disponível em: <https://www.frontiersin.org/journals/veterinaryscience/articles/10.3389/fvets.2025.1470391/full>. Acesso em: 8 mar. 2026.

KHURANA, Sandip Kumar *et al.* **Bovine brucellosis: a comprehensive review**. Veterinary Quarterly, v. 41, n. 1, p. 61–88, 2021. DOI: <https://doi.org/10.1080/01652176.2020.1868616> Acesso em: 23 mar. 2026.

LARSEN, J. W. A. **Brucellosis in cattle**. In: **MSD Veterinary Manual**. 2023. Disponível em: <https://www.msddvetmanual.com/reproductive-system/brucellosis-in-large-animals/brucellosis-in-cattle>. Acesso em: 23 mar. 2026.

LEBLANC, S. J. **Postpartum uterine disease and dairy herd reproductive performance: a review**. *The Veterinary Journal*, v. 176, n. 1, p. 102–114, 2008. Disponível em: <https://doi.org/10.1016/j.tvjl.2007.12.019>. Acesso em: 16 mar. 2026.

LOPES, Anderson Bezerra. **Estágio supervisionado obrigatório III: tristeza parasitária bovina: relato de caso**. 2024. 31 f. Relatório (Graduação em Medicina Veterinária) - Universidade Federal Rural do Semi-Árido, Mossoró, 2024. Disponível em: <https://repositorio.ufersa.edu.br/server/api/core/bitstreams/5b2e3c4a-9eb3-4fa9-8a00-c0a74fede462/content>. Acesso em: 26 abr. 2026.

LOPES, Henrique Ferreira Marques. **Relatório de estágio curricular supervisionado: diagnóstico de gestação em bovinos**. 2014. Escola de Medicina Veterinária e Zootecnia, Universidade Federal do Tocantins, Araguaína, 2014. Disponível em: <https://repositorio.uft.edu.br/bitstream/11612/5603/1/Henrique%20Ferreira%20Marques%20%20Lopes%20-%20Relat%c3%b3rio.pdf>. Acesso em: 22 abr. 2026.

LOPES, S. T. A.; BIONDO, A. W.; SANTOS, A. P. **Manual de Patologia Clínica Veterinária**. 3. ed. Santa Maria: Universidade Federal de Santa Maria, 2007. 107 p. Disponível em: <https://www.bibliotecaagpatea.org.br/zootecnia/sanidade/livros/MANUAL%20DE%20PATOLOGIA%20CLINICA%20VETERINARIA.pdf>. Acesso em: 11 maio 2026.

MAES, D. *et al.* **Macrolides and lincosamides in respiratory infections in cattle**. *Veterinary Journal*, v. 194, n. 1, p. 19-24, 2012. DOI: 10.1016/j.tvjl.2012.06.001.

MOHAMMAD, S.; THIEMERMANN, C. **Role of metabolic endotoxemia in systemic inflammation and potential interventions**. *Frontiers in Immunology*, v. 11, p. 594150, 2021. DOI: <https://doi.org/10.3389/fimmu.2020.594150>. Acesso em: 16 mar. 2026.

MORANDI JUNIOR, Edson; SILVA, Jennifer Reis da; SILVA, Ariadne Matzembacher da; MARNELLO, Paola Romagna; ARAÚJO, Igor Santa Bárbara; LUCHEZE, Vagner. **Síndrome do jejuno hemorrágico em bovino: relato de caso**. *Revista Brasileira de Buiatria*, v. 1, n. 1, p. 19-28, 2025. DOI: 10.70061/2763-955X.2025.005. Disponível em: <https://revistabrasileiradebuiatria.com/docs/v.1,%20n.1,%202025%20-%20%20Morandi%20Jr%20et%20al.pdf>. Acesso em: 10 maio 2026.

NOAKES, D. E.; PARKINSON, T. J.; ENGLAND, G. C. W. **Veterinary reproduction and obstetrics**. 10. ed. Philadelphia: Elsevier, 2018.

O'DONOGHUE, Stephanie; WATERS, Sinéad M.; MORRIS, Derek W.; EARLEY, Bernadette. **A comprehensive review: Bovine respiratory disease, current insights into epidemiology, diagnostic challenges, and vaccination**. *Veterinary Sciences*, Basel, Suíça. v. 12, n. 8, p. 778, 2025. Disponível em: DOI 10.3390/vetsci12080778. Acesso em: 08 mar. 2026.

OLIVEIRA, Leonardo Garcia de. **Métodos de castração em bovinos e bem-estar animal: revisão de literatura**. Universidade Federal de Pelotas, 2016. Disponível

em: <https://wp.ufpel.edu.br/ppgveterinaria/files/2016/03/Leonardo-Garcia-Oliveira.pdf>. Acesso em: 27 maio 2026.

OLIVEIRA, Rodrigo Pereira de; RIBEIRO, Laryssa Freitas. **Manejo inadequado e suas consequências na produção leiteira**. GETEC – Revista Gestão, Tecnologia e Ciências, Monte Carmelo, MG, 2024, v. 17, p. 12-22. Disponível em: <https://revistas.fucamp.edu.br/index.php/getec/article/download/3387/2105>. Acesso em: 3 mar. 2026.

OWAKI, Shigeo; KAWABUCHI, Saiko; IKEMITSU, Kosuke; SHONO, Haruhi; FURUOKA, Hidefumi. **Pathological findings of hemorrhagic bowel syndrome (HBS) in six dairy cattle cases**. Journal of Veterinary Medical Science, v. 77, n. 8, p. 879-883, 2015. DOI: 10.1292/jvms.14-0547. Disponível em: <https://pubmed.ncbi.nlm.nih.gov/25787849/>. Acesso em: 10 maio 2026.

PAPICH, Mark G. **Saunders Handbook of Veterinary Drugs: small and large animal**. 4. ed. St. Louis: Elsevier/Saunders, 2016. Disponível em: <https://www.sciencedirect.com/book/monograph/9780323244855/saunders-handbook-of-veterinary-drugs>. Acesso em: 1 abr. 2026.

PIMENTEL, Mateus Afonso et al. **Avaliação de diferentes protocolos de quimioprofilaxia da tristeza parasitária bovina**. Semina: Ciências Agrárias, Londrina, v. 36, n. 2, p. 777–788, 2015. Disponível em: Semina Ciências Agrárias - artigo completo. Acesso em: 27 maio 2026.

PROUDFOOT, K. L. **ADSA Foundation Scholar Award: What makes for a good life for transition dairy cows? Current research and future directions**. Journal of Dairy Science, v. 106, p. 5896–5907, 2023. Disponível em: <https://doi.org/10.3168/jds.2022-23194>. Acesso em: 15 mar. 2026.

RADOSTITS, Otto M. *et al.* **Veterinary Medicine: A Textbook of the Diseases of Cattle, Horses, Sheep, Pigs and Goats**. 10. ed. Filadélfia: Saunders Elsevier, 2007.

RAMELLA, Keli Daiane Cristina Libardi. **Doenças metabólicas em vacas leiteiras no período de transição**. Londrina: Universidade Estadual de Londrina, 2020. Disponível em: <https://repositorio.uel.br/bitstreams/388c837a-e96a-4049-8bad-d480c446cc9d/download>. Acesso em: 8 mar. 2026.

REICHMANN, Peter; DEARO, Antonio Cezar de Oliveira. **Transfusão de sangue e seus derivados em grandes animais**. Londrina, v. 22, n. 2, p. 223-228, 2001. DOI: 10.5433/1679-0359.2001v22n2p223. Acesso em: 04 mai. 2026.

RIBEIRO, Lucas Costa. **Leptospirose em bovinos: revisão e aspectos reprodutivos**. 2022. 28 f. Trabalho de Conclusão de Curso (Graduação em Medicina Veterinária) – Universidade Federal de Uberlândia, Uberlândia, 2022. Disponível em: <https://repositorio.ufu.br/bitstream/123456789/35906/1/LeptospiroseBovinosRevis%C3%A3o.pdf>. Acesso em: 23 mar. 2026.

RIET-CORREA, Franklin *et al.* **Doenças de ruminantes e eqüinos**. 2. ed. São Paulo: Varela Editora e Livraria, 2001. v. 2. Disponível em: <https://www.bibliotecaagptea.org.br/zootecnia/equinocultura/livros/DOENCAS%20DE%20RUMINANTES%20E%20EQUINOS.pdf> Acesso em: 28 abr. 2026

ROBERTS, Stephen J. **Veterinary obstetrics and genital diseases (theriogenology)**. 3. ed. Woodstock, Vermont: S.J. Roberts, 1986. 981 p. Disponível em: <https://www.scribd.com/document/509235395/Veterinary-Obstetrics-and-Genital-Diseases-3rd-Edition> Acesso em: 27 maio 2026.

RUEGG, Pamela L. **A 100-Year Review: Mastitis detection, management, and prevention**. *Journal of Dairy Science*, v. 100, n. 12, p. 10381-10397, Disponível em: 2017. [https://www.journalofdairyscience.org/article/S0022-0302\(17\)31032-9/fulltext](https://www.journalofdairyscience.org/article/S0022-0302(17)31032-9/fulltext) Acesso em: 16 mar. 2026.

SACARDI, E.; BICCA, D.; TRENTIN, A.; NORO, M. **Água oxigenada pode ser usada para mensurar sangue oculto nas fezes de bovinos?** In: MOSTRA CIENTÍFICA DE BUIATRIA, 5.; WORKSHOP EM BOVINOS, 7., 2019, Uruguaiana. Anais da v mostra científica de buiatria. Uruguaiana: Unipampa, 2019. Disponível em: <https://sites.unipampa.edu.br/petveterinaria/files/2019/11/anais-da-mostra-cientifica-em-bovinos-final-3.pdf> Acesso em 04 mai. 2026

SANGUANINI, Rafael C.; GIRÃO, Luna S.; SILVA, Rodrigo Otávio S.; LOBATO, Francisco Carlos F.; PORTO, Regiani N. G.; OLIVEIRA, Cairo Henrique S.; MOURA, Veridiana M. B. D.. **Necrohemorrhagic enteritis outbreak in a cattle feedlot in Nova Crixás, Goiás, Brazil**. *Pesquisa Veterinária Brasileira*, Rio de Janeiro, v. 39, n. 9, p. 696–699, 2019. DOI: 10.1590/1678-5150-PVB-6254. Disponível em: SciELO Brasil. Acesso em: 2 jun. 2026.

SANTOS, B. L. *et al.* **Tristeza parasitária bovina: revisão**. *Pubvet*, Londrina, v. 15, n. 4, p. 1-11, abr. 2021. DOI: <https://doi.org/10.31533/pubvet.v15n04a794.1-11>. Disponível em: <https://www.pubvet.com.br/uploads/3bce0b3541d2f04b761998b5acc815d8.pdf>. Acesso em: 6 abr. 2026.

SCHEFFER, Ramon Fernandes. **Quimioprofilaxia e desenvolvimento de imunidade para tristeza parasitária bovina**. 2013. Trabalho de Conclusão de Curso (Graduação em Medicina Veterinária) – Universidade Federal do Rio Grande do Sul, Porto Alegre, 2013. Disponível em: <http://hdl.handle.net/10183/95155>. Acesso em: 26 abr. 2026

SCHMITT, Eduardo; MENEZES, L. M.; ROSA, Fernanda *et al.* **Nutrição de ruminantes**. 2011. Capítulo de livro. Disponível em: https://www.researchgate.net/publication/268803862_Nutricao_de_Ruminantes. Acesso em: 13 abr. 2026

SHELDON, I. M.; LEWIS, G. S.; LEBLANC, S.; GILBERT, R. O. **Defining postpartum uterine disease in cattle**. *Theriogenology*, v. 65, n. 8, p. 1516–1530, 2006. Disponível em: <https://doi.org/10.1016/j.theriogenology.2005.08.021>. Acesso em: 16 mar. 2026.

SILVA, Aline de Jesus. **Hipocalcemia em vacas leiteiras**. 2019. Centro de Ciências Agrárias, Ambientais e Biológicas, Universidade Federal do Recôncavo da Bahia, Cruz das Almas, 2019. Disponível em: https://ri.ufrb.edu.br/jspui/bitstream/123456789/2077/1/Hipocalcemia_Vacas_Leiteiras_TCC_2019.pdf. Acesso em: 16 mar. 2026.

SILVA, Thaíz Furtado *et al.* **Bovine parasite sadness: Review**. Research, Society and Development, v. 10, n. 1, 2021. DOI: 10.33448/rsd-v10i1.11631. Disponível em: <https://rsdjournal.org/rsd/article/view/11631>. Acesso em: 6 abr. 2026.

SMITH, G. L.; FRIGGENS, N. C.; ASHWORTH, C. J.; CHAGUNDA, M. G. G. **Association between body energy content in the dry period and post-calving production disease status in dairy cattle**. Animal, v. 11, n. 9, p. 1590–1598, 2017. DOI: <https://doi.org/10.1017/S1751731117000040>. Acesso em: 9 mar. 2026.

TONET, Tatiane. **Cetose em bovinos leiteiros**. In: ALMEIDA, Marina Godinho de *et al.* Ciência veterinária aplicada: diagnósticos, tratamentos e produção animal. [S.l.]: Editora Científica Digital, 2025. p. 157–173. DOI: <https://doi.org/10.37885/250419242>. Acesso em: 16 mar. 2026.

UNIÃO QUÍMICA FARMACÊUTICA NACIONAL S/A. **Izoot B12: dipropionato de imidocarb e vitamina B12 – bula veterinária**. São Paulo: Agener União Saúde Animal. s.d. Disponível em: <https://agener.com.br/wp-content/uploads/2020/07/IZOOT-B12-INJ-BAIXA.pdf>. Acesso em: 11 maio 2026.

VÁRHIDI, Zsóka; CSIKÓ, György; BAJCSY, Árpád Csaba; JURKOVICH, Viktor. **Uterine disease in dairy cows: a comprehensive review highlighting new research areas**. Veterinary Sciences, v. 11, n. 2, p. 66, 2024. Disponível em: <https://www.mdpi.com/2306-7381/11/2/66>. Acesso em: 8 mar. 2026

VASCONCELOS, J. L. M.; SANTOS, R. M. **Doenças uterinas em vacas de leite: parte 1**. MilkPoint, 2010. Disponível em: <https://www.milkpoint.com.br/colunas/jose-luiz-moraes-vasconcelos-ricardasantos/doencas-uterinas-em-vacas-de-leite-parte-1-64485/>. Acesso em: 31 jan. 2025.

VIDOTTO, O.; MARANA, E. R. M. **Epidemiologia e controle da tristeza parasitária bovina**. Semina: Ciências Agrárias, Londrina, v. 22, n. 1, p. 103–112, 2001. Disponível em: <https://ojs.uel.br/revistas/uel/index.php/semagrarias/article/view/5056>. Acesso em: 16 mar. 2026.

VILELA, D.; RESENDE, J. C.; LEITE, J. B.; ALVES, E. **A evolução do leite no Brasil em cinco décadas**. Revista de Política Agrícola, Brasília, v. 26, n. 1, p. 5–24, 2017. Disponível em: <https://www.alice.cnptia.embrapa.br/alice/bitstream/doc/1074678/1/EvolucaoDoleitenobrasil.pdf>. Acesso em: 11 fev. 2026.

ZANELATTO, G. O. *et al.* **Síndrome do jejuno hemorrágico em bovinos: estudo retrospectivo (2013–2020)**. Boletim de Diagnóstico do Laboratório de Patologia Veterinária – IFC Concórdia, 2022. Disponível em:

<https://publicacoes.ifc.edu.br/index.php/BoletimDiagnostico-IFC-Concordia/article/view/2699>. Acesso em: 05 mai. 2026.

ANEXOS

Anexo 1. Ficha de controle de animais tuberculinizados utilizada pela equipe técnica durante a realização dos testes.

FICHA DE CONTROLE DE ANIMAIS TUBERCULINIZADOS

Município: _____ Insc Estadual _____ Data Inoculação _____
 Produtor: _____ CPF _____ Data Leitura _____
 Propriedade Rural: _____ Espécie Animal: _____ Total de animais _____
 Tuberculina PPD Bovina _____ Laboratório _____ Partida _____
 Tuberculina PPD Aviária _____ Laboratório _____ Partida _____
 Veterinário habilitado: _____ CRMV-RS: _____ PORTARIA HABILITAÇÃO SFA/MAPA-RS: _____

Nº Brinco	Identificação Animal			Teste Brucelose	Tuberculina Aviária (mm)			Tuberculina Bovina (mm)			B-A (mm)	Resultado Teste
	IDADE MESES	Sexo	Raça		A0	A72h	A (A72- A0)	B0	B72h	B (B72- B0)		
1												
2												
3												
4												
5												
6												
7												
8												
9												
10												
11												
12												
13												
14												
15												
16												
17												
18												
19												
20												
21												
22												
23												
24												
25												
26												
27												
28												
29												
30												

Assinatura e carimbo:

Anexo 2. Laudo do hemograma realizado.

HEMOGRAMA				
Eritrograma				
	VALOR	VALOR DE REFERÊNCIA*		
Eritrócitos (<i>milhões/uL</i>)	9,86	5,0 - 10,0		
Hemoglobina (<i>g/dL</i>)	14,0	8 - 15		
Hematócrito (%)	48	24 - 46		
VCM (<i>fL</i>)	49	40 - 60		
HCM (<i>pg</i>)	14	14,4 - 18,6		
CHCM (<i>g/dL</i>)	28	30 - 36		
Proteína Plasmática (<i>g%</i>)	6,7	7 - 8,5		
Fibrinogênio	300	300 - 700		
Leucograma				
	VALOR ABSOLUTO (<i>Quant./uL</i>)	VALOR RELATIVO (%)	VALOR DE REFERÊNCIA ABSOLUTO* (<i>Quant./uL</i>)	VALOR DE REFERÊNCIA RELATIVO* (%)
Leucócitos Totais	6.300	100	4.000 - 12.000	100
Basófilos	0	0	0 - 200	0 - 2
Eosinófilos	0	0	0 - 2.400	0 - 20
Neutrófilos:				
Jovens	0	0	Raros	Raros
Bastonetes	252	4	0 - 120	0 - 2
Segmentados	1.890	30	600 - 4.000	15 - 45
Linfócitos	4.095	65	2.500 - 7.500	45 - 75
Monócitos	63	1	25 - 840	2 - 7
Eritroblasto	0	0	0	0
Plaquetas				
	VALOR (<i>Quantidade /uL</i>)	VALOR DE REFERÊNCIA* (<i>Quantidade/uL</i>)		
	548.000/uL	100.000-800.000/uL		
<small>*Valores de referência para bovino</small>				


Anexo 3. Laudo do exame bioquímico solicitado.

BIOQUIMICOS	
CREATININA	
VALOR (U/L)	VALOR DE REFERÊNCIA BOVINO (U/L)
3,0	1,0 – 2,0
ALBUMINA	
VALOR (U/dL)	VALOR DE REFERÊNCIA BOVINO (U/dL)
3,4	2,7 – 3,8
LIPASE	
VALOR (U/L)	VALOR DE REFERÊNCIA BOVINO (U/L)
57	SIL*
<small>*SIL: VALORES SEM INFORMAÇÃO NA LITERATURA</small>	
UREIA	
VALOR (U/L)	VALOR DE REFERÊNCIA BOVINO (U/L)
229	23 – 58
AMILASE	
VALOR (U/L)	VALOR DE REFERÊNCIA BOVINO (U/L)
122	SIL
<small>*SIL: VALORES SEM INFORMAÇÃO NA LITERATURA</small>	
ALT - TGP	
VALOR (U/L)	VALOR DE REFERÊNCIA BOVINO (U/L)
28	0 – 38

DECLARAÇÃO DE USO DE FERRAMENTA DE INTELIGÊNCIA ARTIFICIAL

O autor declara que a utilização de ferramentas de Inteligência Artificial (IA) na elaboração do presente trabalho teve caráter exclusivamente auxiliar, sendo empregada para apoio na revisão textual, aprimoramento da coesão, concordância gramatical, clareza da escrita e organização linguística do texto acadêmico. O processo de busca bibliográfica, interpretação das informações, análise dos dados e elaboração do conteúdo científico foi realizado de forma autoral, preservando integralmente a originalidade, a responsabilidade intelectual e o rigor acadêmico do trabalho desenvolvido. A versão final do trabalho foi integralmente revisada por mim e, dessa forma, me que responsabilizo plenamente pelo trabalho desenvolvido e entregue.

Esta declaração está em conformidade com a Portaria nº 01, de 13 de fevereiro de 2026, instituída pela Universidade de Caxias do Sul, que dispõe sobre o uso ético, responsável e seguro da Inteligência Artificial (IA) no ensino superior.

Documento assinado digitalmente
 BRUNO NICOLINI
Data: 03/06/2026 09:12:34 -0300
Verifique em <https://validar.j5.gov.br>

Aluno(a):

Caxias do Sul, 03 de Junho de 2026.