

**UNIVERSIDADE DE CAXIAS DO SUL**  
**ÁREA DE CONHECIMENTO DE CIÊNCIAS DA VIDA**  
**CURSO DE MEDICINA VETERINÁRIA**

**GUSTAVO FRANCISCO AVER**

**RELATÓRIO DE ESTÁGIO CURRICULAR OBRIGATÓRIO: ÁREA DE CLÍNICA**  
**MÉDICA E CIRÚRGICA DE CÃES E GATOS**

Caxias do Sul  
2022

GUSTAVO FRANCISCO AVER

RELATÓRIO DE ESTÁGIO CURRICULAR OBRIGATÓRIO: CLÍNICA MÉDICA E  
CIRÚRGICA DE CÃES E GATOS

Trabalho de conclusão de curso de graduação em Medicina Veterinária apresentado como requisito para obtenção do título de Médico Veterinário pela Universidade de Caxias do Sul na Área de Conhecimento de Clínica Médica e Cirúrgica de Cães e Gatos.

Orientador Prof. Me. Gustavo Brambatti

Supervisores: Méd. vet. Marcelly de Souza Paes Felippi e Méd. vet. Alejandro Chapochnicoff.

Caxias do Sul  
2022

GUSTAVO FRANCISCO AVER

RELATÓRIO DE ESTÁGIO CURRICULAR OBRIGATÓRIO: CLÍNICA MÉDICA E  
CIRÚRGICA DE CÃES E GATOS

Trabalho de conclusão de curso de graduação em Medicina Veterinária apresentado como requisito para obtenção do título de Médico Veterinário pela Universidade de Caxias do Sul na Área de Conhecimento de Clínica Médica e Cirúrgica de Cães e Gatos.

Orientador Prof. Me. Gustavo Brambatti

Supervisores: Méd. vet. Marcelly de Souza Paes Felippi e Méd. vet. Alejandro Chapochnicoff.

Aprovado em \_\_\_\_/\_\_\_\_/\_\_\_\_

**Banca examinadora:**

---

**Prof. Me. Gustavo Brambatti**  
Universidade de Caxias do Sul – UCS

---

**Prof. Dr. Eduardo Conceição Oliveira**  
Universidade de Caxias do Sul – UCS

---

**Méd. Vet. Bruno de Barros Branco**  
Universidade de Caxias do Sul – UCS

Caxias do Sul  
2022

Dedico esse trabalho a minha família, em especial a minha filha Helena Fernanda Aver. Só cheguei até aqui pelo incentivo e pela força de vocês.

## AGRADECIMENTOS

Chegar até aqui é um momento único na vida de qualquer estudante de medicina veterinária e eu nunca conseguiria sozinho, por isso agradecer é mais do que importante, é essencial.

Primeiramente agradeço à minha família, em especial à minha esposa e filha que estiveram comigo em todos os momentos dessa trajetória, sempre compreensivas e me estimulando a seguir em frente. Aos meus pais e irmã que sempre me apoiaram e fizeram de tudo para que essa graduação fosse possível.

Aos meus professores e mestres que ensinaram tudo que eu precisava saber para iniciar nessa nova carreira e, junto com nós, foram desafiados a aprender um novo jeito de fazer faculdade durante os anos de pandemia. Obrigado a todos pelo esforço e dedicação com todos nós. Agradeço especialmente ao meu orientador Me. Gustavo Brambatti pelo apoio e esforço incondicional durante o período de estágio final e durante toda a graduação, obrigado por sempre estar presente quando teus alunos precisaram, é um exemplo de profissional.

Agradeço a todos os veterinários que me acompanharam durante a graduação, em especial a Milena Ramos, Márcio Medeiros, Marcisa Ludwig, Aline Bado e Raquel da Costa Borges por abrirem as portas de suas clínicas e por sempre estarem dispostos a dividir seus conhecimentos. À Família Daneluz por terem me recebido de portas abertas, tenham certeza que aprendi muito no meu curto período acompanhando vocês.

Aos meus supervisores de estágio, méd. vet. Marcelly de Souza Paes Felippi e méd. vet. Alejandro Chapochnicoff um agradecimento mais do que especial, por serem sempre atenciosos, por terem muita paciência, por me mostrarem o caminho certo da medicina veterinária e por serem verdadeiros mestres, espero que no futuro eu dê orgulho para vocês.

## RESUMO

O presente relatório tem por objetivo descrever as atividades realizadas durante o estágio curricular obrigatório em medicina veterinária, bem como a estrutura e casuística acompanhada durante o estágio e apresentar a descrição de dois relatos de caso. O estágio teve supervisão do professor Me. Gustavo Brambatti e foi realizado no período 25/07/2022 à 07/10/2022, com 448 horas totais de duração, em duas etapas. A primeira ocorreu na Zooplanet Veterinária e Petshop sob a supervisão da médica veterinária Marcelly de Souza Paes Felippi, na área de clínica médica de cães e gatos e a segunda etapa realizada na Osteo&Síntese Veterinária, sob a supervisão do médico veterinário Alejandro Chapochnicoff, na área de clínica cirúrgica de cães e gatos. Durante o período do estágio foi possível acompanhar atendimentos clínicos, exames, procedimentos e cirurgias, conforme a etapa em desenvolvimento. Durante a primeira etapa, voltada para a clínica de cães e gatos foram acompanhados 100 casos, sendo que cães foram prevalência (n=75/75%). O sistema com maior casuística foi o dermatológico (n=42/28,19%) seguido do gastrointestinal, pancreático e hepático (n=27/18,12%). Dentro deste sistema a malasseziose foi a afecção mais comum com 14,29% (n=6) dos casos. Em relação ao relato de caso, nesta etapa foi selecionada o caso de um animal com hipertrofia ventricular esquerda. Em relação a segunda etapa, em cirurgia de cães e gatos, foram acompanhados 19 pacientes em 22 diferentes procedimentos, sendo que cães apresentaram maior porcentagem (n=15/78,95%). O sistema com maior casuística na cirurgia foi musculoesquelético com 77,27% (n=17) dos procedimentos, sendo que TPLO foi o procedimento mais realizado (n=3/17,65%). Em relação ao relato de caso da área de cirurgia foi escolhido o caso de ureterolitotomia com aplicação de cateter duplo J. A realização do estágio curricular obrigatório em medicina veterinária pode ser considerada como um período fundamental na consolidação do aprendizado do aluno, permitindo que sejam vivenciados os desafios dessa profissão.

**Palavras-chave:** Canino. Cirurgia. Hipertrofia Ventricular Esquerda. Ureterolitotomia, Cateter Duplo J.

## ÍNDICE DE FIGURAS

|  |    |
|--|----|
| Figura 1 – Fachada da Zooplanet Veterinária e Petshop. ....  | 15 |
| Figura 2 – A) Sala de espera; B) Sala de banho e tosa da clínica veterinária Zooplanet Veterinária e Petshop. ....   | 16 |
| Figura 3 – Sala para exames de imagem da clínica veterinária Zooplanet Veterinária e Petshop. ....   | 17 |
| Figura 4 – A) Consultório 1; B) Consultório 2 da clínica veterinária Zooplanet Veterinária e Petshop. ....   | 18 |
| Figura 5 – Mala de instrumentais cirúrgicos utilizada nos procedimentos acompanhados durante o estágio curricular na Osteo&Síntese Veterinária. ....   | 19 |
| Figura 6 – Materiais utilizados nos procedimentos cirúrgicos durante o estágio curricular que são provenientes na Osteo&Síntese Veterinária. A) Aventais cirúrgicos descartáveis; B) Fotóforo; C) Bisturi elétrico; D) Diferentes tipos de campos operatórios estéreis; E) Álcool gel antisséptico ( <i>Surgical Scrub Purell®</i> ). .... | 20 |
| Figura 7 – Instrumentais cirúrgicos utilizados em cirurgias gerais e de tecido mole durante o período de estágio curricular na Osteo&Síntese Veterinária. ....   | 21 |
| Figura 8 – A) Serra Mitzan® para osteotomia; B) Perfuradora elétrica Lincevet®; C) Perfuradora canulada elétrica Mafla veterinary®. ....   | 21 |
| Figura 9 – Caixa de placas bloqueadoras concêntricas, guias de broca, chave hexagonal, medidor de profundidade, compasso, parafusos corticais e bloqueados e parafusos para procedimentos de <i>Tibial Plateau Leveling Osteotomy</i> (TPLO System 2,7-3,5). ....  | 22 |
| Figura 10 – A) Autoclave utilizada para esterilização do material cirúrgico; B) Selagem de material em embalagem de esterilização. ....  | 22 |
| Figura 11 – Casuística clínica em relação a espécie e sexo dos 100 pacientes acompanhados durante o estágio curricular na Zooplanet Veterinária e Petshop. ....  | 25 |
| Figura 12 – Casuística clínica conforme Raça e SRD dos canídeos acompanhados durante o estágio curricular na Zooplanet Veterinária e Petshop. ....   | 25 |
| Figura 13 – Número de pacientes em relação a espécie e gênero, acompanhados em procedimentos cirúrgicos durante o estágio curricular na Osteo&Síntese Veterinária. ....  | 34 |
| Figura 14 – Cão policial da raça Pastor-de-Malinois, atendido na clínica veterinária Zooplanet. ....   | 40 |

|   |    |
|---|----|
| Figura 15 – Fração do eletrocardiograma realizado no paciente, com aumento da amplitude de onda T (T) evidenciado. ....   | 42 |
| Figura 16 – Avaliação das cavidades cardíacas evidenciando a hipertrofia ventricular esquerda através do ecocardiograma transtorácico. ....   | 42 |
| Figura 17 – A esquerda da imagem está o animal atendido, em rotina de trabalho juntamente com outros cães do 12º BPM. ....  | 44 |
| Figura 18 – Paciente recebendo acompanhamento veterinário nas instalações do 12ºBPM. ....   | 45 |
| Figura 19 – Radiografia abdominal da paciente, evidenciando a presença de um urólito na altura do corpo vertebral L2 e outro na altura de L5. A) Projeção latero-lateral direita (LLD) e; B) Projeção ventro-dorsal (VD).....   | 52 |
| Figura 20 – Procedimento de ureterolitotomia com colocação de cateter duplo J realizada em canino da raça Biwer Terrier. A) Dissecção do ureter direito utilizando o rim direito como referência; B) Retirada do urólito do ureter direito; C) sutura do ureter direito em padrão de sutura isolada simples ..... | 53 |
| Figura 21 – Urólitos retirados do ureter direito após procedimento de ureterolitotomia. ....  | 54 |
| Figura 22 – Radiografia abdominal da paciente realizado no transoperatório, evidenciando a colocação correta do cateter duplo J na pelve renal direita e na vesícula urinária. A) Projeção latero-lateral direita (LLD) e; B) Projeção ventro-dorsal (VD). ....   | 55 |
| Figura 23 – Ultrassonografia abdominal realizada evidenciando alterações no rim direito e no ureter direito. A) Rim direito com dilatação de pelve; B) Cateter duplo J visível a 4,5cm caudal ao rim direito. ....  | 56 |
| Figura 24 – Ultrassonografia abdominal realizada no 69º dia, evidenciando melhoras nas alterações do rim direito e ureter direito. A) Cateter duplo J na luz do ureter direito; B) Rim direito com melhora da dilatação da pelve renal. ....  | 56 |



## ÍNDICE DE TABELAS

|  |    |
|--|----|
| Tabela 1 – Instrumentais cirúrgicos utilizados em cirurgias gerais e de tecidos moles durante o período de estágio na Osteo&Síntese Veterinária.....                       | 20 |
| Tabela 2 – Procedimentos ambulatoriais e/ou exames acompanhados durante o período de estágio curricular na Zooplanet Veterinária e Pet shop.....                           | 24 |
| Tabela 3 – Casuística clínica de cada sistema/grupo acompanhada nos 100 pacientes atendidos durante o período de estágio curricular na Zooplanet Veterinária e Petshop.... | 26 |
| Tabela 4 – Casuística de afecções dermatológicas acompanhadas durante o período de estágio curricular na Zooplanet Veterinária e Petshop. ....                             | 26 |
| Tabela 5 – Casuística de afecções gastrointestinais, pancreáticas e hepáticas acompanhadas durante o período de estágio curricular na Zooplanet Veterinária e Petshop....  | 27 |
| Tabela 6 – Casuística de afecções musculoesqueléticas acompanhadas durante o período de estágio curricular na Zooplanet Veterinária e Petshop.....                         | 28 |
| Tabela 7 – Casuística de infectocontagiosas acompanhadas durante o período de estágio curricular na Zooplanet Veterinária e Petshop.....                                   | 28 |
| Tabela 8 – Casuística de afecções oncológicas acompanhadas durante o período de estágio curricular na Zooplanet Veterinária e Petshop. ....                                | 29 |
| Tabela 9 – Casuística de afecções geniturinárias acompanhadas durante o período de estágio curricular na Zooplanet Veterinária e Petshop. ....                             | 29 |
| Tabela 10 – Casuística de afecções oftálmicas acompanhadas durante o período de estágio curricular na Zooplanet Veterinária e Petshop. ....                                | 30 |
| Tabela 11 – Casuística de consultas de check-up acompanhadas durante o período de estágio curricular na Zooplanet Veterinária e Petshop. ....                              | 30 |
| Tabela 12 – Casuística de afecções endócrinas acompanhadas durante o período de estágio curricular na Zooplanet Veterinária e Petshop. ....                                | 30 |
| Tabela 13 – Casuística de afecções respiratórias acompanhadas durante o período de estágio curricular na Zooplanet Veterinária e Petshop. ....                             | 31 |
| Tabela 14 – Casuística de afecções odontológicas acompanhadas durante o período de estágio curricular na Zooplanet Veterinária e Petshop. ....                             | 31 |
| Tabela 15 – Casuística de afecções cardiovasculares acompanhadas durante o período de estágio curricular na Zooplanet Veterinária e Petshop.....                           | 31 |
| Tabela 16 – Casuística de afecções neurológicas acompanhadas durante o período de estágio curricular na Zooplanet Veterinária e Petshop. ....                              | 32 |

|  |    |
|--|----|
| Tabela 17 – Casuística de procedimentos cirúrgicos realizados em cada sistema durante o período de estágio curricular na Osteo&Síntese Veterinária. ....                                       | 35 |
| Tabela 18 – Casuística de procedimentos cirúrgicos realizados no sistema musculoesquelético durante o período de estágio curricular na Osteo&Síntese Veterinária. ....                         | 35 |
| Tabela 19 – Casuística de procedimentos cirúrgicos realizados no sistema reprodutivo durante o período de estágio curricular na Osteo&Síntese Veterinária. ....                                | 36 |
| Tabela 20 – Casuística de procedimentos cirúrgicos realizados no sistema hepático durante o período de estágio curricular na Osteo&Síntese Veterinária. ....                                   | 36 |
| Tabela 21 – Casuística de procedimento cirúrgico realizado no sistema urinário de uma cadela da raça Biewer Terrier durante o período de estágio curricular na Osteo&Síntese Veterinária. .... | 36 |
| Tabela 22 – Casuística de procedimentos ambulatoriais realizados em caninos e felinos durante o período de estágio curricular na Osteo&Síntese Veterinária. ....                               | 37 |

## LISTA DE ABREVIATURAS E SIGLAS

|       |   |
|-------|---|
| %     | Porcentagem   |
| AINE  | Antiinflamatório não esteroidal                     |
| ALT   | Alanina aminotransferase                            |
| ASA   | Sociedade Brasileira de Anestesiologia              |
| AST   | Aspartato aminotransferase                          |
| BID   | Duas vezes ao dia                                   |
| BPM   | Batalhão de polícia militar                         |
| Bpm   | Batimentos por minuto                               |
| CAAF  | Citologia aspirativa por agulha fina                |
| CHCM  | Concentração de hemoglobina corpuscular média       |
| cm    | Centímetro  |
| CPK   | Creatinofosfoquinase                                |
| DDIV  | Doença de disco intervertebral                      |
| DIVED | Diâmetro interno do ventrículo esquerdo em diástole |
| dL    | Decilitro   |
| E     | Tempo de desaceleração da onda E                    |
| ECA   | Enzima conversora de angiotensina                   |
| FA    | Fosfatase alcalina                                  |
| FC    | Frequência cardíaca                                 |
| FeLV  | Vírus da leucemia felina                            |
| FIV   | Vírus da imunodeficiência felina                    |
| fr    | French  |
| FR    | Frequência respiratória                             |
| g     | Grama   |
| HVE   | Hipertrofia ventricular esquerda                    |
| iECA  | Inibidores da enzima conversora de angiotensina     |
| IM    | Intramuscular                                       |
| IV    | Intravenoso   |
| Kg    | Quilograma  |
| mm    | Milímetros  |
| mg    | Miligrama   |

|       |  |
|-------|--|
| mg/Kg | Miligrama por quilograma   |
| mg/mL | Miligrama por mililitro  |
| mL    | Mililitro(s)   |
| mm/Hg | Milímetros de mercúrio   |
| MPA   | Medicação pré anestésica   |
| Mpm   | Movimentos respiratórios por minuto  |
| mV    | Mili voltz   |
| n     | número   |
| OSH   | Ovariohisterectomia.   |
| OVH   | Ovário-histerectomia   |
| PAS   | Pressão arterial sistólica   |
| PEEP  | Pressão positiva expiratória final   |
| PIF   | Peritonite infecciosa felina   |
| PPT   | Proteínas plasmáticas totais   |
| RCCP  | Protocolo de reanimação cérebro-pulmonar   |
| RDW   | Amplitude da distribuição do tamanho dos eritrócitos ( <i>Red cell distribution width</i> ); |
| RLCCr | Ruptura de ligamento cruzado cranial unilateral  |
| RS    | Rio Grande do Sul  |
| SID   | Uma vez ao dia   |
| SRD   | Sem raça definida  |
| TIVA  | Anestesia total intravenosa  |
| TPC   | Tempo de preenchimento capilar   |
| TPLO  | <i>Tibial Plateau leveling osteotomy</i> (Osteotomia de nivelamento do platô tibial)         |
| TR    | Temperatura retal  |
| TRIV  | Tempo de relaxamento isovolumétrico  |
| TTT   | Técnica da transposição da tuberosidade da tíbia   |
| UCS   | Universidade de Caxias do Sul  |
| UI    | Unidades internacionais  |
| UI/L  | Unidade internacional por litro  |
| US    | Ultrassonografia   |
| VCM   | Volume corpuscular médio;  |
| VU    | Vesícula urinária  |

## SUMÁRIO

|          |   |           |
|----------|---|-----------|
| <b>1</b> | <b>INTRODUÇÃO.....</b>  | <b>14</b> |
| <b>2</b> | <b>DESCRIÇÃO DO LOCAL DE ESTÁGIO .....</b>  | <b>15</b> |
| 2.1      | ZOOPLANET VETERINÁRIA E PESHOP.....   | 15        |
| 2.2      | OSTEO & SÍNTESE VETERINÁRIA LTDA.....   | 18        |
| <b>3</b> | <b>ATIVIDADES DESENVOLVIDAS E CASUÍSTICA .....</b>  | <b>23</b> |
| 3.1      | ZOOPLANET.....  | 23        |
| 3.1.1    | PROCEDIMENTOS AMBULATORIAIS E EXAMES COMPLEMENTARES .....                                       | 23        |
| 3.1.2    | CASUÍSTICA CLÍNICA.....   | 25        |
| 3.2      | OSTEO& SÍNTESE .....  | 32        |
| 3.2.1    | CASUÍSTICA CLÍNICO-CIRÚRGICA NA OSTEO&SÍNTESE VETERINÁRIA<br>LTDA....                           | 34        |
| <b>4</b> | <b>RELATOS DE CASOS CLÍNICOS.....</b>   | <b>38</b> |
| 4.1      | HIPERTROFIA VENTRICULAR ESQUERDA EM CÃO POLICIAL DA RAÇA<br>PASTOR- DE-MALINOIS .....           | 38        |
| 4.1.1    | INTRODUÇÃO .....  | 38        |
| 4.1.2    | RELATO DE CASO.....   | 40        |
| 4.1.3    | DISCUSSÃO .....   | 45        |
| 4.1.4    | CONCLUSÃO .....   | 49        |
| 4.2      | URETEROLITOTOMIA EM UMA CADELA DA RAÇA BIEWER TERRIER COM<br>APLICAÇÃO DE CATETER DUPLO J ..... | 50        |
| 4.2.1    | INTRODUÇÃO .....  | 50        |
| 4.2.2    | RELATO DE CASO.....   | 51        |
| 4.2.3    | DISCUSSÃO .....   | 57        |
| 4.2.4    | CONCLUSÃO .....   | 59        |
| <b>5</b> | <b>CONSIDERAÇÕES FINAIS .....</b>   | <b>60</b> |
|          | <b>REFERÊNCIAS.....</b>   | <b>61</b> |
|          | <b>ANEXOS.....</b>  | <b>65</b> |

## 1 INTRODUÇÃO

O estágio curricular é um momento definitivo para o graduando em medicina veterinária, é nele que o discente consegue vivenciar por um longo período a rotina das diferentes áreas da veterinária e associar todo conhecimento adquirido durante as aulas teóricas e práticas nos anos de faculdade. Durante o estágio, o graduando desenvolve suas habilidades e tem contato diário com médicos veterinários que estão atuando na área de interesse do mesmo, com isso se torna possível aprimorar conhecimentos, praticar e conhecer técnicas novas, além de construir um senso crítico e ético fundamentais para a atuação no mercado de trabalho.

Com a orientação do professor Me. Gustavo Brambatti, o estágio foi dividido em duas partes, totalizando 448 horas. No período de 25 de julho a 2 de setembro de 2022 e 26 de setembro a 7 de outubro de 2022, totalizando 320 horas, o estágio foi realizado na Zooplanet veterinária e petshop sob a supervisão da médica veterinária Marcelly de Souza Paes Felippi, na área de clínica médica de cães e gatos. A segunda parte do estágio foi realizado em clínica cirúrgica de cães e gatos, na Osteo&Síntese Veterinária, sob a supervisão do médico veterinário Alejandro Chapochnicoff no período de 3 de setembro a 23 de setembro de 2022, totalizando 128 horas. Essas áreas e locais foram escolhidas pela necessidade de aprimorar os conhecimentos obtidos durante a graduação, da afinidade com diferentes campos de atuação da medicina veterinária, e pelo contato com médicos veterinários de renome nas suas áreas de atuação, permitindo assim iniciar a carreira com uma base sólida.

O presente trabalho tem como objetivo descrever os locais de estágio, atividades desenvolvidas e casuística, além de relatar dois casos clínicos, sendo um de clínica médica sobre hipertrofia ventricular esquerda em um cão policial da raça Pastor de-Malinois o segundo em clínica cirúrgica relatando uma ureterolitotomia com colocação de cateter duplo J em uma fêmea da raça Biewer Terrier.

## 2 DESCRIÇÃO DO LOCAL DE ESTÁGIO

### 2.1 ZOOPLANET VETERINÁRIA E PESHOP

A Zooplanet Veterinária e Petshop era um consultório veterinário fundado em março de 2019 pela médica veterinária Marcelly de Souza Paes Felippi, se localizava na rua Antônio Broilo 1853, Bairro Cruzeiro - Caxias do Sul/RS juntamente com a Agropecuária Daneluz. A clínica estava instalada no segundo andar, com funcionamento das 8h às 18h50min, de segunda a sexta, e das 8h às 12h no sábado, oferecendo atendimentos clínicos e ambulatoriais a animais de companhia (Figura 1).

Figura 1 – Fachada da Zooplanet Veterinária e Petshop.



Fonte: Arquivo pessoal (2022)

O estágio curricular realizado na Zooplanet ocorreu em dois períodos distintos, sendo o primeiro de 25/07/2022 a 02/09/2022, compreendendo 240 horas e o segundo de 26/09/2022 a 07/10/2022, compreendendo 80 horas, totalizando assim 320 horas.

A estrutura da Zooplanet ocupava um pavimento de aproximadamente 125m<sup>2</sup>, onde se encontravam dois consultórios veterinários, um estoque para armazenamento de materiais, uma sala para realização de exames de imagem, uma área para banho e tosa e uma sala de espera.


Os exames para diagnóstico de imagem (raio-x e ultrassom abdominal) e as consultas com especialistas (neurologia, ortopedia, oftalmologia, oncologia, endocrinologia, entre

outros) também eram realizados utilizando os consultórios ou salas disponíveis. Em casos de procedimento cirúrgico ou necessidade de internação, o paciente era encaminhado para clínicas e hospitais veterinários parceiros.

Na sala de espera, os tutores aguardavam para atendimento clínico, consultas com especialistas, exames de imagem e/ou procedimentos ambulatoriais e para entrega/retirada de animais do banho e tosa. Ainda, neste local, os animais passavam por pesagem antes de consultas ou atendimentos (Figura 2).

O banho e tosa apresentava sala específica e separada do espaço dos atendimentos clínicos, e possuía equipamentos e produtos específicos de estética animal, para cães e gatos de diferentes portes (Figura 2).

Figura 2 – A) Sala de espera; B) Sala de banho e tosa da clínica veterinária Zooplanet Veterinária e Petshop.




Fonte: Arquivo pessoal (2022).

A Sala de exames de imagens era um espaço com controle de iluminação, onde médicos veterinários volantes podem realizar seus procedimentos. Nela encontrava-se uma mesa para atendimento e material para higienização entre exames (Figura 3). Caso fosse necessário algum insumo específico, o mesmo poderia ser conseguido no estoque ou consultórios.



Figura 3 – Sala para exames de imagem da clínica veterinária Zooplanet Veterinária e Petshop.



Fonte: Arquivo pessoal (2022).


Os consultórios veterinários (Figura 4) foram equipados conforme a Resolução nº 1.275 de 25 de junho de 2019, a qual “Conceitua e estabelece condições para o funcionamento de Estabelecimentos Médico-Veterinários de atendimento a animais de estimação de pequeno porte e dá outras providências”. Na referida Resolução, traz no Artº 7 as condições obrigatórias para o funcionamento dos consultórios veterinário, quando às salas de atendimento:

*“V - sala de atendimento contendo:*

- a) mesa impermeável para atendimento;*
- b) pia de higienização;*
- c) unidade de refrigeração exclusiva de vacinas, antígenos, medicamentos e outros materiais biológicos;*
- d) armário próprio para equipamentos e medicamentos.”*

Equipamentos e fármacos de suporte, utilizados em consultas, urgências e emergência, ficavam locados em cada consultório e, em situações ocasionais, a farmácia veterinária da Agropecuária Daneluz fornecia suprimentos e medicamentos específicos.

Figura 4 – A) Consultório 1; B) Consultório 2 da clínica veterinária Zooplanet Veterinária e Petshop.



Fonte: Arquivo pessoal (2022).

Todas as salas da Zooplanet eram equipadas com recipientes adequados para descarte e armazenamento temporário de resíduos inertes, biológicos, perfuro-cortantes e infectantes. Estes eram destinados conforme a regulamentação da vigilância sanitária para empresas autorizadas e ambientalmente licenciadas.

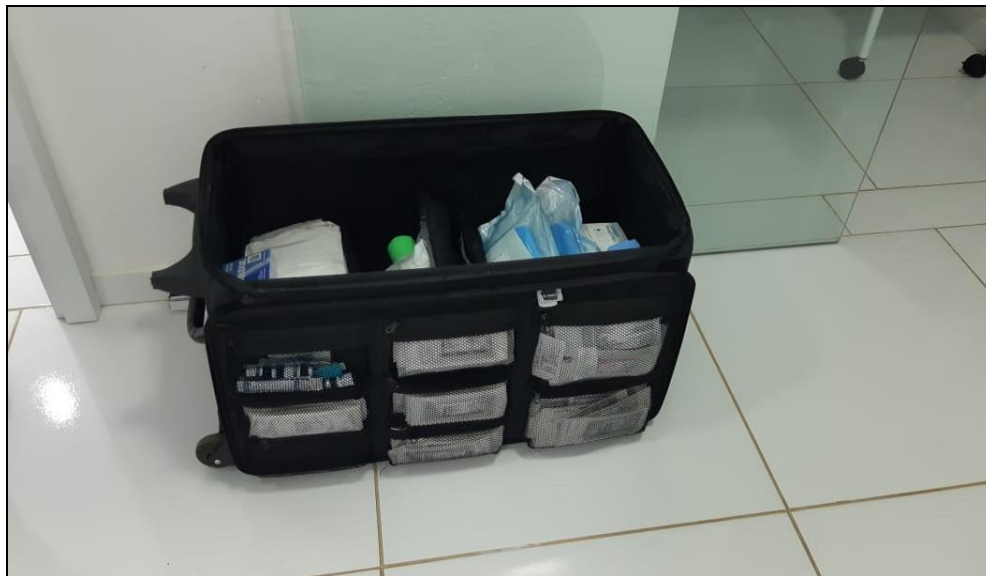A equipe técnica era composta por uma médica veterinária responsável técnica, uma veterinária clínica, uma auxiliar veterinária e uma funcionária para o banho/tosa dos animais. Além disso, estagiários extra-curriculares também auxiliavam nas diferentes tarefas do consultório.

Em casos específicos onde o tutor ou paciente não possuem condições de se deslocar até o consultório, a ZooPlanet oferecia serviço de consulta domiciliar, deslocando sua equipe técnica para o atendimento, maletas com equipamentos médicos e fármacos específicos ficavam disponíveis para o médico veterinário que iria realizar a consulta.

## 2.2 OSTEIO & SÍNTESE VETERINÁRIA LTDA.

A Osteo & Síntese Veterinária foi fundada em fevereiro de 2020 e é de responsabilidade do médico veterinário Alejandro Chapochnicoff. Prestava serviço de atendimento clínico e cirúrgico de maneira volante, em diferentes clínicas parceiras ao longo de diversos municípios do Rio Grande do Sul (Figura 5). O atendimento era realizado de segunda a sexta-feira das 8h as 18h, podendo se estender durante os procedimentos cirúrgicos, também disponibilizava possibilidade de atendimentos em horário de plantão ou em casos de emergência. A equipe era composta pelo médico veterinário cirurgião, um estagiário e complementada por médicos veterinários volantes ou das clínicas parceiras.

Figura 5 – Mala de instrumentais cirúrgicos utilizada nos procedimentos acompanhados durante o estágio curricular na Osteo&Síntese Veterinária.



Fonte: Arquivo pessoal (2022).

A maior parte do material cirúrgico provinha da Osteo & Síntese, sendo estes (Figura 6):

- Instrumentais cirúrgicos gerais e específicos (para procedimentos de tecidos moles ou procedimentos ortopédicos);
- Fios cirúrgicos absorvíveis e não absorvíveis, condizentes com cada procedimento cirúrgico, para as diversas técnicas de síntese e dermorrafia;
- Material para paramentação cirúrgica (aventais cirúrgicos descartáveis, luvas estéreis, tocas, máscara e dispenser com álcool gel antisséptico (*Surgical Scrub Purell®*);
- Campos cirúrgicos, sendo utilizados de diferentes tipos: campo cirúrgico incisional plástico, campos cirúrgicos plásticos descartáveis e os campos cirúrgicos descartáveis de não tecido de polipropileno, viscose e polietileno (SMS).
- Bisturi elétrico ou bisturi ultrassônico utilizados nos procedimentos cirúrgicos conforme a necessidade.
- Outros materiais: sugador cirúrgico, bandagens auto-adesiva, ringer-lactato, algodão ortopédico, fotóforo cirúrgico, entre outros, conforme a necessidade do procedimento cirúrgico.

Figura 6 – Materiais utilizados nos procedimentos cirúrgicos durante o estágio curricular que são provenientes na Osteo&Síntese Veterinária. A) Aventais cirúrgicos descartáveis; B) Fotóforo; C) Bisturi elétrico; D) Diferentes tipos de campos operatórios estéreis; E) Álcool gel antisséptico (*Surgical Scrub Purell®*).



Fonte: A, D, E – M.V. Alejandro Chapochnicoff (2022); B, C – Arquivo pessoal (2022).

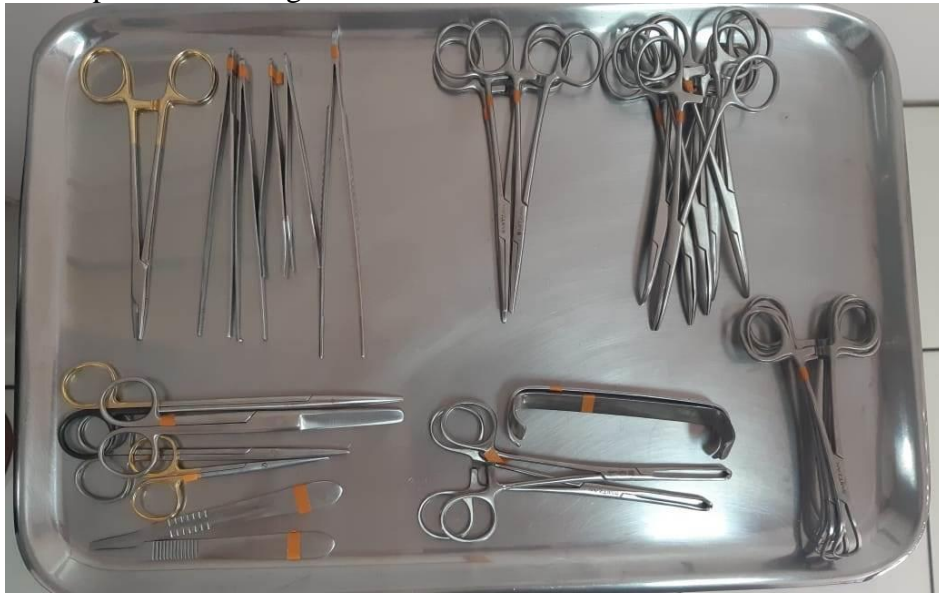A Caixa de instrumentais para cirurgias gerais era composta de, no mínimo, 28 itens (Tabela 1), com adição de outros instrumentos necessários em procedimentos específicos (Figura 7).

Tabela 1 – Instrumentais cirúrgicos utilizados em cirurgias gerais e de tecidos moles durante o período de estágio na Osteo&Síntese Veterinária.

| Instrumento                   | Quantidade |
|-------------------------------|------------|
| Cabo de bisturi n°3           | 1          |
| Cabo de bisturi n°4           | 1          |
| Tesoura Iris                  | 1          |
| Tesoura Metzenbaum reta       | 1          |
| Tesoura Metzenbaum curva      | 1          |
| Tesoura Mayo                  | 1          |
| Pinça Kelly reta              | 3          |
| Pinça Kelly curva             | 5          |
| Pinça de Allis                | 2          |
| Pinça Backaus                 | 4          |
| Afastador de Farabeuf         | 2          |
| Pinça anatômica reta          | 2          |
| Pinça anatômica dente de rato | 1          |
| Pinça de Adson                | 2          |
| Porta-agulha Mayo             | 1          |

Fonte: Arquivo pessoal (2022)

Figura 7 – Instrumentais cirúrgicos utilizados em cirurgias gerais e de tecido mole durante o período de estágio curricular na Osteo&Síntese Veterinária.



Fonte: Arquivo pessoal (2022).

No caso das cirurgias ortopédicas, como luxações, osteossínteses, correções de desvios angulares, entre outros, os instrumentais eram específicos para cada procedimento. Quando implantes metálicos eram necessários nos casos de fraturas, caixas com pinos, pinos intramedulares, placas e parafusos eram utilizadas, conforme o tamanho e porte do paciente e dependendo do tipo e localização da lesão. Dependendo de cada caso, alguns implantes e parafusos eram retirados após a formação do calo ósseo. Para os diversos procedimentos ortopédicos também eram utilizadas serra ocilatória Mitzan<sup>®</sup> (para osteotomia), perfuradora canulada elétrica Mafla Veterinary<sup>®</sup> ou Lincevet<sup>®</sup>, utilizando brocas e lâminas com diferentes tamanhos dependendo o porte do paciente (Figura 8).

Figura 8 – A) Serra Mitzan<sup>®</sup> para osteotomia; B) Perfuradora elétrica Lincevet<sup>®</sup>; C) Perfuradora canulada elétrica Mafla veterinary<sup>®</sup>.




Fonte: Arquivo pessoal (2022).



Para os procedimentos de *Tibial Plateau Leveling Osteotomy* (TPLO), nos casos onde o paciente apresenta ruptura de ligamento cruzado cranial, a caixa cirúrgica continha placas bloqueadoras concêntricas, guias de broca, chave hexagonal, medidor de profundidade, compasso, parafusos corticais e bloqueados (Figura 9).

Figura 9 – Caixa de placas bloqueadoras concêntricas, guias de broca, chave hexagonal, medidor de profundidade, compasso, parafusos corticais e bloqueados e parafusos para procedimentos de *Tibial Plateau Leveling Osteotomy* (TPLO System 2,7-3,5).



Fonte: Arquivo pessoal (2022).

Após cada procedimento os materiais cirúrgicos eram deixados em detergente enzimático, conforme especificação do produto, para somente após serem lavados com sabão neutro e escova própria. Logo após todos os instrumentos eram separados conforme os kits utilizados para cada procedimento, embalados em embalagem de polipropileno (SMS) ou em embalagem do tipo papel grau cirúrgico, identificados e levados a autoclave para esterilização (Figura 10).

Figura 10 – A) Autoclave utilizada para esterilização do material cirúrgico; B) Selagem de material em embalagem de esterilização.



Fonte: M.V. Alejandro Chapochnicoff (2022).

### **3 ATIVIDADES DESENVOLVIDAS E CASUÍSTICA**

#### **3.1 ZOOPLANET**

Durante o estágio curricular na clínica veterinária Zooplanet Veterinária e Petshop foram realizadas atividades com ênfase na clínica médica, sendo que os estagiários acompanhavam toda a rotina do consultório. Pela manhã, a agenda de consultas marcadas era revisada e todo o material que seria necessário era conferido pelo estagiário, sob supervisão da veterinária responsável.

Assim que o tutor chegava com o paciente, o estagiário registrava os dados do paciente e do tutor, em uma ficha de anamnese virtual que logo após era analisada pela veterinária. O exame físico e a prescrição do tratamento, quando indicado, eram conduzidos pela médica veterinária e, sempre que possível, o estagiário realizava o exame físico sob supervisão. Após a saída do paciente o caso era discutido para que toda a equipe pudesse participar na progressão do diagnóstico e inferir sobre novas terapias que poderiam ajudar na cura do animal.

Em casos de emergências o estagiário era responsável por avisar imediatamente a médica veterinária responsável, porém podia iniciar com a aferição de parâmetros vitais como temperatura, análise de coloração das mucosas, tempo de preenchimento capilar (TPC), entre outros. Para os exames físicos e exames de diagnóstico por imagem (ultrassom abdominal e radiografia), o estagiário era responsável pela contenção física dos animais.

Os procedimentos ambulatoriais eram, sempre que possível, realizados pelo estagiário com o auxílio da equipe técnica da Zooplanet, respeitando os preceitos de bem-estar animal e ética profissional.

Além das atividades de rotina descritas nas Tabelas 2 e 3, foi disponibilizada a participação em cursos/palestras de diversos temas: Eletrocirurgia (8 horas), dermatologia veterinária para clínicos de pequenos animais (15 horas) e medicina veterinária em incêndios florestais (10 horas).

##### **3.1.1 Procedimentos ambulatoriais e exames complementares**

Os procedimentos ambulatoriais ou exames complementares realizados sob supervisão ou acompanhados durante o estágio obrigatório na Zooplanet somaram um total de 262

procedimentos (Tabela 2), sendo que a imunização contra as principais doenças infectocontagiosas caninas (17,56%) foi o procedimento que apresentou a maior frequência.

Tabela 2 – Procedimentos ambulatoriais e/ou exames acompanhados durante o período de estágio curricular na Zooplanet Veterinária e Pet shop.

| Procedimento/Exame                               | Número (n) por espécie |           | Total      | Porcentagem (%) |
|--|------------------------|-----------|------------|-----------------|
|  | Cão                    | Gato      |            |                 |
| Vacina Nobivac®DHPPi+L <sup>1</sup>              | 46                     | 0         | 46         | 17,56           |
| Administração de medicamento                     | 38                     | 6         | 44         | 16,79           |
| Vacina Nobivac® Raiva <sup>2</sup>               | 21                     | 6         | 27         | 10,31           |
| Coleta de sangue/venóclise                       | 22                     | 0         | 22         | 8,40            |
| Ultrassonografia abdominal                       | 16                     | 6         | 22         | 8,40            |
| Radiografia simples                              | 13                     | 0         | 13         | 4,96            |
| Eutanásia  | 10                     | 3         | 13         | 4,96            |
| Teste de flurosceína                             | 12                     | 1         | 13         | 4,96            |
| Fluidoterapia                                    | 5                      | 5         | 10         | 3,82            |
| Administração de vermífugo                       | 9                      | 0         | 9          | 3,44            |
| Vacina Nobivac®Feline 1-HCPCh+FeLV <sup>3</sup>  | 0                      | 9         | 9          | 3,44            |
| Teste rápido FIV <sup>4</sup> /FeLV <sup>5</sup> | 0                      | 7         | 7          | 2,67            |
| Teste rápido de cinomose                         | 4                      | 0         | 4          | 1,53            |
| Retirada de pontos de sutura                     | 3                      | 1         | 4          | 1,53            |
| Teste rápido para giárdia                        | 3                      | 0         | 3          | 1,15            |
| CAAF <sup>6</sup>                                | 2                      | 0         | 2          | 0,76            |
| Cistocentese guiada por ultrassom                | 2                      | 0         | 2          | 0,76            |
| Vacina Nobivac® KC <sup>7</sup>                  | 2                      | 0         | 2          | 0,76            |
| Abdominocentese                                  | 2                      | 0         | 2          | 0,76            |
| Retirada de espinhos de <i>Coendou</i> spp.      | 2                      | 0         | 2          | 0,76            |
| Teste de luz de Wood                             | 1                      | 1         | 2          | 0,76            |
| Teste rápido de parvovirose                      | 1                      | 0         | 1          | 0,38            |
| Coleta citológica                                | 1                      | 0         | 1          | 0,38            |
| Cateterização vesical                            | 1                      | 0         | 1          | 0,38            |
| Nobivac®Feline 1-HCPCh <sup>8</sup>              | 0                      | 1         | 1          | 0,38            |
| <b>TOTAL</b>                                     | <b>216</b>             | <b>46</b> | <b>262</b> |                 |

Fonte: Arquivo Pessoal (2022).

1) Nobivac®DHPPi+L - Vacina contra cinomose, hepatite infecciosa, parvovirose, parainfluenza e leptospirose canina;

2) Nobivac®Raiva – Vacina inativada contra raiva;

3) Nobivac®Feline 1-HCPCh+FeLV - Vacina contra rinotraqueíte, calicivirose, panleucopenia, leucemia felina e *Chlamydia psittaci*;

4) FIV – Vírus da imunodeficiência felina;

5) FeLV – Vírus da leucemia felina;

6) CAAF – Citologia aspirativa por agulha fina;

7) Nobivac® KC - Vacina contra parainfluenza e *Bordetella bronchiseptica* canina;

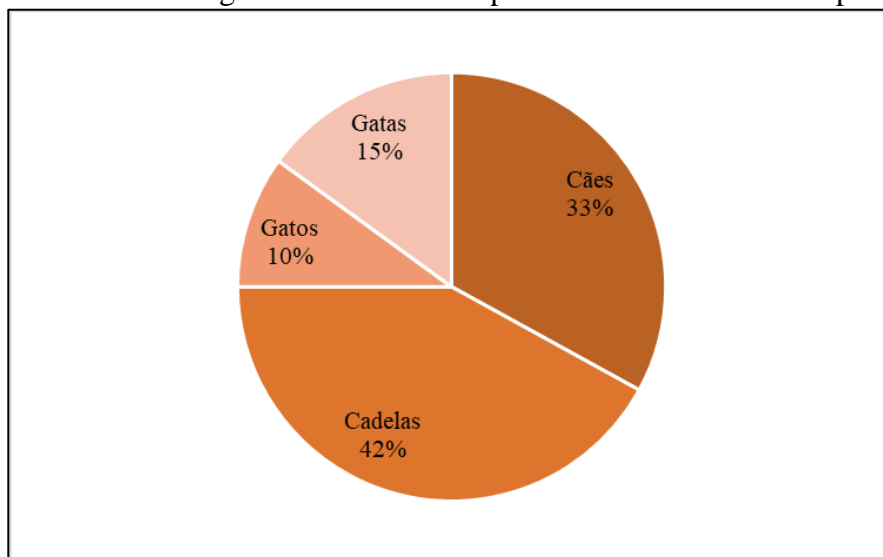
8) Nobivac®Feline 1-HCPCh - Vacina contra rinotraqueíte, calicivirose, panleucopenia felinas e *Chlamydia psittaci* - vírus vivo atenuado e clamídia.



### 3.1.2 Casuística Clínica

Durante o estágio curricular na Zooplanet Veterinária e Petshop foram acompanhados 100 pacientes em consultas clínicas, destes, 33 eram cachorros (33%), 42 cadelas (42%), 10 gatos (10%) e 15 gatas (15%).

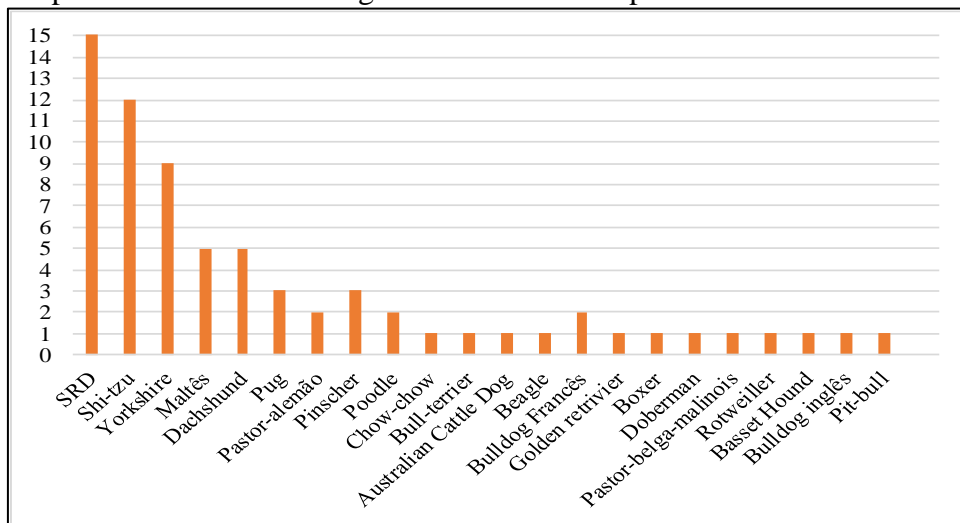
Figura 11 – Casuística clínica em relação a espécie e sexo dos 100 pacientes acompanhados durante o estágio curricular na Zooplanet Veterinária e Petshop.



Fonte: Arquivo pessoal (2022).

Em relação as raças de felinos acompanhadas nas consultas, somente dois animais foram da raça persa e os outros (n=23/8%) se classificam como sem raça definida (SRD). Já os canídeos acompanhados puderam ser classificados em 22 raças diferentes, com SRD sendo o maior número de pacientes atendidos (n=20/26,7%) (Figura 12).

Figura 12 – Casuística clínica conforme Raça e SRD dos canídeos acompanhados durante o estágio curricular na Zooplanet Veterinária e Petshop.



Fonte: Arquivo pessoal (2022).

Cada paciente foi diagnosticado conforme sua alteração clínica em classificado em distintos grupos de doenças (Tabela 3), sendo que muitos pacientes apresentaram mais que uma enfermidade no mesmo quadro, o sistema que mais apresentou casuística foi o dermatológico.

Tabela 3 – Casuística clínica de cada sistema/grupo acompanhada nos 100 pacientes atendidos durante o período de estágio curricular na Zooplanet Veterinária e Petshop.

| Sistema/Grupo                            | Número (n) por espécie |           | Total      | Porcentagem (%) |
|--|------------------------|-----------|------------|-----------------|
|  | Caninos                | Felinos   |            |                 |
| Dermatológico                            | 35                     | 7         | 42         | 28,19           |
| Gastrointestinal, pancreático e hepático | 20                     | 7         | 27         | 18,12           |
| Musculoesquelético                       | 10                     | 1         | 11         | 7,38            |
| Infecção contagiosa                      | 6                      | 5         | 11         | 7,38            |
| Oncológico                               | 9                      | 2         | 11         | 7,38            |
| Geniturinário                            | 7                      | 3         | 10         | 6,71            |
| Oftalmológico                            | 6                      | 1         | 7          | 4,70            |
| Check-up                                 | 5                      | 2         | 7          | 4,70            |
| Endocrinológico                          | 6                      | 0         | 6          | 4,03            |
| Respiratório                             | 5                      | 1         | 6          | 4,03            |
| Odontológico                             | 1                      | 3         | 4          | 2,68            |
| Cardiovascular                           | 3                      | 0         | 3          | 2,01            |
| Neurológico                              | 2                      | 0         | 2          | 1,34            |
| Parasitário                              | 1                      | 0         | 1          | 0,67            |
| Intoxicação                              | 1                      | 0         | 1          | 0,67            |
| <b>TOTAL</b>                             | <b>117</b>             | <b>32</b> | <b>149</b> |                 |

Fonte: Arquivo pessoal (2022).

Referente as afecções dermatológicas, a casuística mais comum foi a malasseziase (n=6) que representou 14,29% dos casos, seguida de abscesso cutâneo pruriginoso (n=5), dermatite alérgica a picada de ectoparasitas (n=5), dermatite de contato (n=5) e lesão ulcerativa (n=5), todas essas representando 11,90% dos casos cada (Tabela 4).

Tabela 4 – Casuística de afecções dermatológicas acompanhadas durante o período de estágio curricular na Zooplanet Veterinária e Petshop.

(continua)

| Afecções dermatológicas                                  | Número (n) por espécie |         | TOTAL | Porcentagem (%) |
|--|------------------------|---------|-------|-----------------|
|  | Caninos                | Felinos |       |                 |
| Malasseziase <sup>1</sup>                                | 5                      | 1       | 6     | 14,29           |
| Abscesso cutâneo pruriginoso                             | 3                      | 2       | 5     | 11,90           |
| Dermatite alérgica a picada de ectoparasita <sup>2</sup> | 4                      | 1       | 5     | 11,90           |
| Dermatite de contato <sup>2</sup>                        | 5                      | 0       | 5     | 11,90           |
| Lesão ulcerativa   | 3                      | 2       | 5     | 11,90           |
| Ecsema úmido   | 4                      | 0       | 4     | 9,52            |

(continuação)

| Afeções dermatológicas                | Número (n) por espécie |          | TOTAL     | Porcentagem (%) |
|---------------------------------------|------------------------|----------|-----------|-----------------|
|                                       | Caninos                | Felinos  |           |                 |
| Otite externa <sup>2</sup>            | 4                      | 0        | 4         | 9,52            |
| Dermatite atópica <sup>2</sup>        | 3                      | 0        | 3         | 7,14            |
| Dermatofitose <sup>3</sup>            | 1                      | 1        | 2         | 4,76            |
| Fístula perianal                      | 1                      | 0        | 1         | 2,38            |
| Queimadura de segundo grau            | 1                      | 0        | 1         | 2,38            |
| Otite bacteriana interna <sup>2</sup> | 1                      | 0        | 1         | 2,38            |
| <b>TOTAL</b>                          | <b>35</b>              | <b>7</b> | <b>42</b> |                 |

Fonte: Arquivo pessoal (2022).

1) Diagnóstico baseado em exame citológico;

2) Diagnóstico baseado em exame físico e anamnese;

3) Diagnóstico baseado na utilização da Luz de Wood, exame físico e anamnese.

Os diagnósticos de afeções gastrointestinais, pancreáticas e hepáticas foram todos realizadas através de exame de imagem (ultrassom abdominal) com o auxílio do exame físico e anamnese. A afeção com maior casuística foi a enterite (n=5) que representou 18,52%, seguido de gastroenterite (n=4) e colecistite (n=4), ambas representando 14,81% cada (Tabela 5).

Tabela 5 – Casuística de afeções gastrointestinais, pancreáticas e hepáticas acompanhadas durante o período de estágio curricular na Zooplanet Veterinária e Petshop.

| Afeções Gastrointestinais, pancreáticas e hepáticas <sup>1</sup> | Número (n) por espécie |          | TOTAL     | Porcentagem (%) |
|--|------------------------|----------|-----------|-----------------|
|  | Caninos                | Felinos  |           |                 |
| Enterite   | 3                      | 2        | 5         | 18,52           |
| Gastroenterite   | 4                      | 0        | 4         | 14,81           |
| Colecistite  | 3                      | 1        | 4         | 14,81           |
| Pancreatite aguda  | 2                      | 1        | 3         | 11,11           |
| Duodenite  | 2                      | 0        | 2         | 7,41            |
| Colite   | 2                      | 0        | 2         | 7,41            |
| Tríade felina  | 0                      | 2        | 2         | 7,41            |
| Hepatopatia aguda  | 2                      | 0        | 2         | 7,41            |
| Shunt portossistêmico congênito                                  | 1                      | 0        | 1         | 3,70            |
| Colangite crônica  | 0                      | 1        | 1         | 3,70            |
| Hiperplasia hepática   | 1                      | 0        | 1         | 3,70            |
| <b>TOTAL</b>   | <b>20</b>              | <b>7</b> | <b>27</b> |                 |

Fonte: Arquivo pessoal (2022).

1) Diagnósticos realizados através de ultrassom abdominal com o auxílio de exame físico e anamnese.

A ruptura de ligamento cruzado cranial unilateral teve a maior casuística (n=5) durante o período de estágio curricular na Zooplanet Veterinária e Pethop, representando 45,45% dos casos, seguido de artrose (n=4) que representou 36,36% dos casos (Tabela 6).

Tabela 6 – Casuística de afecções musculoesqueléticas acompanhadas durante o período de estágio curricular na Zooplanet Veterinária e Petsshop.

| Afecções musculoesqueléticas | Número (n) por espécie |          | TOTAL     | Porcentagem (%) |
|------------------------------|------------------------|----------|-----------|-----------------|
|                              | Caninos                | Felinos  |           |                 |
| RLCCr <sup>1,2</sup>         | 5                      | 0        | 5         | 45,45           |
| Artrose <sup>3</sup>         | 4                      | 0        | 4         | 36,36           |
| Abertura de fenda palatina   | 0                      | 1        | 1         | 9,09            |
| Artrite <sup>3</sup>         | 1                      | 0        | 1         | 9,09            |
| <b>TOTAL</b>                 | <b>10</b>              | <b>1</b> | <b>11</b> |                 |

Fonte: Arquivo pessoal (2022).

1) Ruptura de ligamento cruzado cranial unilateral;

2) Diagnóstico baseado em exame físico ortopédico (teste de compressão tibial e teste de gaveta).

3) Diagnóstico baseado em radiografia simples

A afecção infectocontagiosa com maior casuística foi a rinotraqueíte (n=6), representando 54,55% dos casos, seguido do diagnóstico de cinomose (n=3), representando 27,27% dos casos. É importante ressaltar que todos os animais que tiveram diagnóstico de afecções infectocontagiosas não tinham o seu protocolo vacinal completo ou mesmo iniciado (Tabela 7).

Tabela 7 – Casuística de infectocontagiosas acompanhadas durante o período de estágio curricular na Zooplanet Veterinária e Petsshop

| Afecções infectocontagiosas | Número (n) por espécie |          | TOTAL     | Porcentagem (%) |
|-----------------------------|------------------------|----------|-----------|-----------------|
|                             | Caninos                | Felinos  |           |                 |
| Rinotraqueíte <sup>1</sup>  | 3                      | 3        | 6         | 54,55           |
| Cinomose <sup>2</sup>       | 3                      | 0        | 3         | 27,27           |
| PIF <sup>3, 4</sup>         | 0                      | 1        | 1         | 9,09            |
| Clamidiose <sup>5</sup>     | 0                      | 1        | 1         | 9,09            |
| <b>TOTAL</b>                | <b>6</b>               | <b>5</b> | <b>11</b> |                 |

Fonte: Arquivo pessoal (2022).

1) Diagnóstico realizado através de exame físico e anamnese;

2) Diagnóstico realizado através de teste rápido (*SNAP test*);

3) PIF – Peritonite infecciosa felina;

4) Diagnóstico realizado através de ultrassom abdominal e exame citológico;

5) Diagnóstico realizado através de exame laboratorial (PCR).

A afecção oncológica mais frequente foi o linfoma (n=2), representando 28,57% dos casos, as outras afecções deste grupo foram diagnosticadas somente uma vez (n=5), representando 14,29% cada (Tabela 8).

Tabela 8 – Casuística de afecções oncológicas acompanhadas durante o período de estágio curricular na Zooplanet Veterinária e Petshop.

| Afecções oncológicas                   | Número (n) por espécie |          | TOTAL    | Porcentagem (%) |
|--|------------------------|----------|----------|-----------------|
|  | Caninos                | Felinos  |          |                 |
| Linfoma <sup>1,2</sup>                 | 2                      | 0        | 2        | 28,57           |
| Lipoma <sup>2</sup>                    | 0                      | 1        | 1        | 14,29           |
| Neoplasia uterina <sup>1</sup>         | 1                      | 0        | 1        | 14,29           |
| Neoplasia renal <sup>1</sup>           | 1                      | 0        | 1        | 14,29           |
| Neoplasia prostática <sup>1</sup>      | 1                      | 0        | 1        | 14,29           |
| Neoplasia em tíbia/fíbula <sup>3</sup> | 1                      | 0        | 1        | 14,29           |
| <b>TOTAL</b>                           | <b>6</b>               | <b>1</b> | <b>7</b> |                 |

Fonte: Arquivo pessoal (2022).

1) Diagnóstico realizado por exame citológico;

2) Diagnóstico realizado através de ultrassom abdominal;

3) Diagnóstico realizado através de radiografia simples.

Cálculos vesicais e cistite aguda foram as enfermidades mais observadas em sistema geniturinário, ambas com 30% (n=3) de todos os diagnósticos (Tabela 9).

Tabela 9 – Casuística de afecções geniturinárias acompanhadas durante o período de estágio curricular na Zooplanet Veterinária e Petshop.

| Afecções geniturinárias                     | Número (n) por espécie |          | TOTAL     | Porcentagem (%) |
|---|------------------------|----------|-----------|-----------------|
|   | Caninos                | Felinos  |           |                 |
| Cálculos vesicais <sup>1</sup>              | 1                      | 2        | 3         | 30,00           |
| Cistite aguda <sup>1, 2</sup>               | 3                      | 0        | 3         | 30,00           |
| Insuficiência renal <sup>1</sup><br>crônica | 0                      | 1        | 1         | 10,00           |
| Hiperplasia prostática <sup>1</sup>         | 1                      | 0        | 1         | 10,00           |
| Hiperplasia testicular <sup>1</sup>         | 1                      | 0        | 1         | 10,00           |
| DRC <sup>1</sup>                            | 1                      | 0        | 1         | 10,00           |
| <b>TOTAL</b>                                | <b>7</b>               | <b>3</b> | <b>10</b> |                 |

Fonte: Arquivo pessoal (2022).

1) Diagnóstico baseado em ultrassom abdominal;

2) Diagnóstico baseado em exame físico e anamnese.

A afecção oftálmica mais comum foi a úlcera de córnea (n=6), representando mais de 85% de todos os casos, seguido de ceratoconjuntivite seca que teve apenas um caso e representou aproximadamente 14% dos casos (Tabela 10).

Tabela 10 – Casuística de afecções oftálmicas acompanhadas durante o período de estágio curricular na Zooplanet Veterinária e Petshop.

| Afecções oftálmicas           | Número (n) por espécie |          | TOTAL    | Porcentagem (%) |
|-------------------------------|------------------------|----------|----------|-----------------|
|                               | Caninos                | Felinos  |          |                 |
| Úlcera de córnea <sup>1</sup> | 5                      | 1        | 6        | 85,71           |
| Ceratoconjuntivite seca       | 1                      | 0        | 1        | 14,29           |
| <b>TOTAL</b>                  | <b>6</b>               | <b>1</b> | <b>7</b> |                 |

Fonte: Arquivo pessoal (2022).

1) Diagnóstico baseado em teste com fluoresceína sódica 1%.

As consultas de check-up ou de acompanhamento eram realizadas quando o paciente não era encaminhado por algum desconforto ou sintoma indicativo de patologias, estavam associadas a consultas para que o tutor conhecesse o estado geral de saúde do seu animal. A maior frequência destas consultas foi para rotina (n=3) que representaram 42,86% dos casos, seguido de consultas em pacientes geriátricos (n=2) que representaram 28,57% das consultas (Tabela 11).

Tabela 11 – Casuística de consultas de check-up acompanhadas durante o período de estágio curricular na Zooplanet Veterinária e Petshop.

| Consultas de check-up | Número (n) por espécie |          | TOTAL    | Porcentagem (%) |
|-----------------------|------------------------|----------|----------|-----------------|
|                       | Caninos                | Felinos  |          |                 |
| Rotina                | 1                      | 2        | 3        | 42,86           |
| Geriátrica            | 2                      | 0        | 2        | 28,57           |
| Pediátrica            | 1                      | 0        | 1        | 14,29           |
| Pré-cirúrgico         | 1                      | 0        | 1        | 14,29           |
| <b>TOTAL</b>          | <b>5</b>               | <b>2</b> | <b>7</b> |                 |

Fonte: Arquivo pessoal (2022).

As afecções endócrinas acompanhadas durante o período de estágio curricular foram diagnosticadas somente em canídeos, sendo a Síndrome de Cushing (hiperadrenocorticismo) (n=5) representando mais de 80% dos casos (Tabela 12).

Tabela 12 – Casuística de afecções endócrinas acompanhadas durante o período de estágio curricular na Zooplanet Veterinária e Petshop.

| Afecções endócrinas                | Número (n) por espécie |          | TOTAL    | Porcentagem (%) |
|------------------------------------|------------------------|----------|----------|-----------------|
|                                    | Caninos                | Felinos  |          |                 |
| Hiperadrenocorticismo <sup>1</sup> | 5                      | 0        | 5        | 83,33           |
| Pseudociese                        | 1                      | 0        | 1        | 16,67           |
| <b>TOTAL</b>                       | <b>6</b>               | <b>0</b> | <b>6</b> |                 |

Fonte: Arquivo pessoal (2022).

1) Diagnóstico realizado por teste de estimulação de ACTH associado com exame de ultrassom abdominal.

Pneumonia bacteriana foi a afecção bacteriana mais comum durante o período de estágio curricular (n=4), representando 66,67% dos diagnósticos (Tabela 13).

Tabela 13 – Casuística de afecções respiratórias acompanhadas durante o período de estágio curricular na Zooplanet Veterinária e Petshop.

| Afecções respiratórias            | Número (n) por espécie |          | TOTAL    | Porcentagem (%) |
|-----------------------------------|------------------------|----------|----------|-----------------|
|                                   | Caninos                | Felinos  |          |                 |
| Pneumonia bacteriana <sup>1</sup> | 3                      | 1        | 4        | 66,67           |
| Efusão pleural <sup>2</sup>       | 2                      | 0        | 2        | 33,33           |
| <b>TOTAL</b>                      | <b>5</b>               | <b>1</b> | <b>6</b> |                 |

Fonte: Arquivo pessoal (2022).

1) Diagnóstico realizado por exame físico, anamnese e resposta terapêutica; 2) Diagnóstico realizado através de radiografia simples.

Das afecções dentárias que ocorreram no período de estágio curricular, a que representou metade de toda a casuística deste sistema foi periodontite (n=5), seguido de fratura dentária (n=1) e abscesso dentário (n=1) que representaram 25% dos casos cada (Tabela 14).

Tabela 14 – Casuística de afecções odontológicas acompanhadas durante o período de estágio curricular na Zooplanet Veterinária e Petshop.

| Afecções odontológicas        | Número (n) por espécie |          | TOTAL    | Porcentagem (%) |
|-------------------------------|------------------------|----------|----------|-----------------|
|                               | Caninos                | Felinos  |          |                 |
| Periodontite                  | 1                      | 1        | 2        | 50,00           |
| Fratura dentária <sup>1</sup> | 0                      | 1        | 1        | 25,00           |
| Abscesso dentário             | 0                      | 1        | 1        | 25,00           |
| <b>TOTAL</b>                  | <b>1</b>               | <b>3</b> | <b>4</b> |                 |

Fonte: Arquivo pessoal (2022).

1) Diagnóstico realizado através de radiografia simples.

Toda a casuística de afecções cardiovasculares acompanhadas no período de estágio curricular ocorreu em canídeos, sendo efusão pericárdica (n=2) com maior representatividade (66,67%) (Tabela 15).

Tabela 15 – Casuística de afecções cardiovasculares acompanhadas durante o período de estágio curricular na Zooplanet Veterinária e Petshop.

| Afecções cardiovasculares       | Número (n) por espécie |          | TOTAL    | Porcentagem (%) |
|---------------------------------|------------------------|----------|----------|-----------------|
|                                 | Caninos                | Felinos  |          |                 |
| ICC <sup>1</sup>                | 1                      | 0        | 1        | 33,33           |
| Efusão pericárdica <sup>2</sup> | 2                      | 0        | 2        | 66,67           |
| <b>TOTAL</b>                    | <b>3</b>               | <b>0</b> | <b>3</b> |                 |

Fonte: Arquivo pessoal (2022).

1) Diagnóstico realizado por exame físico e anamnese;

2) Diagnóstico realizado através de radiografia simples.

Os dois pacientes com afecções neurológicas eram canídeos e já chegaram na Zooplanet Veterinária e Petshop com diagnóstico e exames de imagem realizados, foram encaminhados em busca de alternativas para o tratamento das patologias (Tabela 16).

Tabela 16 – Casuística de afecções neurológicas acompanhadas durante o período de estágio curricular na Zooplanet Veterinária e Petshop.

| Afecções neurológicas          | Número (n) por espécie |          | TOTAL    | Porcentagem (%) |
|--------------------------------|------------------------|----------|----------|-----------------|
|                                | Caninos                | Felinos  |          |                 |
| Síndrome vestibular periférica | 1                      | 0        | 1        | 50,00           |
| DDIV                           | 1                      | 0        | 1        | 50,00           |
| <b>TOTAL</b>                   | <b>2</b>               | <b>0</b> | <b>2</b> |                 |

Fonte: Arquivo pessoal (2022).

Por fim, foi acompanhado um caso de verminose durante o estágio curricular na Zooplanet Veterinária e Petshop de uma cadela da raça Dobermann proveniente de criador, sendo que não foi possível identificar taxonomicamente os parasitas, uma vez que a tutora não quis enviar os parasitas para identificação. Ainda, citamos um caso de ingestão de *Cycas revoluta* (sagu-de-jardim) observado em um canídeo que se intoxicou depois de ingerir partes dessa Cycadacea. A identificação da planta tóxica se deu por fotografias de todos os vegetais que o paciente interagiu no pátio em que vivia.

### 3.2 OSTEO& SÍNTESE

As atividades desenvolvidas na Osteo & Síntese consistiram em rotina clínica ortopédica e clínica cirúrgica. Na clínica ortopédica, durante as consultas, foi possível realizar (sob supervisão do médico veterinário responsável), a contenção física do animal e o exame físico geral dos pacientes, avaliando: peso, temperatura retal, frequência cardíaca, frequência respiratória, tempo de preenchimento capilar, grau de hidratação por prega cutânea, entre outros solicitados que poderiam auxiliar na avaliação geral do estado físico do paciente. Referente ao exame físico específico para a clínica ortopédica, testes de Ortolani, gaveta, compressão tibial, entre outros, eram executados juntamente com o médico veterinário responsável.

Quando as patologias exigiam intervenção cirúrgica, exames laboratoriais pré-operatórios eram solicitados sempre que possível e nesses poderiam ser avaliados diferentes funções e sistemas conforme os metabólitos analisados. Geralmente eram solicitados Alanina aminotransferase (ALT), fosfatase alcalina (FA), creatinina, ureia, tempo de coagulação, proteínas totais e hemograma completo. Associado a isto, poderiam ser solicitados exames de



imagem como ultrassom ou raio-x, conforme a necessidade de planejamento operatório e patologia. Para pacientes idosos ou cardiopatas, ainda eram solicitados exames de eletrocardiograma e ecocardiograma. Nos casos que os exames pré-cirúrgicos eram realizados juntamente com a consulta, era possível participar da contenção física do paciente, assim como na coleta de material biológico.

Com o paciente no bloco cirúrgico, era possível auxiliar os médicos-veterinários anestesista e cirurgião na contenção física do paciente, aplicação de medicação pré-anestésica (MPA), venóclise, intubação orotraqueal e tricotomia da região alvo do procedimento cirúrgico.

O estagiário também poderia auxiliar no posicionamento cirúrgico e assepsia do paciente, realizado em, no mínimo três etapas, a primeira com álcool, seguido de clorexidine a 2% e novamente com álcool. Em casos específicos como ureterotomia ainda era realizada mais uma etapa com tintura de benjoim. Após a paramentação, o material cirúrgico era organizado conforme necessidade do cirurgião e tipo de procedimento que seria realizado.

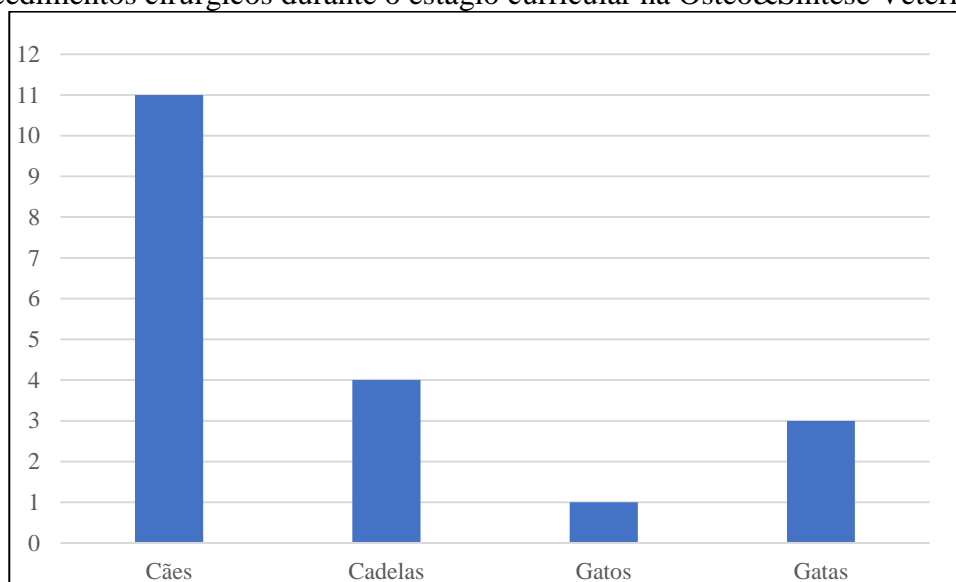
Durante o ato cirúrgico, era possível participar ativamente como auxiliar nos procedimentos, colaborando no posicionamento de placas e pinos ortopédicos, realizando ligaduras de vasos e suturas de subcutâneo e dermorrafia, aproximação de subcutâneo, irrigando ossos durante o uso da serra e furadeira de ossos, afastando tecidos e vasos, estancando pequenas hemorragias, entre outros, além de realizar procedimentos de menor complexidade como, sob supervisão, orquiectomia eletiva.

Após o procedimento cirúrgico, era realizado o curativo sobre a ferida, prescrito os medicamentos pós-cirúrgicos que geralmente eram compostos de analgésicos, anti-inflamatórios e antibióticos. Os tutores recebiam as orientações do médico veterinário cirurgião sobre o manejo do paciente e da ferida, após era marcada a data da revisão e retirada dos pontos. Em casos que o paciente ficava internado pós procedimento, o mesmo era entregue a equipe de veterinários internistas da clínica em que ocorreu a cirurgia, sempre com acompanhamento do cirurgião que era responsável pela alta médica, orientação da terapia e manejo.

### 3.2.1 Casuística clínico-cirúrgica na Osteo&Síntese Veterinária Ltda.

Durante o período de estágio curricular na Osteo&Síntese Veterinária Ltda. foi possível acompanhar 19 pacientes para procedimentos cirúrgicos, sendo que a maior casuística foi com caninos, representando 78,95% (n=15) enquanto felinos representaram 21,05% (n=4) dos pacientes. Referente ao sexo, cães machos tiveram a maior casuística com 73,33% (n=11) e fêmeas representaram 26,67% (n=4). Para os felinos, 75% dos procedimentos foram realizados em fêmeas (n=3) e somente 25% em machos (n=1) (Figura 13).

Figura 13 – Número de pacientes em relação a espécie e gênero, acompanhados em procedimentos cirúrgicos durante o estágio curricular na Osteo&Síntese Veterinária.



Fonte: Arquivo pessoal (2022).

Nestes pacientes foram realizados 22 procedimentos cirúrgicos, sendo que como observado este número não representa o total de pacientes atendidos, uma vez que o mesmo animal pode ter passado por mais de um procedimento cirúrgico.

O sistema com a maior casuística de procedimentos cirúrgicos foi o musculoesquelético com 77,27% das cirurgias realizadas (n=17), seguido dos sistemas reprodutivo e hepático, cada um com 9,09% cada (n=2 cada sistema) e no sistema urinário só ocorreu uma intervenção cirúrgica (n=1), representando 4,55% dos procedimentos (Tabela 17).

Tabela 17 – Casuística de procedimentos cirúrgicos realizados em cada sistema durante o período de estágio curricular na Osteo&Síntese Veterinária.

| Procedimentos cirúrgicos | Número (n) por espécie |          | Total     | Porcentagem (%) |
|--------------------------|------------------------|----------|-----------|-----------------|
|                          | Caninos                | Felinos  |           |                 |
| Musculoesquelético       | 12                     | 5        | 17        | 77,27           |
| Reprodutivo              | 0                      | 2        | 2         | 9,09            |
| Hepático                 | 2                      | 0        | 2         | 9,09            |
| Urinário                 | 1                      | 0        | 1         | 4,55            |
| <b>TOTAL</b>             | <b>15</b>              | <b>7</b> | <b>22</b> |                 |

Fonte: Arquivo pessoal (2022)

Dos procedimentos cirúrgicos do sistema musculoesquelético, destaca-se o TPLO (n=3) com 17,65% dos casos atendidos, seguido por osteossíntese de rádio e ulna (n=2), osteossíntese de fêmur (n=2) e retirada de fixador externo (n=2), cada um representando 11,76% das cirurgias. O restante dos procedimentos do sistema musculoesquelético foram realizados uma vez durante o estágio e somados representaram 47,04% dos casos (Tabela 18).

Tabela 18 – Casuística de procedimentos cirúrgicos realizados no sistema musculoesquelético durante o período de estágio curricular na Osteo&Síntese Veterinária.

| Musculoesquelético                               | Número (n) por espécie |          | TOTAL     | Porcentagem (%) |
|--|------------------------|----------|-----------|-----------------|
|  | Caninos                | Felinos  |           |                 |
| TPLO <sup>1</sup>                                | 3                      | 0        | 3         | 17,65           |
| Osteossíntese de rádio e ulna                    | 0                      | 2        | 2         | 11,76           |
| Osteossíntese de fêmur                           | 0                      | 2        | 2         | 11,76           |
| Retirada de fixador externo                      | 2                      | 0        | 2         | 11,76           |
| Herniorrafia abdominal                           | 1                      | 0        | 1         | 5,88            |
| Osteossíntese de ílio                            | 1                      | 0        | 1         | 5,88            |
| Redução de luxação sacro-ílfaca                  | 1                      | 0        | 1         | 5,88            |
| Osteossíntese de patela                          | 1                      | 0        | 1         | 5,88            |
| Sutura fabelotibial                              | 1                      | 0        | 1         | 5,88            |
| Retirada de corpo estranho em cavidade abdominal | 0                      | 1        | 1         | 5,88            |
| TTT <sup>2</sup>                                 | 1                      | 0        | 1         | 5,88            |
| Caudectomia terapêutica                          | 1                      | 0        | 1         | 5,88            |
| <b>TOTAL</b>                                     | <b>12</b>              | <b>5</b> | <b>17</b> |                 |

Fonte: Arquivo pessoal (2022).

1) TPLO - Osteotomia de nivelamento do platô tibial (*Tibial plateau leveling osteotomy*);

2) TTT – Transposição da tuberosidade da tíbia

Em relação ao sistema reprodutivo, os procedimentos realizados foram eletivos e realizados uma vez que o paciente já tinha necessidade de sofrer outra intervenção cirúrgica, foi realizada uma orquiectomia (50%) e uma ovariectomia (50%) ambas realizadas em felinos (Tabela 19).

Tabela 19 – Casuística de procedimentos cirúrgicos realizados no sistema reprodutivo durante o período de estágio curricular na Osteo&Síntese Veterinária.

| Procedimentos cirúrgicos | Número (n) por espécie |          | Total    | Porcentagem (%) |
|--------------------------|------------------------|----------|----------|-----------------|
|                          | Caninos                | Felinos  |          |                 |
| Orquiectomia eletiva     | 0                      | 1        | 1        | 50              |
| OSH <sup>1</sup> eletiva | 0                      | 1        | 1        | 50              |
| <b>TOTAL</b>             | <b>0</b>               | <b>2</b> | <b>2</b> |                 |

Fonte: Arquivo pessoal (2022).

1) OSH – Ovariohisterectomia.

Os procedimentos do sistema hepático, uma colecistectomia (50%) e uma biópsia hepática (50%) (n=2) foram realizados no mesmo canino, uma vez que o mesmo não apresentou resposta terapêutica a mucocele biliar (Tabela 20).

Tabela 20 – Casuística de procedimentos cirúrgicos realizados no sistema hepático durante o período de estágio curricular na Osteo&Síntese Veterinária.

| Procedimentos cirúrgicos | Número (n) por espécie |          | Total    | Porcentagem (%) |
|--------------------------|------------------------|----------|----------|-----------------|
|                          | Caninos                | Felinos  |          |                 |
| Colecistectomia          | 1                      | 0        | 1        | 50              |
| Biópsia hepática         | 1                      | 0        | 1        | 50              |
| <b>TOTAL</b>             | <b>2</b>               | <b>0</b> | <b>2</b> |                 |

Fonte: Arquivo pessoal (2022).

A cirurgia do sistema urinário realizada foi uma ureterolitotomia unilateral (n=1/100%) com colocação de cateter duplo J, em uma cadela da raça Biewer Terrier, visando evitar a estenose do ureter (Tabela 21).

Tabela 21 – Casuística de procedimento cirúrgico realizado no sistema urinário de uma cadela da raça Biewer Terrier durante o período de estágio curricular na Osteo&Síntese Veterinária.

| Urinário  | Número (n) | TOTAL    | Porcentagem (%) |
|---|------------|----------|-----------------|
| Ureterolitotomia com colocação de cateter duplo J | 1          | 1        | 100             |
| <b>TOTAL</b>                                      | <b>1</b>   | <b>1</b> |                 |

Fonte: Arquivo pessoal (2022).

Referente aos procedimentos ambulatoriais (n=65) realizados nos 19 pacientes que passaram por intervenção cirúrgica, a maior casuística foi venóclise (n=16/24,62%), seguido de confecção de bandagem compressiva (n=13/20%). O número de procedimentos ambulatoriais é maior que o número de pacientes, uma vez que o mesmo animal pode ter realizado diversos procedimentos (Tabela 22).

Tabela 22 – Casuística de procedimentos ambulatoriais realizados em caninos e felinos durante o período de estágio curricular na Osteo&Síntese Veterinária.

| Procedimentos                        | Número (n) por espécie |           | TOTAL     | Porcentagem (%) |
|--------------------------------------|------------------------|-----------|-----------|-----------------|
|                                      | Caes                   | Felinos   |           |                 |
| Venóclise                            | 13                     | 3         | 16        | 24,62           |
| Confecção de bandagem compressiva    | 9                      | 4         | 13        | 20              |
| Teste de compressão tibial           | 5                      | 0         | 5         | 7,69            |
| Teste de Ortolani                    | 5                      | 0         | 5         | 7,69            |
| Teste de gaveta                      | 5                      | 0         | 5         | 7,69            |
| Radiografia                          | 3                      | 2         | 5         | 7,69            |
| Confecção de curativo                | 2                      | 1         | 3         | 4,62            |
| Administração de medicação           | 3                      | 0         | 3         | 4,62            |
| Limpeza de ferimento                 | 2                      | 0         | 2         | 3,08            |
| Fixação de dreno abdominal           | 2                      | 0         | 2         | 3,08            |
| Colocação de sonda vesical           | 1                      | 0         | 1         | 1,54            |
| Cistocentese                         | 0                      | 1         | 1         | 1,54            |
| Coleta de sangue                     | 1                      | 0         | 1         | 1,54            |
| Retirada de pontos                   | 1                      | 0         | 1         | 1,54            |
| Fixação de dreno em membro posterior | 1                      | 0         | 1         | 1,54            |
| Confecção de tipóia                  | 1                      | 0         | 1         | 1,54            |
| <b>TOTAL</b>                         | <b>54</b>              | <b>11</b> | <b>65</b> |                 |

Fonte: Arquivo pessoal (2022).

Ainda, foram acompanhadas oito consultas ortopédicas de diferentes patologias em cães, sendo que 62,5% (n=5) eram pacientes machos e 37,5% (n=3) eram fêmeas. Os casos avaliados foram encaminhados para tratamento terapêutico ou procedimento cirúrgico.

## 4 RELATOS DE CASOS CLÍNICOS

### 4.1 HIPERTROFIA VENTRICULAR ESQUERDA EM CÃO POLICIAL DA RAÇA PASTOR- DE-MALINOIS

#### 4.1.1 Introdução

A associação entre os seres humanos e cães ocorre desde o período neolítico, com registros de 10-19mil anos em gravuras rupestres (TREVES; BONACIC, 2016; FRANKEL, 2014). Enquanto utilizamos dos canídeos em diversas funções, proporcionamos para eles uma fonte de alimento abundante e locais seguros de possíveis predadores (PERRI *et al.*, 2021). Durante toda a história humana, o cão foi empregado para diferentes tarefas, desde a caça ao auxílio a deficientes, hoje ainda, são considerados como parte do convívio familiar (LOPES, 2019).

Na idade média os cães começam a ser utilizados nas forças armadas e policiais tendo no século XIV, na França, o primeiro regimento de cães policiais (NOTOMI *et al.*, 2020). No Brasil os cães policiais são utilizados oficialmente a partir da década de 50, com a constituição do Canil da Força Pública de São Paulo, que contava com quatro cães da raça Pastor-alemão, sendo dois destes oriundos de planteis da Argentina (SAKATA, 2015). Atualmente os cães policiais são parte fundamental das forças de defesa no território brasileiro, atuando em diversas funções, por muitas vezes protegendo seu condutor, utilizando assim as características únicas de sua anatomia e fisiologia para desempenhar papéis impossíveis para o soldado humano (SANTOS, 2017; ENGEL, 2018; LOPES, 2019; NOTOMI *et al.*, 2020).

Sendo o cão policial considerado como um animal de trabalho, o mesmo é tratado pela medicina veterinária do esporte, ramo que se concentra em avaliar a aptidão do cão para diversas funções que ele poderia desempenhar, além de zelar pelos aspectos gerais de saúde do animal (FURTON; MYERS, 2001). Esta necessidade de acompanhamento se dá uma vez que as demandas energéticas, o nível de stress, condicionamento físico, acuidade olfativa, entre outras devem ser avaliadas periodicamente, pois um animal que não está em plena aptidão para desempenhar seu trabalho, coloca em risco seu condutor e a equipe a qual faz parte (NOTOMI *et al.*, 2020; SAKATA, 2015; SANTOS, 2017).

As patologias cardíacas têm uma etiologia complexa que altera a fisiologia e a anatomia cardíaca, além de lesionar vasos ou até mesmo outros órgãos. Essa síndrome pode ser considerada como um conjunto de anormalidades que afetam a função diastólica e/ou sistólica (SANTOS, 2017). Uma das consequências inerentes a insuficiência cardíaca é a hipertrofia

do ventrículo esquerdo, comumente classificada como um remodelamento cardíaco. Diversos são os estímulos para o remodelamento cardíaco, podendo ser desde forças mecânicas como estresse da parede devido ao aumento de volume, quanto de origem neuro-endócrinas como ação da angiotensina II, norepinefrina, aldosterona, entre outros.

O remodelamento cardíaco normalmente está associado com uma hipertensão sistêmica e faz com que as células do miocárdio passem por um processo de hipertrofia. A dissolução da matriz de colágeno permite que as fibras do miocárdio se ajustem para acomodar mais volume de sangue no ventrículo esquerdo, de forma a suprir a necessidade de ejeção de sangue para o corpo. Com o passar do tempo, essa sobrecarga altera definitivamente a forma, tamanho e rigidez do ventrículo esquerdo, que é responsável por enviar sangue para artéria aorta e suas ramificações. Com a progressão desta lesão a valva mitral também pode ser afetada, pois sua integridade é comprometida e levando ao paciente a desenvolver um sopro cardíaco (NELSON; COUTO, 2015).

Um condicionamento físico adequado é essencial para que cães atletas desenvolvam as atividades propostas. Esse condicionamento envolve adaptação fisiológica e metabólica do animal para realização de esforço físico, muitas vezes intenso e com oscilações na sua intensidade. O termo “coração de atleta”, já utilizada na medicina do esporte é relacionada às alterações na estrutura ou funcionamento do coração, e vem sendo aplicado também na medicina veterinária deste grupo de animais. Assim, referente ao remodelamento cardíaco presente nos cães atletas, já existem estudos que focam principalmente em cães de esportes específicos como é o caso de cães de corrida, agilidade e de trenó (SANTOS, 2017).

Os estudos ainda são escassos e específicos para alguns grupos, mas já é possível afirmar que o condicionamento físico destes animais, necessário para a realização das atividades de cada esporte influencia muitas vezes nas alterações cardíacas, visto que suprir a demanda fisiológica cardíaca é essencial para que o animal se mantenha apto à realização das atividades à qual está envolvido (SANTOS, 2017).

O diagnóstico clínico da hipertrofia ventricular é, por muitas vezes, dificultado pela ausência de um sintoma específico, sendo o mais comum o aparente cansaço do animal após um exercício intenso. Em função disso, para um diagnóstico preciso é necessário que seja realizado um ecocardiograma no animal (MARTINS *et al.*, 2020), onde poderá ser avaliada, entre outras questões, o tamanho das câmaras cardíacas. Exames como ecocardiograma ou ecodopplercardiograma são imprescindíveis para uma avaliação correta do indivíduo,

especialmente quando não existem sintomas específicos para o diagnóstico (SANTOS, 2017; CARDOSO, 2022).

O prognóstico do remodelamento cardíaco é variável para cada animal, porém em muitos casos a terapia clínica não surge efeito e essa condição pode ser agravada evoluindo para um ataque cardíaco ou um derrame que culminam com o óbito do animal. Quanto ao tratamento, o mesmo é baseado em na utilização de inibidores de ECA que diminuem a pressão arterial e melhoram a circulação sanguínea, por consequência ocorre a redução da sobrecarga no coração dos pacientes (BHULLA *et al.*, 2022).

Tendo visto o exposto, este relato de caso visa apresentar um caso de hipertrofia ventricular esquerda em um cão da raça Pastor-de-Malinois que atuava como cão policial.

#### 4.1.2 Relato de caso

No primeiro dia o cão policial do 12º BPM da raça Pastor-de-Malinois com três anos de idade, foi encaminhado para a Zooplanet Veterinária para uma coleta de sangue e análise de bioquímicos, uma vez que a três meses estava apresentando sinais clínicos inespecíficos como enoftalmia, fezes pastosas esporádicas, emagrecimento progressivo (cerca de 500g/mês) e hiperventilação aparente após o exercício. Com esses sintomas, não era possível chegar a um diagnóstico clínico, uma vez que muitas doenças cursam com esses sintomas.

Figura 14 – Cão policial da raça Pastor-de-Malinois, atendido na clínica veterinária Zooplanet.



Fonte: Ana Maiara Kaufmann (2022).



No dia da coleta de sangue, o animal passou por um exame físico geral e a única alteração observada foi um aumento em sua pressão arterial sistólica (PAS), que estava em 150 mm/Hg. Na ocasião essa alteração não foi investigada, uma vez que o animal se mostrava muito ansioso na hora da coleta de sangue e isso poderia ser a causa da hipertensão momentânea observada (RIEMER *et al.*, 2021).

No exame foi solicitado um eritrograma, leucograma, alanina aminotransferase (ALT), asparato aminotransferase (AST), creatinina, ureia e creatinofosfoquinase (CPK) (Anexos 01 e 02).

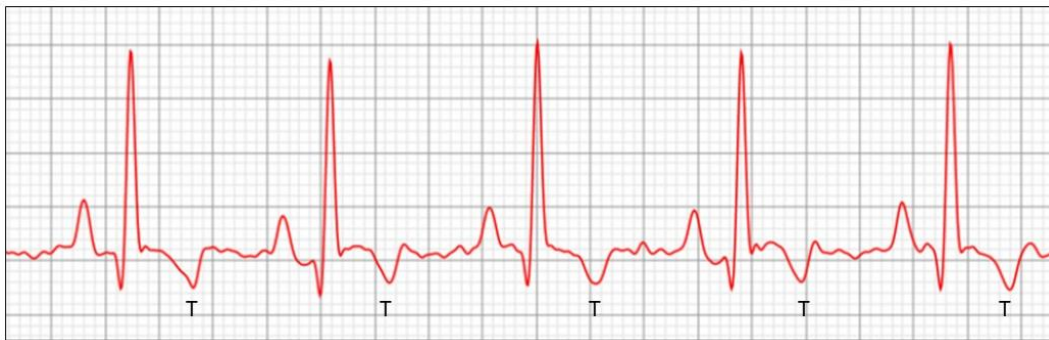
O resultado apresentou uma leve eritrocitose (18,5 g/dL), leve monocitose (1395/mm<sup>3</sup>), trombocitopenia (167 mil/mm<sup>3</sup>), e aumento discreto de ALT (83 UI/L), com esses resultados não era possível diagnosticar algo que cursasse com os sintomas, pois o quadro levava primeiramente a uma infecção crônica devido, principalmente, aos monócitos acima do valor de referência e a ALT elevada indicava algum tipo de lesão hepática que poderia ter diversas origens (ALMEIDA, 2019).

Ainda para chegar a um diagnóstico, um exame de ultrassom abdominal foi solicitado e com isso no 27º dia, o animal foi encaminhado para a realização do mesmo. Enquanto o animal era posto em decúbito dorsal para realização do exame começou a apresentar mucosas orais cianóticas, midríase bilateral e hiperventilação, medindo sua pressão foi constatado que a PAS chegou a 170 mm/Hg, com isso o exame foi interrompido antes que o animal entrasse em síncope. Antes da interrupção do exame foi possível observar que o animal apresentava uma cistite aguda, pois os bordos da vesícula urinária estavam irregulares assim como o jejuno, indicando uma enterite. Nesse momento foi passado um tratamento para as alterações observadas até o momento. Hepvet® na dose de dois comprimidos, uma vez ao dia (SID) durante 60 dias para o tratamento da lesão hepática, metronidazol na dose de 20 mg/kg, duas vezes ao dia (BID) para a enterite e cistite, além de 4 ml - SID do suplemento vitamínico Cyst-ayd®, complementar ao tratamento da cistite.

Devido a aparente descompensação durante o exame de ultrassom, foram solicitados os exames de eletrocardiograma e ecocardiograma com intervalo de 20 dias cada, e, uma vez que o animal se apresentou muito agitado para a execução do ultrassom, foi solicitado a tutora utilizar a trazodona na dose de 2,5mg/kg - BID, iniciando 15 dias antes do primeiro exame e mantendo o uso até o dia do ecocardiograma, uma vez que esse fármaco é classificado como um ansiolítico e poderia manter o animal mais calmo durante a avaliação cardíaca.

Durante a avaliação do eletrocardiograma no 49º dia foi possível avaliar que existia taquicardia sinusal com ectopias ventriculares monomórficas com origem em ventrículo esquerdo e onda T com amplitude aumentada (-0,68mV), o que é sugestivo de distúrbio de repolarização do miocárdio (Figura 15).

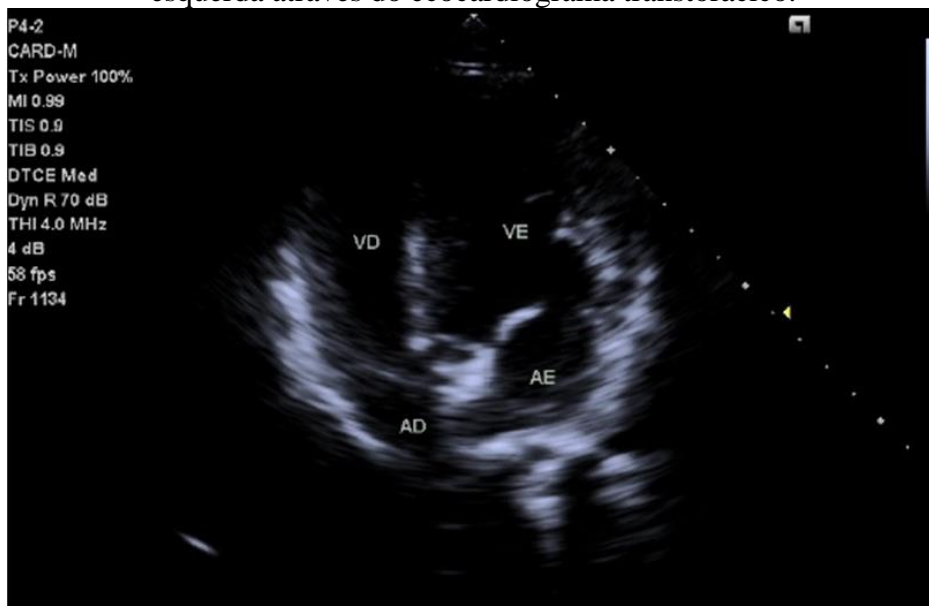Figura 15 – Fração do eletrocardiograma realizado no paciente, com aumento da amplitude de onda T (T) evidenciado.



Fonte: Exame cedido pela tutora do paciente (2022).

O ecocardiograma transtorácico foi realizado no 69º dia (Figura 16), porém foi dificultado devido a inquietação do paciente e ritmo cardíaco irregular mesmo após administração prévia de ansiolítico, evidenciou-se através do modo Bidimensional com o uso do doppler alterações nas valvas semilunares, onde a Aórtica se encontrava irregular, reduzida (14,6mm) com insuficiência discreta, a Pulmonar além de irregular, também se encontrava espessada. A valva atrioventricular Mitral evidenciou um escape. A relação átrio esquerdo/Aorta ficou em 1,69 (considerado um aumento discreto).

Figura 16 – Avaliação das cavidades cardíacas evidenciando a hipertrofia ventricular esquerda através do ecocardiograma transtorácico.



Fonte: Exame cedido pela tutora do paciente (2022).

A avaliação do ventrículo esquerdo com o modo M evidenciou aumentos do septo interventricular em diástole (12,6mm) e da parede livre também em diástole (11,4mm). Ainda no Modo M, avaliando a cavidade do ventrículo esquerdo foi possível observar um aumento importante do diâmetro diastólico (51,1mm), além de um aumento do diâmetro sistólico (30,1mm) e um aumento do diâmetro interno do ventrículo esquerdo em diástole normalizado (DIVED) (1,8). Com o doppler espectral foi possível observar um aumento da relação E/TRIV (2,25) que se refere a relação entre o tempo de desaceleração da onda E e o tempo de relaxamento isovolumétrico (TRIV).

Como conclusão o ecocardiograma trouxe o seguinte diagnóstico: escape discreto em valva mitral; disfunção sistólica importante; função diastólica preservada; baixa probabilidade para hipertensão pulmonar e; hipertrofia excêntrica e concêntrica do ventrículo esquerdo.

Com os exames específicos, foi possível diagnosticar o remodelamento cardíaco, com a hipertrofia concêntrica e excêntrica do ventrículo esquerdo. Um novo exame de sangue foi solicitado após a avaliação cardíaca, no qual os valores do eritrograma e leucograma ficaram dentro dos valores de referência e a única alteração foi a ALT, que estava em 103 UI/L, demonstrando, ainda alguma lesão hepática com causa desconhecida, por isso o tratamento com Hepvet na mesma dose foi mantido.

Uma vez que o animal não apresentava sinais clínicos significativos do remodelamento cardíaco, optou-se por não iniciar nenhum tratamento medicamentoso, e foi definido que o cão iria continuar na sua rotina de trabalho, porém iriam ser selecionadas missões que não exigisse um esforço do animal, evitando assim o aumento de sua frequência cardíaca.

Figura 17 – A esquerda da imagem está o animal atendido, em rotina de trabalho juntamente com outros cães do 12º BPM.



Fonte: Ana Maiara Kaufmann (2022).

Decorrido aproximadamente 30 dias do último exame cardíaco o animal começou a agravar seus sinais clínicos e apresentando engasgos durante a alimentação, hiperventilação (mesmo quando não estava em trabalho) e mucosa oral cianótica em diversas ocasiões, com isso foi iniciado o tratamento com cloridrato de benazepril na dose de 0,3mg/kg - SID em uso contínuo.

O animal mostrou uma melhora após sete dias de iniciado o tratamento, porém enquanto estava em seu canil, pulou na parede e aparentemente fez uma lesão músculo-esquelético, uma vez que demonstrava dor nos membros pélvicos ao caminhar e claudicação pélvica bilateral. Com a evolução dos sinais de remodelamento cardíaco optou-se por iniciar o tratamento com anti-inflamatório não esteroideal (AINE) e analgésico, com o gapiprant na dose de 2mg/kg - SID durante 10 dias, uma vez que o animal corria o risco de entrar em síncope ou ocorrer uma parada cardíaca.

Durante, aproximadamente, 30 dias, o animal foi acompanhado pela veterinária responsável diariamente, para que sua frequência cardíaca (FC) e frequência respiratória (FR) fosse avaliada e tratamentos de suporte pudessem ser prescritos.

Figura 18 – Paciente recebendo acompanhamento veterinário nas instalações do 12ºBPM.



Fonte: Ana Maiara Kaufmann (2022).

No 148º dia após o primeiro atendimento, por volta das 14hrs, o animal sofreu uma parada cardíaca na presença da veterinária responsável, que prontamente realizou o protocolo de reanimação cérebro-pulmonar (RCCP). Com indivíduo em decúbito lateral direito foram realizadas compressões torácicas, com 2 compressões por segundo em média e intervalos a cada 30 compressões para realização de 2 respirações boca-focinho, e aplicado atropina na dosagem de 0,04 mg/kg-IV, estabilizando o animal após 5 minutos de aplicação do protocolo. Após duas horas o animal sofreu uma nova parada cardíaca e novamente a veterinária estabilizou o animal aplicando compressões torácicas por mais 5 minutos, porém, antes do animal conseguir ser transferido para uma unidade de terapia intensiva ocorreu uma nova parada cardíaca e mesmo com a aplicação do protocolo de RCCP não foi possível reverter o quadro e o animal veio a óbito.

#### 4.1.3 Discussão

O remodelamento cardíaco pode ser referido como alterações no tamanho, forma ou função do coração, sendo que o mesmo pode ocorrer por infarto do miocárdio, aumento da pressão ou sobrecarga de volume do coração ou pela ocorrência de cardiomiopatias, com influência genética (MIHL *et al.*, 2008). As causas específicas desse remodelamento ainda

não são definidas, mas sabe-se que a hipertensão arterial sistêmica é a causa mais comum de aumento do ventrículo esquerdo (COLOSSIMO, 2013).

O exercício físico em geral envolve um aumento da demanda energética dos músculos envolvidos no momento, e o organismo precisa se adaptar à esta demanda, sendo que o coração pode sofrer adaptações funcionais ou estruturais. De acordo com o tipo de exercício, as modificações podem ser distintas, mas em geral a demanda de oxigênio da musculatura influencia em uma sobrecarga volumétrica do coração, para manter o desempenho físico no exercício (MONTE *et al.*, 2014).

A ocorrência de hipertrofia ventricular esquerda (HVE) em cães é comumente relacionada a animais de esporte, sendo que já existem estudos com alguns grupos como é o caso de cães de corrida, agilidade e de trenó (SANTOS, 2017). O interesse nesses grupos pode estar fundamentado na necessidade, como é o caso dos cães de treno, ou em atividades com retornos econômicos, como é o caso dos cães de corrida e agilidade participantes de torneios. Entretanto diversos outros grupos de cães podem ser acometidos por esta condição, como é o caso de animais de resgate, salvamento e cães policiais (SANTOS, 2017).

O cão policial atendido teve seu diagnóstico de hipertrofia ventricular esquerda após realização de exames, para averiguação de sintomas inespecíficos. Conforme exposto no relato de caso a procura por atendimento veterinário não se deu por sintomas que poderiam estar relacionados a hipertrofia. Porém, ao longo da investigação clínica foi evidenciado pelo ecocardiograma bidimensional com uso de doppler o diagnóstico da hipertrofia ventricular esquerda. Este fato é corroborado pelos achados na bibliografia que afirmam que ausência de sintomas específicos para esta condição dificulta muitas vezes o diagnóstico, inclusive resultando em tratamentos tardios e por vezes não eficazes (NELSON; COUTO, 2015).

Durante a coleta sanguínea o animal apresentou pressão alta, fato que poderia estar relacionada ao estresse do manejo comum em muitos animais de companhia, resultando em uma hipertensão momentânea (RIEMER *et al.*, 2021).

Em relação aos achados nos exames de sangue, as alterações de ALT, eritrocitose e monocitose podem estar relacionadas, entre outros fatores, ao estresse do manejo, no momento da coleta (SILVA, 2017; ALMEIDA, 2019; RIEMER *et al.*, 2021; ALVES, 2022) ou mesmo outras condições do paciente como enterite e cistite, evidenciadas no ultrassom abdominal.

Além da medicação indicada para tratamento da lesão hepática, enterite e cistite, foi indicado o uso de trazodona para que na repetição dos exames o mesmo estivesse mais calmo e permitisse a avaliação cardíaca, visto que durante o exame de ultrassom novamente o animal apresentou hiperventilação e aumento da pressão arterial.

Como citado acima, as alterações da pressão durante os procedimentos clínicos podem ter contribuído para o referido diagnóstico, visto que o mesmo levou a médica veterinária a solicitar exames de eletrocardiograma e ecocardiograma. Vale lembrar que, apesar da pressão alta evidenciada no paciente não ser um sintoma específico da hipertrofia, pacientes humanos hipertensos podem ter uma maior chance de apresentar hipertrofia ventricular esquerda, sendo que outros fatores além da pressão alta podem influenciar o aparecimento desta condição. A idade avançada, o tempo ou magnitude das alterações da pressão e a dieta podem aumentar as chances da ocorrência da HVE (FEITOSA *et al.*, 2002).

Assim, na avaliação do eletrocardiograma, ecocardiograma com uso de doppler foi possível observar indicativos de remodelamento cardíaco. As alterações no eletrocardiograma, sugerindo distúrbio de repolarização do miocárdio, bem como os achados do ecocardiograma, como escape na valva atrioventricular mitral, aumentos no diâmetro do ventrículo esquerdo, evidenciaram o diagnóstico de hipertrofia do ventrículo esquerdo. O uso de exames como o ecodopplercardiograma são de extrema importância para a detecção de cardiopatias, permitindo a sua diferenciação entre outras doenças e garantindo um correto tratamento para cada paciente (BITTAR *et al.*, 2022). Assim, as alterações nos exames de imagem permitiram a definição do diagnóstico de hipertrofia excêntrica e concêntrica do ventrículo esquerdo, além de outras disfunções presentes no coração do paciente.

Quanto ao tratamento, em geral é sugerido o controle dos processos capazes de induzir ao HVE, assim, o uso de agente anti-hipertensivos pode ser indicado (COLOSSIMO, 2013). No caso de pacientes com a hipertrofia já desenvolvida o tratamento também pode objetivar o controle dos sintomas que poderiam aumentar as complicações cardiovasculares (SAMESINA; AMODEO, 2001).

Os anti-hipertensivos, em especial da classe dos inibidores da ECA, são os mais indicados no tratamento pois podem prevenir o remodelamento ventricular e até mesmo levar a regressão da HVE (SAMESINA; AMODEO, 2001; PEREIRA *et al.*, 2005; BHULLAR *et al.*, 2022).



O tratamento aplicado após a detecção das alterações cardíacas foi o indicado, sendo que o animal apresentou melhora clínica no período inicial, entretanto, uma lesão nos membros pélvicos, resultou em piora em seu quadro, fato este que poderia ser resultado da dor no local da lesão. A dor em si já foi evidenciada em diversas espécies, inclusive em animais de companhia, como um fator de estresse (CAMPS; AMAT; MANTECA, 2019) que por sua vez desenvolve diversas reações no metabolismo, incluindo o aumento da pressão sanguínea e conseqüente risco para doenças cardiovasculares (AYADA *et al.*, 2015), sendo que a manutenção da pressão alta em função da dor pode ter agravado o quadro já existente.

Não é possível afirmar que se a HVE fosse detectada à mais tempo, esta condição poderia ter sido revertida. O paciente já desenvolvia suas atividades de treinamento à algum tempo, e até o presente momento não havia apresentado quaisquer sintomas ou alterações que pudessem indicar um problema cardíaco. Uma vez que o aparecimento dos sintomas de uma insuficiência cardíaca pode ocorrer depois de muito tempo, inclusive anos, do estímulo inicial (NELSON; COUTO, 2015), no caso do paciente a causa primária poderia ser congênita e o treinamento somente agravou os sintomas. Por outro lado, não podemos afirmar que se o animal não tivesse sido destinado ao trabalho, a condição não se desenvolveria por outros motivos.

Como citado o estresse que um animal de companhia pode estar sujeito, desde contato com outros animais, consultas médicas, ou mesmo relacionada a ferimentos, é causador de alterações metabólicas, incluindo o aumento da pressão arterial (TEBALDI, 2015). Em animais com predisposição a cardiopatias, essa pressão aumentada poderia ser suficiente para o agravamento da condição de HVE e por conseqüência ocasionar o óbito do animal.

Dessa forma não existe um prognóstico específico para animais de companhia com HVE. O indicado é evitar a realização de atividades que causem o aumento da pressão arterial, neste caso tanto atividades físicas quanto à exposição a situações de estresse.

Já em se tratando de animais de trabalho, para que ele possa seguir em atividade é importante avaliar cada caso, de forma a determinar os eventos de maior risco, e definir um protocolo para o indivíduo, incluindo a terapia adequada para sua condição e o uso desse animal em serviço.



#### **4.1.4 Conclusão**

Conforme o exposto, é importante considerar que os cães policiais, assim como outros cães que sejam enquadrados dentro dos critérios de cão atleta, realizem exames de rotina que consideram suas condições cardíacas como variável a ser analisada. Predisposições genéticas podem influenciar de forma negativa na remodelagem cardíaca, impedindo muitas vezes que o tratamento seja aplicado há tempo de reverter as complicações desta condição. Entretanto a escassez de estudos sobre o tema impossibilita uma correta averiguação das causas dessa condição, que poderiam, em outras situações serem controladas de forma a evitar o agravamento da HVE em outros pacientes.

Por isso é de extrema importância que novos estudos referentes ao remodelamento cardíaco sejam realizados, em especial no que se refere a clínica e a terapêutica dessa condição, permitindo definir o prognóstico dos pacientes com HVE, de forma a reconhecer os procedimentos indicados para recuperação e controle desta condição.

## 4.2 URETEROLITOTOMIA EM UMA CADELA DA RAÇA BIEWER TERRIER COM APLICAÇÃO DE CATETER DUPLO J

### 4.2.1 Introdução

A urolitíase se refere a formação de cálculo urinários (urólitos) compostos por minerais inorgânicos e orgânicos, que podem estar localizadas no rim, bexiga, ureter ou uretra (MACPHAIL, 2018). É a terceira afecção mais comum do trato urinário de pequenos animais, podendo gerar processos obstrutivos que por vezes motivam o tutor a buscar atendimento de emergência (SYME, 2012; CARVALHO, 2015).

Quanto a sua formação, acredita-se que a predisposição de raças e a alimentação podem afetar a composição da urina levando a supersaturação da mesma (SYME, 2012). Os urólitos podem ser formados por sílica, fosfato de cálcio, cistina, urato, oxalato de cálcio e estruvita, sendo os dois últimos os mais comuns em cães e de mais fácil identificação por radiografia (MACPHAIL, 2018). A importância na avaliação da composição dos cálculos está relacionada ao direcionamento do tratamento de forma a evitar a recorrência do quadro (NELSO; COUTO, 2006; MACPHAIL, 2018).

Em se tratando de diagnóstico, os sinais clínicos são diversos e podem variar conforme a quantidade, localização e até mesmo tempo da presença dos urólitos, sendo que os sintomas mais comuns são aumento na frequência urinária (polaquiúria) ou dificuldade na micção (disúria) e eliminação lenta da urina, com dor (estrangúria). Ainda, pode ocorrer a presença de sangue (hematúria) ou material purulento (piúria) na urina, sendo que estes são mais comuns quando os cálculos se encontram no trato inferior, mas não deve ser descartado o envolvimento do trato superior.

Por isso é necessária a realização da anamnese do animal com obtenção de informações do histórico clínico de inflamações, infecções ou cálculos presentes no trato urinário, bem como realizar exame físico completo. Urinálise pode ser indicado para avaliar a composição do cálculo e a cultura urinária permite reconhecer a presença de infecções. Adicionalmente a realização de perfil bioquímico e hemograma completo permitem reconhecer fator de predisposição que influenciem na formação de cálculos.

Por fim o diagnóstico por imagem permite identificar a presença de cálculos bem como sua localização, quantidade, dimensão e densidade dos mesmos, possibilitando a definição da conduta clínica (LULICH *et al.*, 2004).

O tratamento envolve a retirada dos urólitos, sendo que seu tamanho e localização vão influenciar na necessidade de um procedimento cirúrgico ou se o quadro pode ser revertido por uso de medicamentos (MACPHAIL, 2018). Apesar de comuns em humanos, estes procedimentos cirúrgicos em cães e gatos são dificultados pelo tamanho reduzido destes pacientes (CAVALLI *et al.*, 2012) e podem envolver diferentes complicações. Dentre as possíveis complicações da ureterolitomia podemos citar a estenose ureteral, um estreitamento do ureter causado pela cicatrização pós-cirúrgica (MACPHAIL, 2018).

Para tanto uma solução é a utilização de um cateter duplo J, um procedimento que pode auxiliar no controle de complicação, como a estenose ureteral (CAVALLI *et al.*, 2012; BATISTA, 2019; REZENDE *et al.* 2019). Além de evitar futuras obstruções, o uso do cateter duplo J também pode auxiliar na recuperação pós-cirúrgica, pois diminui a tensão no ureter, podendo ficar por meses ou anos, conforme a necessidade (BATISTA, 2019).

Dessa forma, o presente estudo de caso tem por objetivo relatar a realização de uma ureterolitomia com aplicação de cateter duplo J em uma fêmea de Biewer Terrier.

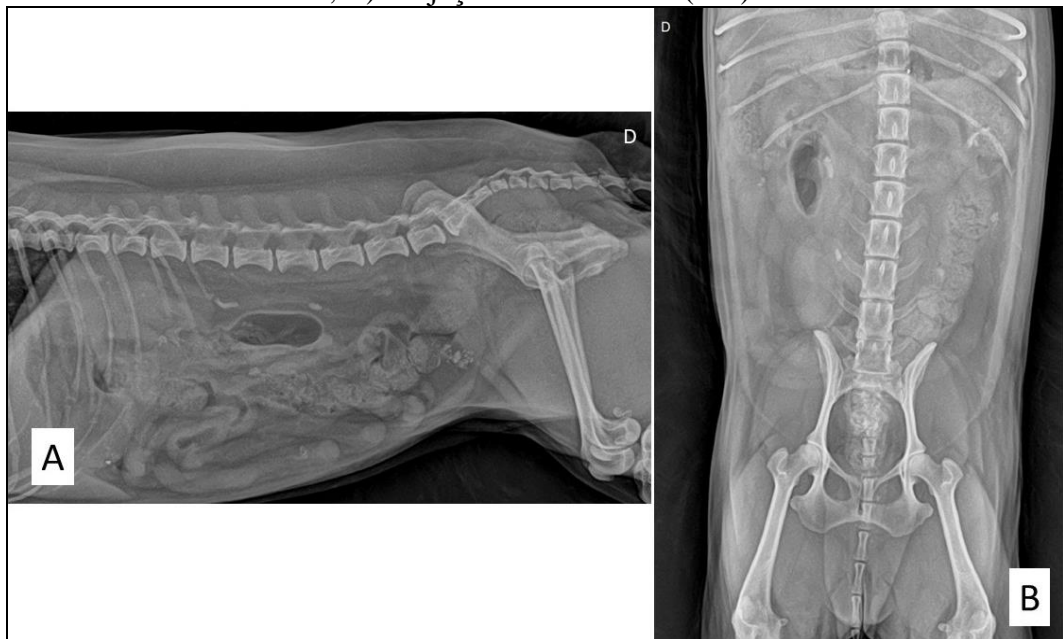#### **4.2.2 Relato de caso**

Foi encaminhado pela nefrologista para procedimento cirúrgico uma cadela, fêmea da raça Biewer Terrier com nove anos de idade, para um ureterotomia com duplo J, no ureter direito.

Anterior a isso, foi buscado atendimento veterinário, sendo relatado pelo tutor que a paciente apresentava disúria e oligúria, quando foi indicado tratamento medicamentoso conservador, sem resultados expressivos.

No primeiro dia foram realizados exames de imagem, raio X simples e ultrassonografia abdominal, que permitiram determinar a presença de urólitos no ureter direito. Conforme laudo radiográfico foram observadas estruturas de radiopacidade mineral, que apresentaram limites definidos e contornos irregulares, duas delas localizadas em topografia de ureter direito. Uma dessas estruturas na altura do corpo vertebral L2 e outra na altura do corpo vertebral L5, em projeção ventro-dorsal. Quanto ao tamanho, mediam cerca de 0,9cm e 0,4cm no maior eixo (Figura 19).

Figura 19 – Radiografia abdominal da paciente, evidenciando a presença de um urólito na altura do corpo vertebral L2 e outro na altura de L5. A) Projeção latero-lateral direita (LLD) e; B) Projeção ventro-dorsal (VD).



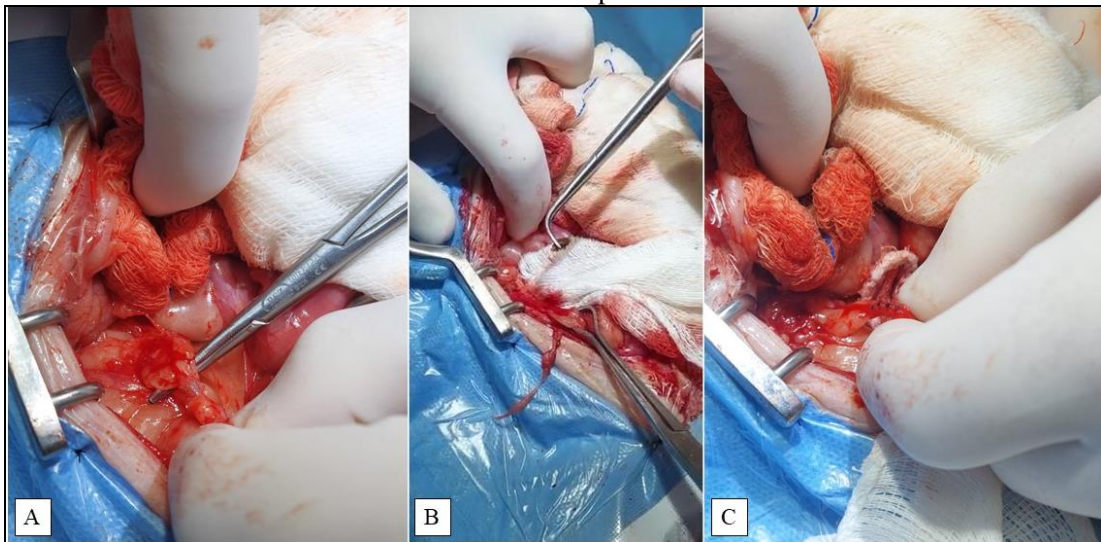
Fonte: Méd. vet. Suelin Korbes (2022).

Assim, 46 dias após os exames de imagem foi realizado o procedimento cirúrgico. Anterior ao procedimento o médico veterinário informou ao tutor sobre os possíveis riscos anestésicos e do procedimento, e então a paciente foi encaminhada para cirurgia. Como MPA foi utilizada acepromazina (0,025mg/kg), metadona (0,4mg/kg) e cetamina (1mg/kg) por via intramuscular (IM). Enquanto a paciente encontrava-se sob efeito da MPA foi realizada tricotomia de toda região abdominal para a cirurgia, e de membro torácico para venóclise. A indução anestésica foi realizada por via intravenosa (IV) utilizando lidocaina (1,5mg/kg) e propofol (ao efeito) em bomba de infusão titulado. A manutenção anestésica foi com remifentanil taxa variada, lidocaina (2mg/kg/h), cetamina (0,6mg/kg/h), dexmedetomidina (1mcg/kg/h) e propofol taxa variada, por IV. A anestesia foi mantida por via intravenosa total (TIVA) e o paciente foi mantido em ventilação mecânica com FR de 18mpm, pressão positiva expiratória final (PEEP) 5 mmHg, e pressão inspiratória variando de 11 a 12mmHg.

Inicialmente o animal foi posicionado em decúbito dorsal e foi realizada a assepsia da região operatória com álcool 70%, clorexidina 2%, álcool 70% e preparo do campo cirúrgico. A incisão de pele foi feita na região pré-retroumbilical em linha média ventral, com abertura da cavidade abdominal entre os músculos reto abdominais, utilizando afastadores de Balfour, de forma a permitir o acesso à região do ureter obstruído.

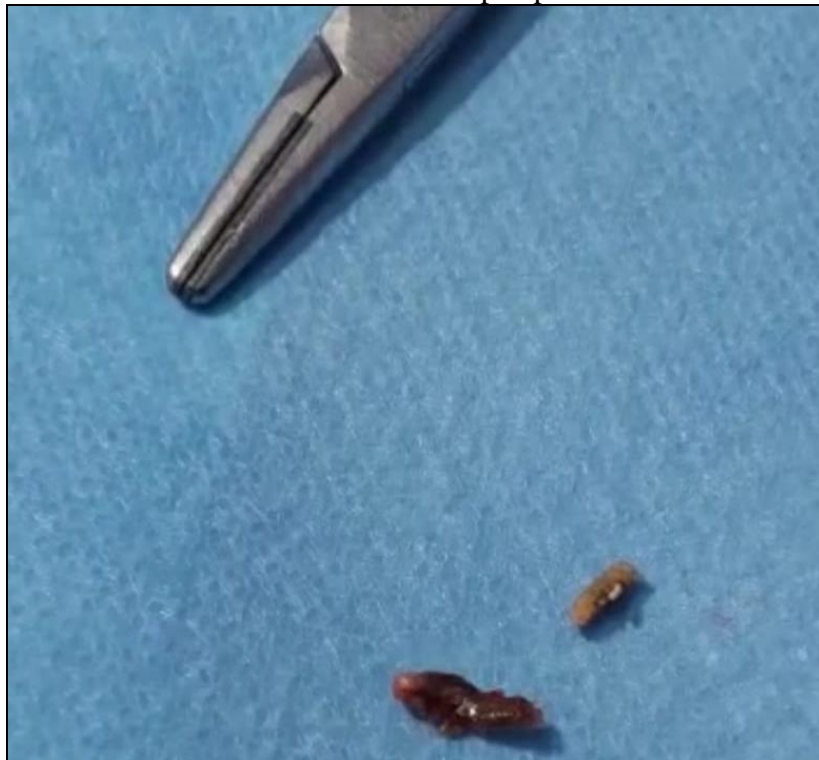Enquanto o estagiário mantinha as vísceras afastadas, o cirurgião utilizou o rim direito como referência e por palpação encontrou os pontos de obstrução do ureter direito. Utilizando uma tesoura de Metzenbaum foi realizada a dissecação, liberando a região afetada. A incisão foi realizada sobre os urólitos, e os mesmo retirados manualmente e enviados para análise. Após retirada, cada local era suturado com fio poliglecaprone 25, 5-0 com agulha cilíndrica, ponta cônica, ½ c 17mm, em padrão de sutura isolada simples.

Figura 20 – Procedimento de ureterolitotomia com colocação de cateter duplo J realizada em canino da raça Biwer Terrier. A) Dissecação do ureter direito utilizando o rim direito como referência; B) Retirada do urólito do ureter direito; C) sutura do ureter direito em padrão de sutura isolada simples



Fonte: Méd.vet. Alessandro Teixeira (2022).

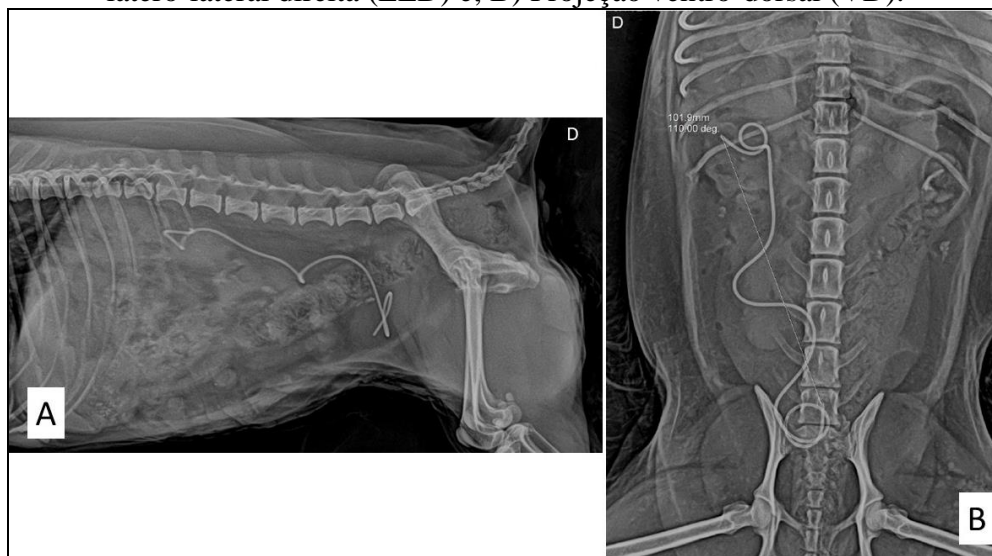
Figura 21 – Urólitos retirados do ureter direito após procedimento de ureterolitotomia.



Fonte: M.V. Alessandro Teixeira (2022).

Para colocação do cateter duplo J foi realizada cistotomia. Antes do procedimento a vesícula urinária (VU), já havia sido esvaziada. Assim, foi realizada uma incisão na VU, próximo ao ureter direito, e em seguida foi inserido via óstio uretral direito o cateter com fio guia, pelo ureter direito até a pelve renal direita (Figura 22). Após foi realizada a retirada do fio guia e sutura da VU em dois planos, com fio polidioxanona 3-0 com agulha cilíndrica, ponta cônica,  $\frac{1}{2}$  c 2,0 cm. O primeiro plano em padrão de sutura contínua isolada simples e o segundo plano em Cushing contínuo para invaginação da parede sobre a primeira linha de sutura.

Figura 22 – Radiografia abdominal da paciente realizado no transoperatório, evidenciando a colocação correta do cateter duplo J na pelve renal direita e na vesícula urinária. A) Projeção latero-lateral direita (LLD) e; B) Projeção ventro-dorsal (VD).




Fonte: M. V. Suelin Korbes (2022).

A celiorrafia foi realizada com padrão Sultan na camada muscular e com padrão contínuo simples na camada subcutânea, utilizando fio absorvível Polidioxianona 25, 3-0 em ambas. A pele foi suturada em padrão isolado simples com náilon 4-0. No pós-operatório foi prescrito dexametasona (0,25mg/kg) (IV) e cefovecina 8mg/kg (SC).

Foi solicitado ultrassom de acompanhamento, realizado no 58º dia após o primeiro exame de imagem (Figura 23) onde se observou dilatação moderada da pelve renal direita, bem como ureter direito dilatado em sua porção inicial, e com conteúdo anecogênico. Ainda, o cateter só foi visualizado entorno de 4,5cm caudal do rim direito em luz de ureter. Não foi evidenciado cálculos no ureter direito, e na região onde o cateter é evidenciado ocorria uma dilatação discreta. Assim, foi sugerido novo exame para confirmar a localização do cateter.



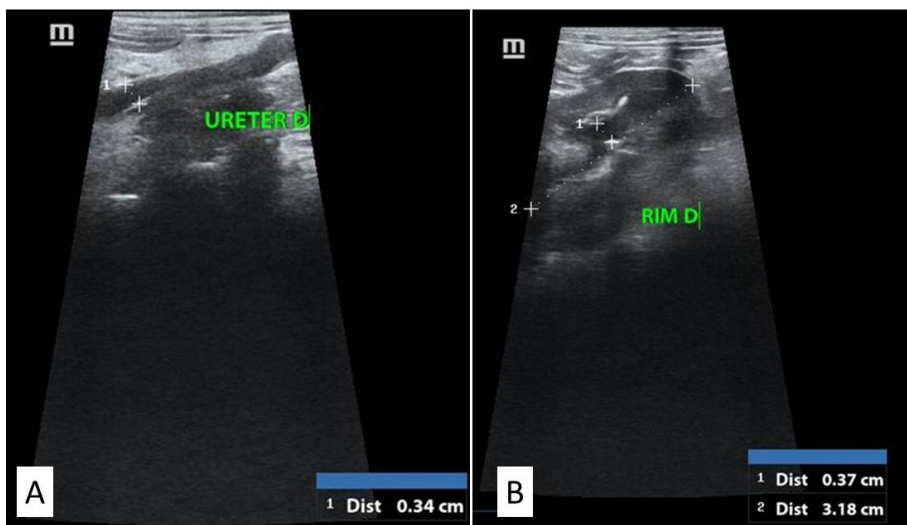
Figura 23 – Ultrassonografia abdominal realizada evidenciando alterações no rim direito e no ureter direito. A) Rim direito com dilatação de pelve; B) Cateter duplo J visível a 4,5cm caudal ao rim direito.



Fonte: Méd.vet. Maria Luiza Buzin (2022).

No dia 69º, um novo exame ultrassonográfico foi realizado no qual observou-se que a dilatação da pelve renal apresentou melhora, em comparação com o exame anterior. Ainda, na observação do ureter direito apesar de estar mantida a dilatação já evidenciada foi confirmada a ausência de obstrução e foi confirmada a presença do cateter na luz do ureter direito em toda sua extensão, da pelve do rim direito até a bexiga. Dessa forma pode-se concluir que cateter se encontra no local adequado, sem ocorrência de estenose no ureter direito e sem complicações pós-operatórias.

Figura 24 – Ultrassonografia abdominal realizada no 69º dia, evidenciando melhoras nas alterações do rim direito e ureter direito. A) Cateter duplo J na luz do ureter direito; B) Rim direito com melhora da dilatação da pelve renal.



Fonte: Méd.vet. Maria Luiza Buzin (2022).



Após um mês do procedimento o paciente encontra-se estável, sendo que o cateter ainda não foi retirado.

### 4.2.3 Discussão

A presença de cálculos renais em animais de companhia é considerada a terceira patologia de maior frequência do sistema urinário, e pode ocorrer por consequência de outras doenças (WAKI; KOGIKA, 2015). Os possíveis fatores de risco são variados e incluem raça, gênero, idade, anormalidade anatômicas e funcionais do sistema urinário, anormalidades do metabolismo, infecções do trato urinário, dieta, pH urinário favorável, e até mesmo homeostase corporal da água (OSBORNE *et al.*, 2009). Existem algumas raças com maior prevalência de desenvolvimento de cálculos renais, podendo incluir Schnauzers Miniatura, Shih Tzus, Lhasa Apsos, Yorkshire, Terriers e Pugs, sendo que em raças pequenas, como é o caso da Biewer terrier, é mais comum acometer fêmeas (MACPHAIL, 2018), o que corrobora o achado no caso cirúrgico.

A idade ainda pode influenciar a localização da urolitíase, sendo que animais mais velhos apresentam maior ocorrência de cálculos no trato superior (MACPHAIL, 2018), fato este que poderia justificar a ocorrência dos urólitos no ureter do paciente, visto que a mesma possui 9 anos de idade. Em relação aos locais, a prevalência de aparecimento de cálculos renais, em animais de companhia é na região inferior do trato urinário, sendo que mais de 97% dos cálculos enviados para análise são retirados da vesícula urinária e uretra e menos de 5% das urolitíases caninas são referentes ao rim e ureter (OSBORNE *et al.*, 2009; SYME, 2012). Este fato pode ser pela maior predisposição de remoção dos cálculos em vesícula urinária e uretra, mas também pela posição quadrupede destes animais que pode influenciar no acúmulo de minerais na região ventral da vesícula urinária (SYME, 2012).

Os sintomas da urolitíase não são específicos, em geral o animal pode apresentar dor, febre e sintomas mais específicos quando ocorre a obstrução do canal urinário, parcial ou total, afetando a eliminação de urina e eventualmente evoluindo para infecções (MACPHAIL, 2018). Por isso, busca-se a realização de exames de imagem para comprovação da existência de cálculos renais, bem como a sua localização, quantidade de pedras e tamanho das mesmas (LULICH *et al.*, 2004). No caso da paciente encaminhada para cirurgia, através de exame de imagem foi possível a identificação dos urólitos, bem como o local onde se encontravam

alojados. A permanência e consequente obstrução do ureter direito foi o indicativo para o procedimento cirúrgico.

Após a confirmação do diagnóstico, pode existir a indicação de tratamento medicamentoso conservador, se possível para dissolução do urólito ou mesmo impedir seu crescimento. Porém, no caso em questão já existia uma obstrução do trato urinário, visto os sintomas relatos pela tutora de disúria e oligúria, o que por si só é indicativo de tratamento cirúrgico (WAKI; KOGIKA, 2015; MACPHAIL, 2018).

Adicional a isso, o tipo de urólito também influencia na possibilidade ou não de tratamento não cirúrgico, visto que nem todos os urólitos são passíveis de dissolução (ARIZA *et al.*, 2016) e por isso, sem a determinação da composição do urólito, a indicação cirúrgica era a mais viável. Em relação ao tratamento cirúrgico o principal problema enfrentado é o risco de recidiva, caso ocorram cálculos muito pequenos e não sejam removidos em sua totalidade (WAKI; KOGIKA, 2015). Ainda, como todo procedimento cirúrgico, é importante que o paciente apresente em bom estado antes da cirurgia, visto ser um procedimento invasivo e com anestesia geral (WAKI; KOGIKA, 2015). Os procedimentos cirúrgicos no ureter também podem afetar a regeneração da mucosa, e por isso o uso de cateter que cause a distensão do ureter pode ocasionar problemas como infecções (MACPHAIL, 2018). Outras complicações cirúrgicas que podem ser citadas são a hemorragia, insuficiência renal e o extravasamento urinário, em geral resultado de uma estenose poderia ser controlado pela utilização de cateteres para evitar a obstrução da luz do ureter (CAVALLI *et al.*, 2012; MACPHAIL, 2018)

No caso relatado foi utilizado um cateter duplo J no ureter direito após a ureterolitotomia, de forma a evitar a estenose e obstruções, após o procedimento cirúrgico (REZENDE *et al.*, 2019). O cateter pode permanecer no animal por meses ou até mesmo anos, conforme o caso, proporcionando um melhor resultado pós cirúrgico, sendo assim seguro ao paciente, e por isso efetivo como técnica complementar ao tratamento cirúrgico de urolitíases (BATISTA, 2019; REZENDE *et al.*, 2019)

O prognóstico dos pacientes com urolitíases em geral é bom, sendo que a maioria se recupera bem após o tratamento medicamentoso ou a cirurgia. Um fator importante a considerar é a origem da formação dos urólitos de forma a prevenir a formação de novos cálculos (RICK, *et al.*, 2017; GUERRA, 2018). Assim, o acompanhamento das funções

urinárias em cães com predisposição a formação de cálculos renais, podem garantir que no caso de recidivas, os urólitos sejam detectados precocemente e tratados assim que possível.

#### **4.2.4 Conclusão**

Após a apresentação e discussão do caso de ureterolitotomia com duplo J podemos concluir que a urolitíase é uma patologia comum atualmente e influenciada, entre outros fatores, pela dieta dos animais de companhia. A composição dos urólitos pode influenciar na necessidade ou não de intervenções cirúrgicas e por isso o acompanhamento das funções urinárias do animal pode auxiliar na detecção precoce dos cálculos renais. Em casos que a cirurgia é indicada, o uso do cateter em duplo J pode evitar a estenose da luz do ureter, e garantir o sucesso do procedimento cirúrgico, bem como melhorar a recuperação pós-operatória.

Em animais com histórico de cálculos renais, ou que apresentem fatores de predisposição, o monitoramento das funções urinárias é essencial, e pode ser ainda mais efetivo com o uso de dieta específica que auxilie na prevenção de urolitíases.

## **5 CONSIDERAÇÕES FINAIS**

Analisando os dados obtidos durante o período de estágio curricular foi possível observar que na clínica médica o sistema que teve a maior casuística foi o dermatológico, sendo Malasseziose a patologia mais frequente, e em relação a clínica cirúrgica, o sistema mais acometido foi o músculo-esquelético, sendo o TPLO (*Tibial plateau leveling osteotomy*) o procedimento mais realizado.

O período de estágio curricular é fundamental e essencial para os graduandos visto que é nele que conseguimos realmente vivenciar a rotina da medicina veterinária e ter contato com diferentes profissionais das mais distintas áreas, podendo assim aprender de maneira imersiva como um médico veterinário enfrenta os desafios propostos diariamente.

A possibilidade de realizar o estágio acompanhando dois médicos veterinários distintos, e de áreas distintas, permitiu um aumento na diversidade de casos acompanhados, tornando o período do estágio curricular obrigatório mais proveitoso.

## REFERÊNCIAS

- ALMEIDA, S. M. H. **A Relação Entre o Exame Ecográfico e as Alterações na Concentração da Enzima Alanina Aminotransferase e da Fosfatase Alcalina em Animais de Companhia.** Tese de doutorado. Universidade de Lisboa, Portugal. 2019.
- ALVES, C. H. N. **Medicina e Cirurgia de Animais de Companhia.** Tese de Mestrado (Mestrado Integrado em Medicina Veterinária). Universidade do Porto. Portugal. 2022
- ARIZA, P.; QUEIROZ, L.; CASTRO, L. T.; DALL'AGNOL, M.; FIORAVANTI, M. C. Tratamento da urolitíase em cães e gatos: abordagens não cirúrgicas. **Enciclopédia Biosfera**, 13(23). 2016.
- AYADA, C.; TORU, Ü.;KORKUT, Y. The relationship of stress and blood pressure effectors. **Hippokratia**, 19(2), 99. 2015
- BATISTA, F. T. **Técnicas cirúrgicas para desobstrução ureteral em cães e gatos.** Trabalho de Conclusão de Curso (Bacharel em Medicina Veterinária) - Centro Universitário do Planalto Central Aparecido dos Santos, 2019.
- BHULLAR, S. K.; SHAH, A. K.; DHALLA, N. S. Mechanisms for the development of heart failure and improvement of cardiac function by angiotensin-converting enzyme inhibitors. **Scripta Medica**, 53(1), 51-76. 2022
- BITTAR, I. P.; JUNIOR, M. B. D. S.; MOTA, A. C.; BRASIL, R. C. D. O. L.; OLIVEIRA, P.; SOUZA, M.C; NASCIUTTI, P.R.; TORRES, A. C. B. & CARVALHO, R. D. O. A. **Serviço de cardiologia veterinária: casuística do ecodopplercardiograma.** EV – 39. Universidade Federal de Goiás. 2012.
- CAMPS, T.; AMAT, M.; MANTECA, X. A review of medical conditions and behavioral problems in dogs and cats. **Animals**, 9(12), 1133. 2019
- CARDOSO, F. P. **Persistência De Ducto Arterioso Em Canino:** Relato de Caso. 2022.
- CARVALHO, Y.M. Apoio Nutricional ao Tratamento das Urolitíases em Cães. In: JERICÓ, M.M. et al. **Tratado de Medicina Interna de Cães e Gatos.** Rio de Janeiro: Roca, 2015

CAVALLI, A. C.; TAMBARA FILHO, R.; SLONGO, L. E.; CAVALLI, R. C.; ROCHA, L. C. D. A. O emprego do cateter duplo J diminui as complicações na ureterolitotomia retroperitoneoscópica. **Revista do Colégio Brasileiro de Cirurgiões**, 39, 112-118. 2012.

COLOSSIMO, A. P. **Sensibilidade do eletrocardiograma na hipertrofia ventricular de acordo com gênero e massa cardíaca**. Tese (Mestrado). Universidade Federal de São Paulo. São Paulo. 2013

ENGEL, J., R. **The Police Dog: Evolution, History and Service**. [S. l.: s.n.]. 2018.

FEITOSA, G. S.; FEITOSA FILHO, G. S.; CARVALHO, E. N. D. Alterações cardiovasculares da hipertensão arterial: hipertrofia ventricular esquerda, doença arterial coronária e insuficiência cardíaca. **Rev Bras Hipertens**, 9(3), 280-7. 2002.

FRANKEL, R. **War dogs: Tales of canine heroism, history, and love**. St. Martin's Press. 2014.

FURTON, K. G.; MYERS, L. J. The scientific foundation and efficacy of the use of canines as chemical detectors for explosives. **Talanta**, 54(3), 487-500. 2001

GUERRA, M. G. **Urolitíase no trato urinário inferior em cães: revisão de literatura**. Trabalho de conclusão de Curso. Medicina veterinária. Universidade de Santo Amaro. São Paulo. 2018.

LOPES, M. L. S. **Seleção e adestramento de cães policiais**. Trabalho de conclusão de curso (Bacharelado em Zootecnia) Universidade Federal Rural de Pernambuco, Garanhuns, PE. 2019

LULICH, J. P.; OSBORNE, C. A.; BARTGES, J. W.; LEKCHAROENSUK, C. Distúrbios do trato urinário inferior dos caninos. **Tratado de Medicina Interna Veterinária: doenças do cão e do gato**, 2, 5. 2004.

MACPHAIL, C. M. Cirurgia do rim e do ureter. In: Fossum, TW **Cirurgia de pequenos animais**. 5a ed. São Paulo: Elsevier, 735-777. 2018.

MARTINS, R.; GÚZMAN BÉLTRAN, K.; GOMES MONTANO, M.; PAULO DA EXALTACAO PASCON, J. ADAPTAÇÃO VENTRICULAR ESQUERDA AO PASTOREIO EM CÃES. **Anais do Salão Internacional de Ensino, Pesquisa e Extensão**, v. 8, n. 4, 14 fev. 2020.

MIHL, C.; DASSEN, W. R. M.; KUIPERS, H. Cardiac remodelling: concentric versus eccentric hypertrophy in strength and endurance athletes. **Netherlands Heart Journal**, 16(4), 129-133. 2008.

MONTE, I. P.; MANGIAFICO, S.; BUCCHERI, S.; BOTTARI, V. E.; LAVANCO, V.; ARCIDIACONO, A. A.; LEGGIO, S.; DESTE, W.; TAMBURINO, C. Myocardial deformational adaptations to different forms of training: a real-time three-dimensional speckle tracking echocardiographic study. **Heart and vessels**, 30(3), 386-395. 2014

NELSON, R.; COUTO, C. G. **Medicina interna de pequenos animais**. GEEN Guanabara Koogan. Brasil. 2015.

NELSON, R.W.; COUTO, C.G. Urolitíase canina. In: NELSON, R. W.; COUTO, C. G. **Medicina interna de pequenos animais**. 3º ed. Rio de Janeiro: Elsevier, p. 607-616, 2006.

NOTOMI, M. K.; ARAÚJO, E. S.; DA SILVA, L. A. S.; BARROS, S. S. Cães militares: características, habilidades e cuidados com a saúde. **Revista Brasileira de Estudos de Segurança Pública-REBESP**, 13(1), 33-40. 2020.

OSBORNE, C. A.; LULICH, J. P.; KRUGER, J. M.; ULRICH, L. K.; KOEHLER, L. A. Analysis of 451,891 canine uroliths, feline uroliths, and feline urethral plugs from 1981 to 2007: perspectives from the Minnesota Urolith Center. **Veterinary Clinics of North America: Small Animal Practice**, 39(1), 183-197. 2009.

PEREIRA, P. M.; CAMACHO, A. A.; MORAIS, H. A. Tratamento de insuficiência cardíaca com benazepril em cães com cardiomiopatia dilatada e endocardiose. **Arquivo Brasileiro de Medicina Veterinária e Zootecnia**, 57, 141-148. 2005.

PERRI, A. R.; FEUERBORN, T. R.; FRANTZ, L. A.; LARSON, G.; MALHI, R. S.; MELTZER, D. J.; WITT, K. E. Dog domestication and the dual dispersal of people and dogs into the Americas. **Proceedings of the National Academy of Sciences**, 118(6), e2010083118. 2021

REZENDE, A.A.; ALVES, C.L.M.R.; DE SÁ NETO, F.A.; OLIVEIRA, L.C.D.; SANTOS, C.H.S.; SARMENTE, C.A.P.; DE ANDRADE, R.L.F.S; CARDOSO, M.C. Emprego do cateter ureteral duplo J em complicações por cálculos. **Pubvet**, 13, 158. 2019.

- RICK, G. W.; CONRAD, M. L. H.; DE VARGAS, R. M.; MACHADO, R. Z.; LANG, P. C.; SERAFINI, G. M. C.; BONES, V. C. Urolitíase em cães e gatos. **Pubvet**, 11, 646-743. 2017.
- RIEMER, S.; HERITIER, C.; WINDSCHNURER, I.; PRATSCH, L.; ARHANT, C.; AFFENZELLER, N. A review on mitigating fear and aggression in dogs and cats in a veterinary setting. **Animals**, 11(1), 158. 2021
- SAKATA, M. V. A. O emprego do cão farejador no cumprimento de mandados de busca e apreensão pela polícia militar do estado de Mato Grosso. **Homens do Mato-Revista Científica de Pesquisa em Segurança Pública**, 14(1). 2015.
- SAMESINA, N.; AMODEO, C. Hipertrofia ventricular esquerda. **Rev Bras Hipertens**, 8(3), 316-20. 2001.
- SANTOS, P. O. P. R. **Avaliação cardiovascular de cães em treinamentos de busca, resgate e salvamento**. Dissertação de mestrado (Pós-graduação em Ciências Veterinárias) Universidade Federal do Espírito Santo. Alegre, ES. 2017.
- SILVA, M. N. **Hematologia Veterinária**. Belém – Ed. AEDI-UFPA. 2017.
- SYME, H. M. Stones in cats and dogs: What can be learnt from them?. **Arab journal of urology**, 10(3), 230-239. 2012.
- TEBALDI, M.; MACHADO, L. H. A.; LOURENÇO, M. L. G. Pressão arterial em cães: uma revisão. **Veterinária e Zootecnia**, 22(2), 198-208. 2015
- TREVES, A.; BONACIC, C. Humanity's dual response to dogs and wolves. **Trends in ecology & evolution**, 31(7), 489-491. 2016.
- WAKI, M. F.; KOGIKA, M. M. Urolitíase em cães e gatos. Jericó, M. M., Andrade Neto, J. P. D., & Kogika, M. M. **Tratado de medicina interna de cães e gatos**. 2015.



## **ANEXOS**

Nº OS: 101095

Animal: Boris

Proprietário: N.I

Requisitante: Marcelly Paes CRMV-RS 14829

Clínica: Marcelly Paes

Espécie: Canina

Telefone:

Endereço: Rua Antonio Broilo Nro: 1853 Cruzeiro - Caxias do Sul-RS

Data: 25/03/2022

Raça: Pastor Malinois

Sexo: Macho

Idade: 2a 0m 0d

**HEMOGRAMA + PLAQ. + P.P.T. (COMPLETO)**

Material...: Sangue total com EDTA

Vlr Ref. Absoluto

Vlr Ref. Relativo

Metodologia: Contagem por automação e microscopia óptica (Ref. Schalm's, 2010)

Equipamento: BC2800VET Mindray Caxias do Sul

**ERITROGRAMA**

|                  |                              |  |                                   |
|------------------|------------------------------|--|-----------------------------------|
| Eritrócitos..... | 8,09 milhões/mm <sup>3</sup> |  | 5,5 A 8,5 milhões/mm <sup>3</sup> |
| Hemoglobina..... | 18,5 g/dl                    |  | 12,0 A 18,0 g/dl                  |
| Hematócrito..... | 55 %                         |  | 37,0 a 55,0 %                     |
| V.C.M.....       | 67,99 fL                     |  | 60 A 77 fL                        |
| C.H.C.M.....     | 33,64 g/dl                   |  | 30 A 36 g/dl                      |
| R.D.W.....       | 12,70 %                      |  | < 16 %                            |

Observações série vermelha.... Morfologia celular normal.

**LEUCOGRAMA**

|                        |                         |                        |                                 |
|------------------------|-------------------------|------------------------|---------------------------------|
| Leucócitos totais..... | 15.500 /mm <sup>3</sup> |                        | 6.000 a 17.000 /mm <sup>3</sup> |
| Mielócitos.....        | 0,00 %                  | 0 /mm <sup>3</sup>     | 0.0 a 0.0 /mm <sup>3</sup>      |
| Metamielócitos.....    | 0,00 %                  | 0 /mm <sup>3</sup>     | 0.0 a 0.0 /mm <sup>3</sup>      |
| Bastonetes.....        | 0,00 %                  | 0 /mm <sup>3</sup>     | 0.0 a 300.0 /mm <sup>3</sup>    |
| Segmentados.....       | 67,00 %                 | 10385 /mm <sup>3</sup> | 3.000 a 11.500 /mm <sup>3</sup> |
| Eosinófilos.....       | 5,00 %                  | 775 /mm <sup>3</sup>   | 100 a 1.250 /mm <sup>3</sup>    |
| Basófilos.....         | 0,00 %                  | 0 /mm <sup>3</sup>     | 0.0 a 100.0 /mm <sup>3</sup>    |
| Monócitos.....         | 9,00 %                  | 1395 /mm <sup>3</sup>  | 150.0 a 1.350 /mm <sup>3</sup>  |
| Linfócitos.....        | 19,00 %                 | 2945 /mm <sup>3</sup>  | 1.000 a 4.800 /mm <sup>3</sup>  |
| Outras:.....           | 0,00 %                  | 0 /mm <sup>3</sup>     | 0 a 0 /mm <sup>3</sup>          |

Observações série branca..... Morfologia celular normal.

 Contagem plaquetária..... 167 mil/mm<sup>3</sup> 200 a 500 mil/mm<sup>3</sup>

Avaliação plaquetária..... Contagem plaquetária conferida em microscopia.

Proteína plasmática total..... 7,20 g/dl 5,5 A 8,0 g/dl

**NOTA**

A proteína plasmática total com valor obtido dentro dos níveis de referência para a espécie, deve ser avaliada com cautela frente a interferentes analíticos (hemólise, icterícia e lipemia) confrontando com resultados de outros exames laboratoriais e a clínica do paciente. Sugere-se complementar a interpretação das proteínas juntamente com dosagens de albumina e globulinas.

Os resultados referem-se apenas à amostra recebida e analisada nas condições descritas acima.  
 A reprodução deste documento só é permitida com autorização do cliente e do laboratório Mellislab.



Nº OS: 101095

Animal: Boris

Proprietário: N.I

Requisitante: Marcelly Paes CRMV-RS 14829

Clinica: Marcelly Paes

Espécie: Canina

Telefone:

Endereço: Rua Antonio Broilo Nro: 1853 Cruzeiro - Caxias do Sul-RS

Data: 25/03/2022

Raça: Pastor Malinois

Sexo: Macho

Idade: 2a 0m 0d

**HEMOGRAMA + PLAQ. + P.P.T. (COMPLETO)**

Material...: Sangue total com EDTA

Vlr Ref. Absoluto

Vlr Ref. Relativo

Metodologia: Contagem por automação e microscopia óptica (Ref. Schalm's, 2010)

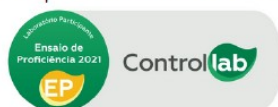
Equipamento: BC2800VET Mindray Caxias do Sul

Assinado eletronicamente por:  
MELISSA BOSSARDI - CRMV-RS 11519

Os resultados referem-se apenas à amostra recebida e analisada nas condições descritas acima.  
A reprodução deste documento só é permitida com autorização do cliente e do laboratório Mellislab.

Unidade Matriz  
Caxias do Sul - RS  
Mariano Mazzochi, 1154 - Cruzeiro  
(54) 3021-6344 / (54) 9.9936-7738

Participante Controllab desde 2016



Laudo online:  
acesse com  
seu código



[www.mellislab.com.br](http://www.mellislab.com.br)  
  /mellislab

Nº OS: 101095

Animal: Boris

Proprietário: N.I

Requisitante: Marcelly Paes CRMV-RS 14829

Clinica: Marcelly Paes

Espécie: Canina

Telefone:

Endereço: Rua Antonio Broilo Nro: 1853 Cruzeiro - Caxias do Sul-RS

Data: 25/03/2022

Raça: Pastor Malinois

Sexo: Macho

Idade: 2a 0m 0d

### ALT - Alanina aminotransferase

Material...: Soro  
Metodologia: Cinético  
Equipamento: Wiener CM 200 - Caxias do Sul

Valores de Referência

Resultado..... 83,00 UI/L

7,0 a 80 UI/L

### AST - Aspartato aminotransferase

Material...: Soro  
Metodologia: Cinético  
Equipamento: Wiener CM 200 - Caxias do Sul

Valores de Referência

Resultado..... 29,00 UI/L

10,0 a 80,0 UI/L

### CREATINAFOSFOQUINASE - CPK

Material...: Soro  
Metodologia: Cinético UV  
Equipamento: Wiener CM 200 - Caxias do Sul

Valores de Referência

Resultado..... 139,00 UI/L

50 a 360 UI/L

### CREATININA

Material...: Soro  
Metodologia: Cinético  
Equipamento: Wiener CM 200 - Caxias do Sul

Valores de Referência

Resultado..... 1,20 mg/dL

0,5 a 1,4 mg/dl

### URÉIA

Material...: Soro  
Metodologia: Colorimétrico enzimático  
Equipamento: Wiener CM 200 - Caxias do Sul

Valores de Referência

Resultado..... 33,00 mg/dL

10,0 a 60,0 mg/dl

Assinado eletronicamente por:  
MELISSA BOSSARDI - CRMV-RS 11519

Os resultados referem-se apenas à amostra recebida e analisada nas condições descritas acima.  
A reprodução deste documento só é permitida com autorização do cliente e do laboratório Mellislab.



Nº OS: 101986

Animal: Boris

Proprietário: Ana - Brigada

Requisitante: Marcelly Paes CRMV-RS 14829

Clinica: Marcelly Paes

Espécie: Canina

Telefone:

Endereço: Rua Antonio Broilo Nro: 1853 Cruzeiro - Caxias do Sul-RS

Data: 06/04/2022

Raça: Pastor Belga Malinois

Sexo: Macho

Idade: 2a 0m 0d

### HEMOGRAMA + PLAQ. + P.P.T. (COMPLETO)

Material...: Sangue total com EDTA

Vlr Ref. Absoluto

Vlr Ref. Relativo

Metodologia: Contagem por automação e microscopia óptica (Ref. Schalm's, 2010)

Equipamento: BC2800VET Mindray Caxias do Sul

#### ERITROGRAMA

|                  |                              |                                   |
|------------------|------------------------------|-----------------------------------|
| Eritrócitos..... | 7,98 milhões/mm <sup>3</sup> | 5,5 A 8,5 milhões/mm <sup>3</sup> |
| Hemoglobina..... | 17,1 g/dl                    | 12,0 A 18,0 g/dl                  |
| Hematócrito..... | 50 %                         | 37,0 a 55,0 %                     |
| V.C.M.....       | 62,66 fL                     | 60 A 77 fL                        |
| C.H.C.M.....     | 34,2 g/dl                    | 30 A 36 g/dl                      |
| R.D.W.....       | 13,40 %                      | < 16 %                            |

Observações série vermelha.... Morfologia celular normal.

#### LEUCOGRAMA

|                        |                               |                                 |
|------------------------|-------------------------------|---------------------------------|
| Leucócitos totais..... | 12.300 /mm <sup>3</sup>       | 6.000 a 17.000 /mm <sup>3</sup> |
| Mielócitos.....        | 0,00 % 0 /mm <sup>3</sup>     | 0.0 a 0.0 /mm <sup>3</sup>      |
| Metamielócitos.....    | 0,00 % 0 mm <sup>3</sup>      | 0.0 a 0.0 /mm <sup>3</sup>      |
| Bastonetes.....        | 0,00 % 0 /mm <sup>3</sup>     | 0.0 a 300.0 /mm <sup>3</sup>    |
| Segmentados.....       | 64,00 % 7872 /mm <sup>3</sup> | 3.000 a 11.500 /mm <sup>3</sup> |
| Eosinófilos.....       | 5,00 % 615 /mm <sup>3</sup>   | 100 a 1.250 /mm <sup>3</sup>    |
| Basófilos.....         | 0,00 % 0 /mm <sup>3</sup>     | 0.0 a 100.0 /mm <sup>3</sup>    |
| Monócitos.....         | 6,00 % 738 /mm <sup>3</sup>   | 150.0 a 1.350 /mm <sup>3</sup>  |
| Linfócitos.....        | 25,00 % 3075 /mm <sup>3</sup> | 1.000 a 4.800 /mm <sup>3</sup>  |
| Outras:.....           | 0,00 % 0 /mm <sup>3</sup>     | 0 a 0 /mm <sup>3</sup>          |

Observações série branca..... Morfologia celular normal.

Contagem plaquetária..... 246 mil/mm<sup>3</sup> 200 a 500 mil/mm<sup>3</sup>

Proteína plasmática total..... 6,60 g/dl 5,5 A 8,0 g/dl

#### NOTA

A proteína plasmática total com valor obtido dentro dos níveis de referência para a espécie, deve ser avaliada com cautela frente a interferentes analíticos (hemólise, icterícia e lipemia) confrontando com resultados de outros exames laboratoriais e a clínica do paciente. Sugere-se complementar a interpretação das proteínas juntamente com dosagens de albumina e globulinas.

Assinado eletronicamente por:  
MELISSA BOSSARDI - CRMV-RS 11519

Os resultados referem-se apenas à amostra recebida e analisada nas condições descritas acima.  
A reprodução deste documento só é permitida com autorização do cliente e do laboratório Mellislab.



Nº OS: 101986

Animal: Boris

Proprietário: Ana - Brigada

Requisitante: Marcelly Paes CRMV-RS 14829

Clinica: Marcelly Paes

Espécie: Canina

Telefone:

Endereço: Rua Antonio Broilo Nro: 1853 Cruzeiro - Caxias do Sul-RS

Data: 06/04/2022

Raça: Pastor Belga Malinois

Sexo: Macho

Idade: 2a 0m 0d

### ALT - Alanina aminotransferase

Material...: Soro

Metodologia: Cinético

Equipamento: Wiener CM 200 - Caxias do Sul

Valores de Referência

Resultado..... 103,00 UI/L

7,0 a 80 UI/L

### AST - Aspartato aminotransferase

Material...: Soro

Metodologia: Cinético

Equipamento: Wiener CM 200 - Caxias do Sul

Valores de Referência

Resultado..... 21,00 UI/L

10,0 a 80,0 UI/L

### CREATININA

Material...: Soro

Metodologia: Cinético

Equipamento: Wiener CM 200 - Caxias do Sul

Valores de Referência

Resultado..... 1,37 mg/dL

0,5 a 1,4 mg/dl

### FÓSFORO

Material...: Soro

Metodologia: Colorimétrico

Equipamento: Wiener CM 200 - Caxias do Sul

Valores de Referência

Resultado..... 4,20 mg/dL

2,5 a 5,5 mg/dl

### URÉIA

Material...: Soro

Metodologia: Colorimétrico enzimático

Equipamento: Wiener CM 200 - Caxias do Sul

Valores de Referência

Resultado..... 42,00 mg/dL

10,0 a 60,0 mg/dl

Assinado eletronicamente por:  
MELISSA BOSSARDI - CRMV-RS 11519

Os resultados referem-se apenas à amostra recebida e analisada nas condições descritas acima.  
A reprodução deste documento só é permitida com autorização do cliente e do laboratório Mellislab.

