

**UNIVERSIDADE DE CAXIAS DO SUL
ÁREA DO CONHECIMENTO DE CIÊNCIAS DA VIDA
CURSO DE MEDICINA VETERINÁRIA**

BIANCA SCHNEIDER

**RELATÓRIO DE ESTÁGIO CURRICULAR OBRIGATÓRIO: ÁREA DE CLÍNICA
MÉDICA DE PEQUENOS ANIMAIS**

**CAXIAS DO SUL
2018**

BIANCA SCHNEIDER

**RELATÓRIO DE ESTÁGIO CURRICULAR OBRIGATÓRIO: ÁREA DE CLÍNICA
MÉDICA DE PEQUENOS ANIMAIS**

Relatório de Estágio Curricular Obrigatório
como exigência para conclusão de curso em
Medicina Veterinária pela Universidade de
Caxias do Sul, área de contratação clínica de
pequenos animais.

Orientadora Prof^a Msc. Fernanda de Souza.
Supervisora M.V. Paula Venter Côrrea.

CAXIAS DO SUL

2018

BIANCA SCHNEIDER

**RELATÓRIO DE ESTÁGIO CURRICULAR OBRIGATÓRIO: ÁREA DE CLÍNICA
MÉDICA DE PEQUENOS ANIMAIS**

Relatório de Estágio Curricular Obrigatório
como exigência para conclusão de curso em
Medicina Veterinária pela Universidade de
Caxias do Sul, área de contratação clínica de
pequenos animais.

Aprovada em 30/11/2018.

Banca Examinadora

Prof. Msc. Fernanda de Souza – orientadora
Universidade de Caxias do Sul – UCS

Prof. Dra. Antonella Souza Mattei
Universidade de Caxias do Sul – UCS

Prof. Dr. Leandro do Monte Ribas
Universidade de Caxias do Sul – UCS

Dedico esse trabalho à minha família: Rogério Schneider, Delci Schneider e Luiza Schneider, e a todos os professores do curso de Medicina Veterinária, que me acompanharam e me ajudaram nesta jornada e que me deram forças para não desistir dos meus sonhos.

AGRADECIMENTOS

Agradeço primeiramente a Deus que é a base de minhas escolhas e conquistas.

Aos meus pais Rogerio e Delci Schneider, que sempre acreditaram no meu potencial, me incentivando e dando suporte as minhas escolhas para que o sonho de criança um dia se tornasse realidade. Assim como minha irmã Luiza Schneider mesmo sendo mais nova sabia exatamente o que dizer na hora do desespero. Ao meu companheiro Émerson Caíque Laux, que me acompanhou em toda a trajetória, e mesmo nos momentos de crise não me deixava sozinha, me incentivava a não desistir e me dava todo o apoio.

Aos meus filhos de quatro patas, que é por eles que sigo em frente para poder futuramente proporcionar o bem aos que precisarem. Ao Fred, Leão, Kathie Maria, Você e Mel que me inspiram e com certeza tornaram o período acadêmico melhor. Assim como pelos que partiram Pince e Brutus, mesmo quando pensei em desistir de tudo, por eles eu sabia que tinha que continuar.

Aos meus amigos que trilharam essa jornada ao meu lado e que entendiam quando os finais de semana não poderiam ser fora de casa. Aqueles que sempre me incentivavam e quando pensava em desistir não deixavam.

Ao Médico Veterinário Álvaro Abreu que desde o primeiro semestre me aceitou como estagiária e dedicou seu tempo para meu aprendizado assim como a equipe dele do Hospital Veterinário. Ao Hospital Cão Noia e Cia do Médico Veterinário João Carlos Pereira que cedeu o espaço para o estágio curricular e juntamente com seu corpo de veterinários me passou vários ensinamentos, assim como minha supervisora de estágio a Médica Veterinária Paula Venter.

A professora Fernanda de Souza minha orientadora que me ajudou desde o começo, me mostrando o caminho e tornando mais agradável a minha jornada. Passando todo o conhecimento e tempo dedicado para que o sonho se concretizasse.

Aos professores do curso de Medicina Veterinária que passaram todo seu conhecimento para que esse trabalho pudesse ser realizado, e para que eu pudesse evoluir não só como futura médica veterinária, mas como pessoa também.

Muito obrigada a todos.

”Agradeço todas as dificuldades que enfrentei; não fosse por elas, eu não teria saído do lugar. As facilidades nos impedem de caminhar. Mesmo as críticas nos auxiliam muito.”

Chico Xavier

RESUMO

O presente relatório tem por objetivo apresentar as atividades realizadas no Estágio Curricular Obrigatório em Medicina Veterinária com ênfase em Clínica médica de pequenos animais realizado no período de 20 de agosto de 2018 a 02 de novembro de 2018 com carga horária de 420 horas no Hospital Veterinário Cão Nóia e Cia, localizado na Avenida Vereador Adão Rodrigues de Oliveira, número 244, bairro Ideal, na cidade de Novo Hamburgo – RS. Durante esse período de estágio foram acompanhados 84 casos na área de clínica médica, sendo destes 77,38% caninos e 22,62% em felinos. No relatório está descrito o local do estágio, sua infraestrutura, funcionários, fluxograma do hospital. Dentre os procedimentos ambulatoriais realizados a coleta de sangue teve maior casuística 21,53% e entre os exames complementares o ultrassom teve maior incidência com 6,15% com relação aos diagnósticos clínicos acompanhados o digestório teve maior casuística com 28,56% dos casos. Nesse relatório está descrito dois casos clínicos acompanhados no estágio. O primeiro é um filhote canino buldogue francês que desenvolveu papilomatose oral e ocular. Já no segundo caso, se trata de um felino de 10 anos de idade, com convulsão focal secundário ao melanoma difuso de íris.

Palavras-chave: Papiloma canino, papilomatose; convulsão felina, melanoma difuso de íris.

LISTA DE FIGURAS

- Figura 1 – Recepção do Hospital Veterinário Cão Nóia e Cia, Novo Hamburgo, RS 12
- Figura 2 – Consultórios do Hospital Veterinário Cão Nóia e Cia, Novo Hamburgo, RS. 13
- Figura 3 – Sala de internação para cães (A) e gatos, sala de infectocontagiosa (B) e sala de recuperação no pós-operatório (C) do Hospital Veterinário Cão Nóia e Cia, Novo Hamburgo, RS. 13
- Figura 4 - Sala de fisioterapia (A) e laboratório de análises clínicas (B) do Hospital Veterinário Cão Nóia e Cia, Novo Hamburgo, RS..... 14
- Figura 5 - Sala preparatória para cirurgia (A), bloco cirúrgico I (B), bloco cirúrgico II com incubadora neonatal (C) do Hospital Veterinário Cão Nóia e Cia, Novo Hamburgo, RS. 14
- Figura 6 – Fotografica de um canino, fêmea, da raça Bulgogue francês, de 5 meses de idade, atendida no Hospital Veterinário Cão Nóia e Cia, Novo Hamburgo, RS, evidenciando nódulos de papiloma na parte externa (seta A) e interna (seta B) na cavidade oral. 21
- Figura 7 - Fotografica de um canino, fêmea, da raça Bulgogue francês, de 5 meses de idade, atendida no Hospital Veterinário Cão Nóia e Cia, Novo Hamburgo, RS, evidenciando nódulos de papiloma na pálpebra inferior direita, próximo ao ângulo lateral do olho. 21
- Figura 8 – Fotografia evidenciando as manchas escurecidas (setas) encontradas no olho direito de um felino atendida no do Hospital Veterinário Cão Nóia e Cia, Novo Hamburgo, RS, sugestivos de melanoma difuso de íris. 29

LISTA DE TABELAS

- Tabela 1 – Procedimentos ambulatoriais desenvolvidos e/ou acompanhados durante Estágio Curricular Obrigatório em Medicina Veterinária, na Área de Clínica de pequenos animais no período de 20 de agosto a 02 de novembro de 2018 no Hospital Veterinário Cão Nóia e Cia, em Novo Hamburgo, RS..... 16
- Tabela 2 – Exames complementares prescritos durante Estágio Curricular Obrigatório em Medicina Veterinária, na Área de Clínica de pequenos animais no período de 20 de agosto a 02 de novembro de 2018 no Hospital Veterinário Cão Nóia e Cia, em Novo Hamburgo, RS. 17
- Tabela 3 – Diagnósticos clínicos durante Estágio Curricular Obrigatório em Medicina Veterinária, na Área de Clínica de pequenos animais no período de 20 de agosto a 02 de novembro de 2018 no Hospital Veterinário Cão Nóia e Cia, em Novo Hamburgo, RS..... 17

LISTA DE ABREVIATURAS

ALT	Alanina Aminotransferase
AVC	Acidente Vascular Cerebral
Dr	Doutor (a)
FELV	Vírus da Leucemia Felina
FIV	Vírus da Imunodeficiência Felina
LCE	Líquor Cranio Encefálico
Msc	Mestre
M.V	Médica Veterinária
PIF	Peritonite Infecciosa Felina
PROF^o	Professora
UCS	Universidade de Caxias do Sul
VLD	Ventrículo Lateral Direito
VLE	Ventrículo Lateral Esquerdo

SUMÁRIO

1. INTRODUÇÃO.....	11
2. DESCRIÇÃO DO LOCAL DO ESTÁGIO	12
3. ATIVIDADES DESENVOLVIDAS E/OU ACOMPANHADAS	16
4. PAPILOMATOSE CANINA	19
4.1 REVISÃO BIBLIOGRÁFICA.....	19
4.2 RELATO DO CASO	21
4.3 DISCUSSÃO.....	23
5. CONVULSÃO FOCAL SECUNDÁRIA AO MELANOMA DIFUSO DE ÍRIS EM UM FELINO	25
5.1 REVISÃO BIBLIOGRÁFICA.....	25
5.2 RELATO DO CASO	29
5.3 DISCUSSÃO	32
6. CONCLUSÃO.....	34
REFERÊNCIAS BIBLIOGRÁFICAS	35

1. INTRODUÇÃO

Atualmente a população mundial de cães e gatos vem aumentando. Esse crescimento é devido à humanização dos pets que são considerados membros da família. Com isso também aumenta a busca por médicos veterinários qualificados para garantir a qualidade de vida e longevidade do seu companheiro.

O estágio curricular obrigatório foi realizado no Hospital Veterinário Cão Nóia e Cia, no período de 20 de agosto até 02 de novembro de 2018, o que totalizou 420 horas de estágio. O Hospital Cão Nóia e Cia foi escolhido por ser um Hospital referência na região do Vale dos Sinos e por ter em sua infraestrutura médicos veterinários especializados em diversas áreas para melhor atender ao paciente.

O local oferece plantão 24 horas para atendimentos, cirurgias, exames e atende um número alto de pacientes por mês o que traz maior aprendizado no tempo de estágio, assim como por se tratar de um hospital também recebe emergências e casos mais graves. Isso proporciona ao estagiário uma boa margem de aprendizado de casos comuns e incomuns que podem encontrar fora da vida acadêmica e aprender a lidar com esses fatores depois de formados da melhor forma possível.

Foram atendidos 84 animais, entre eles 65 cães e 19 gatos. Este trabalho descreve as atividades realizadas e/ou acompanhadas no período de estágio por meio de tabelas. Dentre os casos acompanhados foram escolhidos dois para relato: um de papilomatose em um buldogue francês, e um de convulsão focal em um felino com suspeita de neoplasia cerebral devido a um melanoma difuso de íris.

2. DESCRIÇÃO DO LOCAL DO ESTÁGIO

O Hospital Veterinário Cão Nóia e Cia estava localizado na Avenida Vereador Adão Rodrigues de Oliveira, número 244, Bairro Ideal, na cidade de Novo Hamburgo – RS. Ele recebia em torno de 1500 pacientes ao mês para consultas, cirurgias, retornos, exames de rotina e emergências. O atendimento era 24 horas diárias por sete dias da semana. Caso necessite, o animal era encaminhado para o especialista com horário marcado.

O corpo de funcionários era composto de dezessete veterinários, entre eles os especialistas fixos e os clínicos gerais, uma biomédica, oito estagiárias extracurriculares, dois auxiliares de veterinária, três recepcionistas, dois auxiliares de limpeza, uma pessoa responsável pela esterilização, uma esteticista e uma estagiária curricular. Os médicos veterinários clínicos gerais também faziam revezamento nos plantões.

O Hospital prestava serviço de exames laboratoriais, raios-X digital, ecografia, internação, cirurgias, consultas, farmácia veterinária e estética. Além disso, oferecia serviços de especialidades em anestesia, cardiologia, nefrologia e urologia, oftalmologia, ortopedia, dermatologia, neurologia, ecografia, radiologista, odontologia, endocrinologia, fisioterapia e acupuntura, medicina felina e gastroenterologia.

Em relação à infraestrutura, no primeiro andar havia uma recepção (figura 1), três consultórios para consultas e imunização (figura 2), onde um dos consultórios acompanhava o equipamento de ultrassom e também servia como triagem de emergências.

Figura 1 – Recepção do Hospital Veterinário Cão Nóia e Cia, Novo Hamburgo, RS



Fonte: Schneider (2018).

Figura 2 – Consultórios do Hospital Veterinário Cão Nóia e Cia, Novo Hamburgo, RS.



Fonte: Schneider (2018).

No primeiro andar ainda continha a ala de internação (figura 3A), a ala de doenças infectocontagiosas (figura 3B) e a ala de recuperação pós-operatória (figura 3C). Todas estas salas apresentavam bomba de infusão. No primeiro andar ainda havia sala da farmácia/almojarifado, banho e tosa, Pet Shop, cozinha dos funcionários, cozinha dos animais, sala do raio- X digital, sala da central de resíduos e lavanderia.

Figura 3 – Sala de internação para cães (A) e gatos, sala de infectocontagiosa (B) e sala de recuperação no pós-operatório (C) do Hospital Veterinário Cão Nóia e Cia, Novo Hamburgo, RS.



Fonte: Schneider (2018).

No segundo andar havia a sala de fisioterapia, sala de análises clínicas (figura 4), sala de esterilização, quarto do plantonista e sala de preparação para cirurgias e dois blocos cirúrgicos com aparelho de anestesia inalatória (figura 5). Um dos blocos era mais utilizado para cirurgias odontológicas e o outro, que possuía uma incubadora, para demais cirurgias.

Figura 4 - Sala de fisioterapia (A) e laboratório de análises clínicas (B) do Hospital Veterinário Cão Nóia e Cia, Novo Hamburgo, RS.



Fonte: Schneider (2018).

Figura 5 - Sala preparatória para cirurgia (A), bloco cirúrgico I (B), bloco cirúrgico II com incubadora neonatal (C) do Hospital Veterinário Cão Nóia e Cia, Novo Hamburgo, RS.



Fonte: Schneider (2018).

Quando o paciente chegava ao Hospital Veterinário Cão Nóia e Cia, primeiramente era recebido pela secretária. Caso fosse primeira consulta, o animal recebia uma ficha de cadastro e passava por um clínico geral. No consultório era feito cadastro eletrônico de todos os pacientes, assim como todos os retornos eram acrescentados nessa ficha computadorizada.

Nas consultas eram prescritas uma receita médica e a solicitação de exames complementares ou encaminhamento para um especialista, conforme o necessário. Caso o animal necessitava ficar internado, ele seguia para a ala da internação e posteriormente medicado.

Em casos de emergência, o animal era encaminhado para o consultório de triagem de emergências onde era estabilizado e medicado e então, era encaminhado para a internação.

3. ATIVIDADES DESENVOLVIDAS E/OU ACOMPANHADAS

Durante o estágio curricular obrigatório no Hospital Veterinário Cão Nóia e Cia, foram realizados e/ou acompanhadas diversas atividades na área de Clínica médica de pequenos animais.

Na tabela 1 estão relacionados os procedimentos ambulatoriais desenvolvidos e/ou acompanhados durante o estágio. Desses procedimentos, a coleta de sangue e teve a maior casuística com 21,53% dos casos em cães e 6,15 % em gatos.

Tabela 1 – Procedimentos ambulatoriais desenvolvidos e/ou acompanhados durante Estágio Curricular Obrigatório em Medicina Veterinária, na Área de Clínica de pequenos animais no período de 20 de agosto a 02 de novembro de 2018 no Hospital Veterinário Cão Nóia e Cia, em Novo Hamburgo, RS.

Procedimentos Ambulatoriais	Caninos	%	Felinos	%	Total	%
Abdominocentese	3	1,15	-	-	3	1,15
Aferição de Pressão Ocular	3	1,15	1	0,40	4	1,55
Assistência a animais internados	18	6,92	5	1,92	23	9,99
Cistocentese	14	5,40	11	4,23	25	9,63
Coleta de sangue	56	21,53	16	6,15	72	27,68
Desverminações	1	0,40	3	1,15	4	1,55
Entubação	3	1,15	1	0,40	4	1,55
Eutanásia	7	2,70	-	-	7	2,70
Hemogasometria	3	1,15	1	0,40	4	1,55
Limpeza do conduto auditivo	1	0,40	-	-	1	0,40
Oxigenioterapia	3	1,15	-	-	3	1,15
Remoção de pontos de sutura de pele	5	1,92	2	0,77	7	2,69
Retirada de Dreno	3	1,15	-	-	3	1,15
Sondagem Nasoesofágica	2	0,77	-	-	2	0,77
Sondagem Retal	1	0,40	1	0,40	2	0,80
Sondagem Uretral	5	1,92	2	0,77	7	2,69
Transfusão de Sangue	4	1,54	-	-	4	1,54
Toracocentese	1	0,40	-	-	1	0,40
Vacinação	18	6,92	2	0,77	20	7,69
Venopunção	51	19,62	11	4,23	64	23,85
TOTAL	202	78,00	56	22,00	260	100

Fonte: Schneider (2018).

Na tabela 2 estão relacionados os exames complementares desenvolvidos e/ou acompanhados no mesmo período. Exame de ultrassom obteve a maior casuística com 41,40% dos casos em cães e 8,60% em gatos.

Tabela 2 – Exames complementares prescritos durante Estágio Curricular Obrigatório em Medicina Veterinária, na Área de Clínica de pequenos animais no período de 20 de agosto a 02 de novembro de 2018 no Hospital Veterinário Cão Nóia e Cia, em Novo Hamburgo, RS.

Exames Complementares	Caninos	%	Felinos	%	Total	%
Biópsia cutânea	1	0,78	-	-	1	0,78
Citologia Aspirativa por Agulha Fina	3	2,34	-	-	3	2,34
Cultura Nasal Bacteriana/Antibiograma	1	0,78	-	-	1	0,78
Ecodoppler	22	17,19	2	1,56	24	18,75
Eletrocardiograma	1	0,78	-	-	1	0,78
Exame radiográfico	30	23,44	1	0,78	31	24,22
Teste Giárdia	-	-	1	0,78	1	0,78
Teste FIV/FelV*	-	-	2	1,56	2	1,56
Ultrassonografia	53	41,40	11	8,60	64	50,0
TOTAL	111	86,71	17	13,29	128	100

*FIV: Vírus da Imunodeficiência Felina; FeLV: Vírus da Leucemia Felina
Fonte: Schneider (2018).

Na tabela 3 estão relacionados os diagnósticos clínicos encontrados nos casos acompanhados durante período de estágio. Como demonstrado pela tabela 3, o maior índice em felinos esteve nos casos sem diagnóstico conclusivo, pois alguns pacientes não retornaram mais após medicações, alguns animais vieram a óbito antes da conclusão do caso, os tutores se recusaram a realização de exames complementares, ou foram encaminhados a outros especialistas. No entanto, a maior casuística em cães foi relacionada com o sistema oftalmológico, com 10,34 % dos casos e segunda maior casuística com 21,05 % em gatos.

Tabela 3 – Diagnósticos clínicos durante Estágio Curricular Obrigatório em Medicina Veterinária, na Área de Clínica de pequenos animais no período de 20 de agosto a 02 de novembro de 2018 no Hospital Veterinário Cão Nóia e Cia, em Novo Hamburgo, RS.

(continua)

Diagnósticos Clínicos	Caninos	%	Felinos	%	Total	%
Sistema Reprodutor						
Piometra Aberta	1	1,53	1	5,26	2	2,38
Sistema Oftalmológico						
Ceratoconjuntivite Seca	1	1,53	-	-	1	1,19
Conjuntivite por Clamídia	-	-	1	5,26	1	1,19
Corpo Estranho em Córnea	1	1,53	-	-	1	1,19
Glaucoma	1	1,53	-	-	1	1,19

							(conclusão)
Melanoma difuso de íris	-	-	1	5,26	1	1,19	
Sequestro Corneano	-	-	4	21,05	4	4,76	
Protrusão de Terceira Pálpebra	1	1,53	-	-	1	1,19	
Úlcera de Córnea	8	12,30	-	-	8	9,52	
Uveíte	-	-	1	5,26	1	1,19	
Sistema musculoesquelético							
Fratura Tibulo-Fibular	1	1,53	-	-	1	1,19	
Fratura de Mandíbula	1	1,53	-	-	1	1,19	
Hérnia Diafragmática	2	3,07	-	-	2	2,38	
Poliartrite	1	1,53	-	-	1	1,19	
Sistema digestório							
Cirrose	1	1,53	-	-	1	1,19	
Gastroenterite*	6	9,23	3	15,78	9	10,71	
Inflamação de Glândula Perianal	3	4,61	-	-	3	3,57	
Neoplasia Hepática*	4	6,15	-	-	4	4,76	
Torção Vólculo Gástrica	1	1,53	-	-	1	1,19	
Sistema cardiovascular							
Cardiomiopatia*	2	3,07	-	-	2	2,38	
Linfoma mandibular	2	3,07	-	-	2	2,38	
Hemoparasita*	1	1,53	-	-	1	1,19	
Tumor Cardíaco	1	1,53	-	-	1	1,19	
Sistema nervoso							
Convulsão Focal			1	5,26	1	1,19	
Convulsão Generalizada	2	3,07	-	-	2	2,38	
Síndrome Vestibular	2	3,07	-	-	2	2,38	
Sistema tegumentar							
Dermatopatia atópica	3	4,61	-	-	3	3,57	
Eczema Úmido	1	1,53	-	-	1	1,19	
Lipoma cutâneo	1	1,53	-	-	1	1,19	
Otite/Sarna Otodécica	1	1,53	-	-	1	1,19	
Papilomatose oral e ocular	1	1,53	-	-	1	1,19	
Reação inflamatória a fio de Sutura	2	3,07	-	-	2	2,38	
Trauma perfurante/lacerante	2	3,07	1	5,26	3	3,57	
Sistema Renal							
Insuficiência Renal Aguda	1	1,53	-	-	1	1,19	
Doenças Infecto-contagiosas							
Cinomose*	2	3,07	-	-	2	2,38	
Peritonite Infecciosa Felina*	-	-	1	5,26	1	1,19	
Parvovirose	4	6,15	-	-	4	4,76	
Leptospirose	1	1,53	-	-	1	1,19	
Sem Diagnóstico Definitivo	3	4,61	6	31,57	9	10,71	
Total	65	100	19	100	84	100	

*Diagnóstico Presuntivo

Fonte: Schneider (2018).

4. PAPILOMATOSE CANINA

4.1 REVISÃO BIBLIOGRÁFICA

A papilomatose canina é causada pelo Papiloma vírus, afetando locais como região ocular, cavidade oral, esôfago, laringe, faringe, mucosas cutâneas e genitais pela alta taxa de irrigação do local. Em cães, a cavidade oral e a região ocular são mais acometidas. É caracterizado por nódulos benignos, sem predileção por sexo, raça ou sazonalidade, que geralmente aparecem até os primeiros cinco meses de vida, ou em animais imunocomprometidos (FINKLER, REZENDE, OLIVEIRA, 2016; MEGID et al., 2001; MONTEIRO, COELHO, 2008; DIAS et al., 2013; LANGE, et al., 2013).

O agente da papilomatose é espécie-específico, possui cadeia dupla e genoma circular, envolvido por uma cápsula, o que o torna mais resistente aos diferentes climas (BOLFER, 2011; VIEIRA, POGGIANI, 2012; DIAS et al., 2013).

A transmissão para outros animais ocorre por contato direto ou indireto, geralmente por secreções ou sangue provenientes dos papilomas. A replicação ocorre em células basais germinativas, causando hiperqueratose, acantomatose e hiperproliferação de células tumorais benignas. A incidência desse vírus é alta em clínicas e hospitais em todo o estado, tendo resistência no meio ambiente e transmitida por secreções de contato direto, como fômites, camas e outros, sendo que sua incubação tem variação de até seis meses (FINKLER, REZENDE, OLIVEIRA, 2016; FERNANDES et al., 2009; BOLFER, 2011; DIAS et al., 2013).

As lesões da papilomatose podem ser únicas ou múltiplas. Inicialmente, aparece aspecto liso e aderido, geralmente possui coloração branca acinzentada, com rápida evolução, tornando-se de aparência rugosa, com vários tamanhos. Os nódulos podem cair facilmente, ocasionando sangramentos e levando a problemas secundários (BOLFER, 2011; FERNANDES et al., 2009; DIAS et al., 2013).

Os sinais clínicos são inespecíficos, pois dependem da gravidade de cada situação, mas incluem sialórea, halitose, má oclusão dentária e infecção bacterianas secundárias (BOLFER, 2011; SANTOS et al., 2011; DIAS et al., 2013).

O diagnóstico geralmente é clínico, associado ao histórico clínico e idade do animal, com a observação do aspecto macroscópico das lesões. Pode-se fazer o histopatológico ou até mesmo o uso de reação em cadeia de polimerase. No exame histopatológico encontra-se hiperqueratose, grandes grânulos de ceratoialina e coliócitos, podendo conter corpúsculo de

inclusão intranucleares basofílicos, (MEDLEAU, 2003; SANTOS et al. 2011; DIAS et al., 2013; LANGE et al., 2013).

O diagnóstico diferencial inclui todos os tumores de cavidade oral como carcinoma de células escamosas e tumor venéreo transmissível. Caso esteja em outra parte do corpo, eliminar dermatofitose e picada por ectoparasitas (FERNANDES et al., 2009; BOLFER, 2011; DIAS et al., 2013).

Por se tratar de uma doença auto limitante, geralmente não se realizam tratamentos. Aguarda-se por um período de 4 a 8 semanas para ressecção dos papilomas. Porém em casos mais graves, quando os papilomas são mais crônicos ou o paciente não possui uma boa resposta imunológica, utiliza-se de diferentes terapias (FINKLER, REZENDE, OLIVEIRA, 2016; MEGID et al., 2001; DIAS et al., 2013; SUHETT et al., 2016).

Em casos onde os nódulos prejudicam a alimentação ou o bem-estar do animal são realizados tratamentos paliativos com uso de antivirais, ressecção cirúrgica, auto vacinas ou drogas imunomoduladoras. Também são feitos tratamentos paliativos, quando se trata de questões estéticas (FINKLER, REZENDE, OLIVEIRA, 2016; MEGID et al., 2001; DIAS et al., 2013).

Quando o animal sofre a infecção uma vez, ele se torna resistente a recidivas. No entanto, ela pode ocorrer se o animal for imunocomprometido (FINKLER, REZENDE, OLIVEIRA, 2016; FERNANDES et al., 2009).

Caso o papiloma seja agressivo e crônico e que não tenha ressecção com drogas convencionais, faz-se o uso de medicamentos homeopáticos, como por exemplo, o *Thuya 30 CH* na dose de 0,5 ml por animal por 15 dias e após *Nitric Acid 30 CH* na mesma dosagem por três dias consecutivos (FINKLER, REZENDE, OLIVEIRA, 2016; DIAS et al., 2013).

Outra alternativa de tratamento é a auto-hemoterapia. Esta consiste na retirada de 20 mililitros de sangue venoso e aplicado imediatamente por via intramuscular na tentativa de estimulação da resposta imunológica por fagocitose (SANTOS et al., 2011; DIAS et al., 2013).

Já a vacina autógena é proveniente dos próprios papilomas retirados do animal (em média cinco gramas), que são triturados e colocados em formação formalina de 0,04%, após é colocado em estufa por 24 horas. Então, é feito a aplicação por via subcutânea com intervalo de cinco dias, sendo em média seis aplicações. Essa vacina faz estimulação da imunidade celular e humoral, podendo apresentar reações após aplicação (FERNANDES et al., 2009; DIAS et al., 2013).

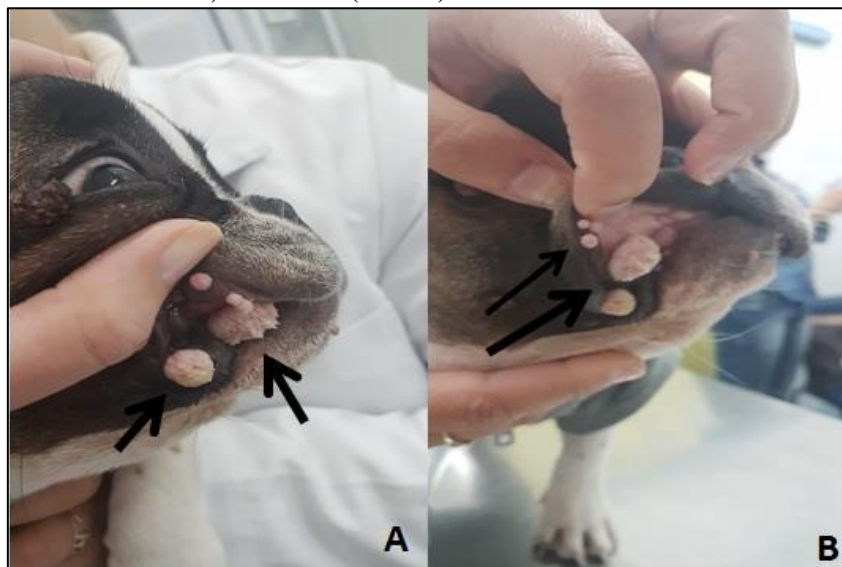
O prognóstico é favorável, em casos que seja removida a causa base do aparecimento dos papilomas (BOLFER, 2011; DIAS et al., 2013).

4.2 RELATO DO CASO

Chegou para atendimento veterinário um canino, fêmea, da raça Buldogue Francês, de cinco meses de idade. A tutora relatou a presença de nódulos na boca e no olho do animal há 2 ou 3 semanas. A tutora relatou que ligou para o canil onde comprou a filhote e o local pediu para ela passar “VERUCLIN®” (clorobutanol), sendo que ela não observou melhora nas lesões após a aplicação do medicamento e que surgiram alguns nódulos novos na cavidade oral. Além disso, a medicação provocou intoxicação no animal, sendo este já tratado.

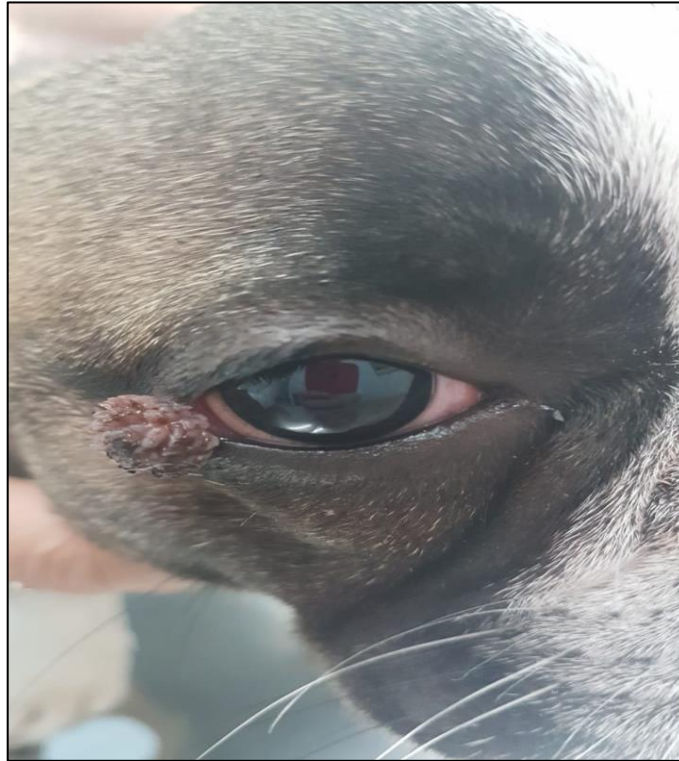
Ao exame clínico, o animal apresentava-se com a temperatura corporal, frequência cardíaca e frequência respiratória dentro dos parâmetros considerados normais para espécie, porém, a respiração estava dificultada, em função do prolongamento de palato mole. A paciente estava ativa, comendo, defecando e urinando normalmente. No exame físico, constatou-se a presença de nódulos granulomatosos, alguns mais friáveis que outros, na cavidade bucal (figura 6) e na pálpebra inferior direita, próximo ao ângulo lateral do olho (figura 7). Pelo aspecto das lesões, a médica veterinária suspeitou de papilomatose canina.

Figura 6 – Fotografia de um canino, fêmea, da raça Bulldog francês, de 5 meses de idade, atendida no Hospital Veterinário Cão Nóia e Cia, Novo Hamburgo, RS, evidenciando nódulos de papilomatose na parte externa (seta A) e interna (seta B) na cavidade oral.



Fonte: Schneider (2018)

Figura 7 - Fotografia de um canino, fêmea, da raça Bulldog francês, de 5 meses de idade, atendida no Hospital Veterinário Cão Nóia e Cia, Novo Hamburgo, RS, evidenciando nódulos de papilomatose na pálpebra inferior direita, próximo ao ângulo lateral do olho.



Fonte: Schneider (2018).

Em relação ao tratamento, foi explicado para a tutora que por se tratar de papilomatose e que este é auto limitante, assim, podendo cair os nódulos de 4 a 10 semanas.

A tutora relatou que o próprio canil já a havia informado que eles tinham um problema com papilomatose e que estes regrediam sozinhos ou com o "veruclin®" (clorobutanol). Porém, ela estava se sentindo incomodada com a situação e perguntou se não havia possibilidade de remoção cirúrgica.

Optou-se, então, pela remoção cirúrgica dos nódulos. Primeiramente, foi explicado a tutora sobre os riscos da cirurgia, já que o animal seria submetido a anestesia geral, e requisitados exames pré-cirúrgicos como hemograma, creatinina e ALT (alanina aminotransferase). Como os exames encontravam-se dentro dos parâmetros considerados normais para a espécie, o animal foi encaminhado para cirurgia.

No pós-operatório, foi administrado dipirona (500mg/mL) na dose de 0,2 ml via subcutânea, cloridrato de tramadol (20mg/mL) na dose de 0,2 ml via subcutânea,

dexametasona (4mg/mL) na dose de 0,3mg/kg intramuscular e amoxicilina com clavulanato (17,5g/mL) na dose de 0,4 ml via intramuscular.

Os nódulos removidos foram congelados para possibilidade de enviar ao laboratório para que este fizesse a vacina de papiloma. Porém a tutora não aceitou.

Para tratamento em casa, foi receitado amoxicilina com clavulanato 50 mg 1 comprimido a cada 12 horas por 10 dias, dipirona 5 gotas por via oral a cada 8 horas por 5 dias. Também foi orientado que o animal ficasse em repouso e recebesse alimentação pastosa nas primeiras 48 horas.

Após 10 dias, o animal retornou para a retirada de pontos e tutora relatou que ela parecia ter bastante dificuldade respiratória. Foi realizado então um Raio-X de região de faringe, nas projeções latero-lateral e ventro-dorsal, onde foi possível observar um prolongamento de palato mole muito evidenciado, o que estenosava a traqueia e dificultava a respiração.

Na revisão, as lesões cirúrgicas estavam com bom aspecto e cicatrizadas. Não se observou a presença de mais nódulos de papilomatose na paciente até o presente momento. Todos os parâmetros continuam normais, assim como a ingestão de água e comida. Como a respiração é dificultada por se tratar de um braquicéfalo e com prolongamento de palato evidente, planeja-se a cirurgia de palato se a respiração não melhorar até a vida adulta.

4.3 DISCUSSÃO

O caso relatado se enquadra com o descrito por Monteiro e Coelho (2008), Dias et al. (2013) e Lange et al. (2013), onde dizem que a maior prevalência de papilomas em caninos é na cavidade oral e na região ocular. Além disso, os mesmos autores também relatam que esta patologia acomete animais jovens ou senis com a imunidade comprometida, o que também concorda com o presente relato, já que o animal tinha apenas 5 meses de idade.

Segundo Dias et al. (2013) e Bolfer (2011), a incidência do papiloma vírus é maior do que se pensa, já que tem resistência no meio ambiente e transmitida por secreções de contato direto, como fômites, camas e outros. No caso da paciente, ela vem de um canil que já tem relato de ter problemas com o vírus, sendo, portanto, a fonte de infecção.

Em relação ao aspecto das lesões, estas se apresentavam semelhantes como o que diz na literatura: de cor branca acinzentada, friáveis, múltiplos de diversos tamanhos com aspecto liso os menores e rugosos os maiores (FERNANDES et al., 2009; DIAS et al., 2013).

A paciente não possuía nenhum sinal clínico que pudesse ter correlação com o papiloma, concordando com os autores consultados (BOLFER et al., 2011; DIAS et al.,

2013). A única alteração que ela apresentava era de respiração ofegante que foi evidenciado com o exame de Raio-X, proveniente de uma estenose traqueal em função do prolongamento de palato mole do animal.

Como na maioria dos casos, o diagnóstico foi clínico, como Santos et al. (2011) descrevem. Porém, sempre é bom realizar exames complementares com histopatológico ou reação em cadeia de polimerase para descartar alguma outra patologia, como tumores malignos de carcinoma ou demais neoplasias de cavidade oral, conforme indicam Dias et al. (2013). Esses exames não foram realizados por opção da tutora.

O tratamento é auto limitante pela literatura (DIAS et al., 2013; MEGID et al., 2001), porém vai depender das condições que o paciente se encontra. Essa foi uma primeira opção para a tutora de aguardar e deixar que os nódulos caíssem sozinhos. No entanto, a ela estava desconfortável com a situação, e quis realizar uma nódulectomia.

Outros tipos de tratamento paliativos como a auto-hemoterapia, antivirais, autovacinas e homeopáticos tem sortido um bom resultado em casos mais crônicos (BOLFER, 2011; SANTOS et al., 2011, SUHETT et al., 2016). No caso relato, a remoção dos nódulos foi cirúrgica por opção da tutora. Os nódulos removidos foram guardados para realização de uma autovacina. No entanto a proprietária achou desnecessário.

5. CONVULSÃO FOCAL SECUNDÁRIO AO MELANOMA DIFUSO DE IRÍS EM UM FELINO

5.1 REVISÃO BIBLIOGRÁFICA

O sistema nervoso é subdividido em Sistema Nervoso Central e Sistema Nervoso Periférico. O Sistema Nervoso Central corresponde aos hemisférios cerebrais, o cerebelo e o tronco encefálico e segue pela medula espinhal. O tronco encefálico é constituído por medula oblonga, ponte e mesencéfalo e ele que faz conexão com dez pares de nervos cranianos. O cerebelo faz ligação com o núcleo, tálamo e córtex, é dividido em duas partes de área branca e cinzenta, tem ação involuntária e motora diferente do cérebro que tem as relações hormonais por hipófise e hipotálamo (MENDES, 2012; PRADA, 2017).

O Sistema Nervoso Central tem a função de ação e reação por estímulos elétricos, possui uma grande necessidade de aporte de oxigênio e isso pode ser controlado pela pressão da perfusão cerebelar (MENDES, 2012).

O exame clínico neurológico começa com a anamnese, avaliando-se o estado mental do animal, além de reações posturais com uso do salto, avaliação da propriocepção, reação do pescoço, reflexos medulares e dor profunda com reflexo cutâneo do tronco e perineal. Também se faz a avaliação dos nervos cranianos para os nervos olfatório, óptico, trigêmeo, facial e vestibulococlear (NETO, 2017).

Algumas causas de convulsão são epilepsia idiopática, trauma, neoplasia, meningoencefalite, cinomose, acidente vascular cerebral (AVC) e até mesmo a peritonite infecciosa felina (PIF) são causas intracranianas. Existem fatores extracranianos como hipoglicemia, doença metabólica, hipocalcemia ou tóxica. A epilepsia pode ser sintomática ou idiopática. Sintomática é quando existe um fator primário, sendo mais comum em felinos (MACINTIRE et al., 2007) a PIF, AVC, FelV e toxinas. Já a epilepsia idiopática se estabelece quando não se tem nenhum fator primário, não chegando a conclusões da origem da convulsão. Não ocorrendo à comprovação da causa base, chama-se convulsão criptogênica. (MACINTIRE et al., 2007; NETO, 2017a).

As convulsões podem ser generalizadas ou focais. Nas generalizadas, geralmente, envolve os dois hemisférios cerebrais. Já quando são focais, apenas um hemisfério cerebral está acometido, podendo ainda ser parcial simples (com consciência preservada) ou parcial complexa (com perda de consciência). De Lahunta e Glass (2009) falam que a convulsão focal é uma descarga espontânea não clínica de uma porção de neurônios. No ato da convulsão pode ocorrer micção e defecação involuntária, vocalização e contração facial. Nos

ções se faz a diferença de atividade tônico-clônica. Em casos de convulsão prolongada, pode-se ter danos permanentes em função neurológica como hipertermia, hipóxia, edema cerebral (MACINTIRE et al., 2007; NETO, 2017a; JORGE, 2017).

As crises focais com envolvimento de sinais motores são com contrações musculares faciais, mastigatórias, e quando envolve um membro ou hemisfério, como por exemplo todo o lado direito acometido, a lesão geralmente é do lado oposto ao acometido. Na convulsão parcial complexa, o animal fica com pupilas dilatadas, comportamento anormal, e podem apresentar contração muscular facial. (NETO, 2017a; JORGE, 2017).

Para fechar o diagnóstico é necessário a realização de vários exames complementares, como glicemia, análises de sangue principalmente hemograma completo, análise de função hepática e renal e relação de proteínas totais, ecografia e urinálise. O histórico e a idade do animal também levam a algumas suspeitas clínicas. Segundo Chaves et al. (2014), o clínico consegue delimitar seu diagnóstico presuntivo utilizando do acrônimo DINAMIT-V, conseguindo designar melhor o próximo passo de acordo com os sinais neurológicos que o paciente apresenta. Para animais menores de um ano de idade, suspeita-se de anomalias como hidrocefalia, ou trauma, ou alguma toxicidade ou doença de origem infecciosa. De 1 a 5 anos de idade, pode-se suspeitar de doença idiopática ou neoplasia cerebral. Já para maiores de 5 anos, neoplasias, encefalopatias, insulinosas, ou doenças infecciosas são as suspeitas clínicas mais comuns. Geralmente a neoplasia em gatos é a terceira causa mais comum de afecções neurológicas, assim como a idade média relatada é de 8 a 11 anos em média. Já o acidente vascular é a quinta causa de afecção neurológica em felinos (MACINTIRE et al., 2007; NETO, 2017a; CHAVES et al. 2018a).

A punção do líquido cefalorraquidiano (LCE), pode ser inespecífica e relatar hiperproteinemia e hemorragia. Em caso de neoplasia, não é aconselhável essa prática. A tomografia craniana é indicada em pacientes adultos que tenham suspeita de lesão no cérebro ou tronco cerebral. A punção do líquido cefalorraquidiano tem algumas contraindicações, algumas delas são quando o animal está desidratado, cuidados com infecções próximas ao local de coleta, já que pode levar infecção para parte interna, adiar coleta após convulsões, ou quando a pressão intracraniana estiver elevada, pois podem levar a erros de análises podem marcar diminuição da produção ou aumento da produção do líquido cefalorraquidiano (MACINTIRE et al., 2007; SOILA, 2017).

A hidrocefalia é geralmente uma afecção congênita que acomete felinos de até três meses de idade. Quando se tratar de uma hidrocefalia adquirida, ela acontece em qualquer idade. Os sinais clínicos geralmente são convulsão, edema de crânio, *head pressing*, agressividade e ataxia. O diagnóstico é feito por meio de ultrassom transcraniano e o

tratamento é com uso de corticosteroides e omeprazol em doses elevadas (BERMAN et al. 2015; NETO, 2017c).

O ultrassom transcraniano é uma inovação para área neurológica, de baixo custo e não invasiva. É considerado uma ótima forma de avaliação e controle do paciente para observação em tempo real, e tão efetiva quanto a tomografia craniana ou ressonância magnética. A indicação dessa técnica se faz quando se suspeita de malformação, alteração traumática, edema, encefalites, neoplasias, vasculites e angioma (CARVALHO, 2017).

O tratamento da convulsão que geralmente é uma das sintomatologias clínicas presentes vai depender do paciente e também dos achados na avaliação. Se o paciente estiver estável e sem mais convulsões, não se faz uso de medicamentos. Já se o animal está apresentando mais de uma crise convulsiva dentro de 24 horas, se faz uso de barbitúricos como fenobarbital. Os fármacos mais usados hoje são propofol, tiopental e fenobarbital (MACINTIRE et al., 2007; ESTANISLAU, 2009; MENDES, 2012; JORGE, 2017; NETO, 2017a).

É recomendado o uso do tiopental e do propofol, dois anestésicos potentes de ação rápida por via intravenosa, por terem ação antioxidante, porém isso em casos de emergência. Já o fenobarbital, um antiepilético e também sedativo, é indicado pois tem efeito prolongado para tratamento em casa e de uso contínuo após estabilizar o animal (MENDES, 2012).

No caso de convulsões por um possível acidente vascular cerebral (AVC), este geralmente é causado por insuficiência do suprimento de fluxo sanguíneo de alguma parte do cérebro. O diagnóstico pode ser feito pela presença de hemorragia no tecido cerebral ou no subaracnóide. Um AVC ocorre quando forma um embolo cerebral, ou ruptura de algum vaso, ou fluxo inadequado de sangue e ele pode ser hemorrágico ou anóxico-isquêmico. Quando AVC é hemorrágico, tem-se extravasamento de sangue para os sulcos e este se encontra geralmente nos espaços subaracnóideos do cérebro. Após um AVC hemorrágico, pode ocorrer um aumento da pressão intracraniana e ser fatal, com isso também é liberado plasma e proteínas dos vasos para o cérebro. Os sinais de um AVC hemorrágico vão depender da extensão da lesão podendo ser mais focais, convulsões, ataxia, andar em círculos e depressão. (BABICSAK et al., 2012; MENDES, 2012; CRUZ et al. 2013; NETO, 2017b).

Se o AVC for anóxico-isquêmico, ele é causado pela falta de suprimento sanguíneo. Os sinais de um AVC isquêmico geralmente são convulsão, reação a ameaça diminuídas, assim como as demais reações ausentes ou diminuídas. (BABICSAK et al., 2012; MENDES, 2012; CRUZ et al. 2013).

Na veterinária, geralmente o AVC é secundário a alguma afecção sistêmica ou após uma complicação neurológica, como uma convulsão. Porém, é dificilmente diagnosticado em animais (BABICSAK et al., 2012; MENDES, 2012; CRUZ et al. 2013).

O diagnóstico deve ser metuculoso. Hoje em dia, a tomografia auxilia no diagnóstico de AVC, mas a melhor escolha é a ressonância magnética. Na ausência destas, uma angiografia pode ser utilizada (MENDES, 2012; NETO, 2017b).

Para tratamento de AVC geralmente não se faz uso de corticosteroides, pois tem-se visto que este não possui efeitos positivos. O uso de sulfato de magnésio para AVC isquêmico é o mais utilizado (MACHADO, 2011; CRUZ et al. 2013).

Ao se tratar de neoplasias, geralmente o primeiro e um dos únicos sinais é a convulsão, que é revertida com uso de anticonvulsivantes. Além da convulsão, os outros sinais são diminuição da resposta a ameaça, analgesia nasal, alteração de comportamento, entre outros (FRAGA et al., 2014).

O diagnóstico de neoplasias precisa ser por eliminação. Primeiramente, realiza-se exames de controle como hemograma, verificação de enzimas hepáticas e renais, urinálise, ultrassom e raio-x, para eliminar doenças metabólicas. Os únicos exames específicos são tomografia e ressonância magnética. Alguns clínicos utilizam a análise do líquido; no entanto, ele pode ser inespecífico. (FRAGA et al., 2014; CHAVES et al., 2018b).

O tratamento da convulsão e do edema causados, podendo ser secundário a uma neoplasia, geralmente se estabelece bem com corticoide (prednisolona) e com anticonvulsivante (fenobarbital), principalmente em decorrência do edema causado (FRAGA et al., 2014).

Em relação ao melanoma difuso de íris, é a neoplasia mais comum em felinos, e só tem diagnóstico definitivo por exame histopatológico. Geralmente, quando se tem lesão bilateral, ou seja, os dois olhos aparentemente estão acometidos, se presume que seja algo metastático. No gato, o melanoma é mais metastático do que no cão e que, além de mudança na coloração da íris, pode resultar em glaucoma secundário a lesão inicial. Os locais mais comuns de metástases são linfonodos, fígado e pulmões. O tratamento é somente por enucleação, assim como a confirmação do diagnóstico é por meio dessa, encaminhado o globo ocular retirado para o exame histopatológico. O prognóstico é bom quando visto a tempo e sem metástase, o que geralmente não ocorre (MILLER et al., 2009; TURNER, 2010).

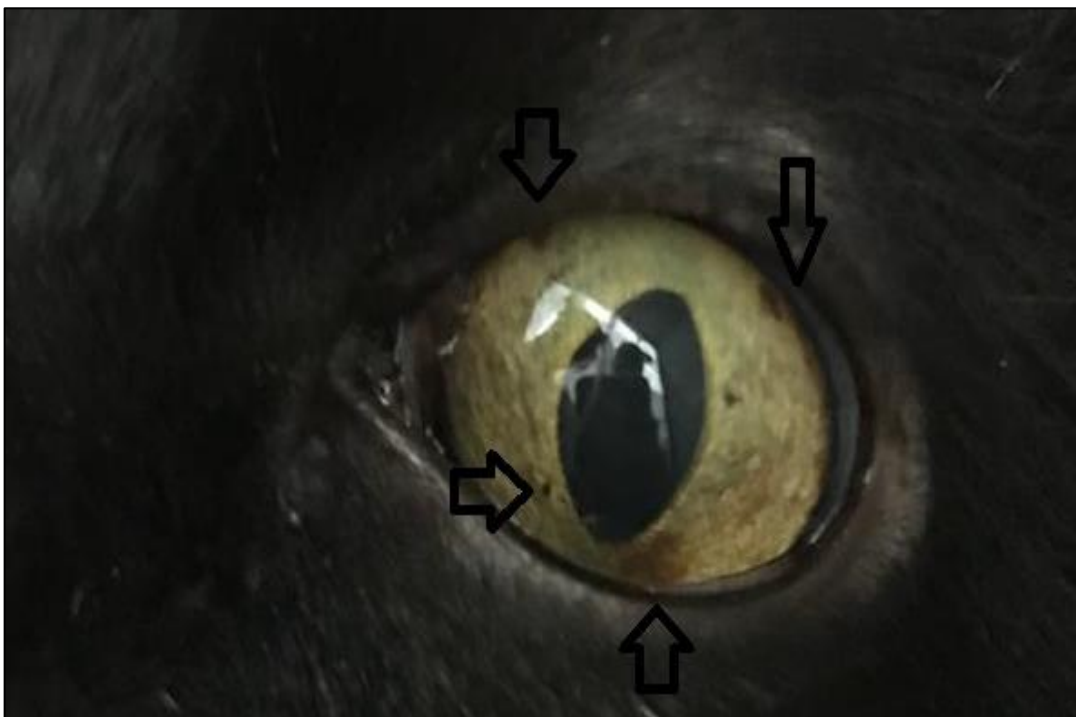
5.2 RELATO DO CASO

Chegou para consulta emergencial um felino, sem raça definida, de 10 anos de idade, com 7,100kg em estado convulsivo. Ao entrar para o consultório, o animal já tinha parado a convulsão e o mesmo começou uma hipersalivação e respiração ofegante.

Na anamnese, a tutora relatou que o animal começou a salivar excessivamente há cerca de três dias. A mesma levou o felino para a veterinária de costume, onde a suspeita clínica foi que o animal pudesse ter ingerido alguma planta tóxica ou algum inseto. A tutora notou que a salivação foi aumentando do primeiro dia até a consulta no Hospital Cão Nóia e Cia. Tutora relatou que o animal é tranquilo, come bem ração seca, toma bastante água. No entanto, ela disse que o animal começou a apresentar o que chamou de “ataques”, anotando os horários das crises e intervalo entre elas. Assim foi possível averiguar que o intervalo era em média de duas horas entre cada episódio convulsivo.

No exame clínico o animal apresentou alto índice de estresse impossibilitando alguns exames. A ausculta cardíaca apresentou arritmia por estresse, sem sopros cardíacos, respiração ofegante, temperatura retal normal para a espécie, pupilas dilatadas e também se observou as manchas escuras na íris dos olhos bilateral (Figura 8).

FIGURA 8 – Fotografia evidenciando as manchas escurecidas (setas) encontradas no olho direito de um felino atendido no do Hospital Veterinário Cão Nóia e Cia, Novo Hamburgo, RS, sugestivos de melanoma difuso de íris.



Fonte: Schneider (2018).

Após o animal parar a convulsão, os parâmetros encontravam-se normais para a espécie.

Durante consulta, o animal teve outro episódio convulsivo, ali pode-se ver que a convulsão é focal em face. Foram solicitados primeiramente exames complementares como hemograma completo, creatinina, ALT, ureia, fosfatase alcalina, proteínas totais e glicose, FIV/FelV e ultrassonografia abdominal.

O animal foi deixado internado para realização dos exames e para a observação das convulsões. Durante a internação, ele teve mais quatro episódios convulsivos. Então, foi prescrito Gardenal (fenobarbital) na dose de 2,5 mg/kg, ou seja 0,5 mL via oral a cada 12 horas.

O animal foi encaminhado para a avaliação da oftalmologista, onde foi realizada uma avaliação oftálmica completa no gato. No exame, foi aferida a pressão intraocular que se encontrava em 18 mmHg em ambos os olhos, que se apresenta dentro da normalidade superior; na avaliação de fundo de olho foi visualizado que o olho esquerdo apresentava hemorragia; e também observou-se as manchas de íris, com pupilas bem dilatadas. Após a avaliação oftálmica, a profissional suspeitou de melanoma difuso de íris, que causam manchas enegrecidas na íris. Nesse caso, o diagnóstico definitivo para melanoma difuso de íris só pode ser confirmado por histopatológica após a enucleação.

No exame de sangue teve ureia (81,59 mg/Dl) e proteína total (8,21g/dL) aumentadas. Os demais parâmetros estavam dentro do normal, inclusive teste FIV/FelV negativo. No exame de ultrassom foi encontrada alteração em fígado, que se apresentava com dimensões preservadas, bordos irregulares e mal definidos e áreas hiperecogênicas que podem ser compatíveis com fibrose/hiperplasia ou nodular/neoplasia.

A tutora retornou ao Hospital Cão Nóia e Cia para conversar sobre os exames, com isso foi explicado que a possível origem das convulsões poderia ser de um tumor cerebral que foi desencadeado pelo melanoma difuso de íris. O animal retornou para casa com a prescrição de Maxidex colírio (dexametasona) para aplicação três vezes ao dia, 1 gota em cada olho por sete dias e Gardenal (fenobarbital) 0,5 mL via oral a cada 12 horas até nova recomendação.

Dois dias após início do tratamento, o animal retornou para revisão, mais calmo, mas agora só estava comendo sachês e diminuiu um pouco a ingestão de água. A tutora relatou que as convulsões diminuíram um pouco, com tempo máximo de quatro horas sem episódios. Porém, ela percebeu que logo após dar a medicação, o felino tinha crise convulsiva, pois isso o estressava demais. A tutora contou que o paciente começou a ser atacado pelo outro felino da casa, logo após os episódios de convulsão.

Foi prescrito Feliway®, um análogo sintético do odor materno felino para o ambiente, para deixar o outro gato mais tranquilo em relação ao paciente. Também foi indicado uma avaliação neurológica com especialista e a continuação da medicação prescrita inicialmente até outra recomendação.

No retorno para a avaliação neurológica, observou-se ao exame clínico que o paciente se apresentava calmo e com perda de peso, já que não está mais comendo ração seca, só úmida. No exame neurológico observou-se propriocepção presente nos quatro membros, reflexos espinhais presentes, reflexo pupilar diminuído bilateral, reflexo palpebral lateral e medial presente bilateral, resposta a ameaça ausente no lado direito e presente no lado esquerdo, sensibilidade nasal diminuída bilateral, assim como sensibilidade auricular. Com esses resultados, suspeitou-se de acidente vascular cerebral ou de tumor cerebral como as possíveis causas das convulsões, indicando-se outros exames complementares de imagem como tomográfica ou ecografia transcraniana, para se fechar o diagnóstico.

O exame de ecografia transcraniana foi realizada dias após, sendo que nesse período o paciente continuou recebendo a medicação inicial prescrita, apresentando períodos maiores sem crises convulsivas (37 horas).

Na ultrassonografia transcraniana foi visibilizado dilatação dos ventrículos laterais, com conteúdo anecogênico (VLD: 1,14CM Manto: 1 cm e VLE: 1,22 cm Manto: 0,9 cm), compatível com hidrocefalia, sendo a idade do paciente indicativa de exvacuo, ou seja, causada por obstrução das vias de liquor por inflamação, AVC ou até mesmo um tumor infiltrativo. Comunicação interventricular, sulcos espleniais espessados e hiperecogênicos sugerindo hemorragia. O tecido encefálico não apresentou alteração, e não foi observada dilatação de III ventrículo.

Para diminuição de produção de liquor foi prescrito omeprazol 2 comprimidos de 20 mg a cada 24 horas após a alimentação, para não ter efeito reverso, e uso de prednisolona meio comprimido de 5 mg a cada 12 horas por 10 dias e após meio comprimido a cada 24 horas por mais 5 dias.

Em trinta dias, foi recomendada a realização de uma nova ultrassonografia transcraniana para avaliação dos ventrículos e da inflamação, caso o paciente continue bem.

Após a primeira ultrassonografia transcraniana, o animal não apresentou mais episódios convulsivos e manteve-se bem com a medicação.

Ao término do tratamento estipulado por prednisolona e omeprazol, a tutora entrou em contato com o Hospital relatando que animal estava apresentando vômitos no último dia da prednisolona, e que por conta própria já tinha administrado metoclopramida. Ela relatou

também que o felino não estava querendo comer. Foi orientado a tutora que se necessário trouxesse o paciente para realização de um ultrassom abdominal, porém a ela não o trouxe pois ele voltou a comer aos poucos.

5.3 DISCUSSÃO

O presente relato de caso segue o mesmo raciocínio dos autores que iniciam tratamento imediato se o paciente apresenta mais de duas convulsões com intervalo menor a 24 horas, com algum barbitúrico. Porém é necessário descobrir a causa base da origem convulsiva para estabelecer tratamento fixo (NETO, 2017a; JORGE, 2017).

Seguindo as indicações de Neto (2017d), o exame físico foi realizado juntamente com o exame neurológico, sendo que o mesmo estabeleceu que realmente havia envolvimento a nível cerebelar.

As duas possíveis causas de convulsão no paciente relatado foram neoplasia cerebral ou AVC, concordando com Macintire et al. (2007) e Neto (2017a) Neto (2017b) A principal suspeita seria neoplasia cerebral, podendo ser causada por uma metástase do melanoma difuso de íris, ou algum outro tumor. Essa neoplasia poderia desencadear um AVC secundário por compressão de vasos de sanguíneos que levam a hipóxia e causa baixa de fluxo sanguíneo.

Segundo De Lahunta e Glass (2009), a convulsão focal é uma descarga espontânea, e de acordo com Neto (2017a) e Jorge (2017) quando se trata de convulsão focal somente um hemisfério está acometido, apresentando contrações musculares faciais e mastigatórias, concordando com o que apresentava no caso relatado.

Para Chaves et al. (2018a), colocando o animal na escala do DINAMIT-V pode se estabelecer melhor o passo a seguir tanto para suspeitas como para realização de exames. Em um trabalho relatado por Chaves et al. (2014) a prevalência de neoplasias em felinos se encontra entre as três principais causas de problemas neurológicos nessa espécie e, ainda os animais encontram-se entre 8 e 11 anos de idade. Esses dados coincidem com o caso acompanhado que era um felino com 10 anos de idade.

Em relação aos exames complementares ao diagnóstico, foram solicitados os de rotina como análise de sangue para função hepática e renal, relação de proteína e hematócrito, como descreve Neto (2017d) e Neto (2017a) e realizado ultrassom abdominal. Para Soila (2017), a punção de liquor é uma prática para determinar alguma lesão de cérebro. No caso do felino relatado, essa seria uma possibilidade após a realização da ultrassonográfica transcraniana, porém a tutora não concordou com a realização do exame.

Segundo Carvalho (2017), o ultrassom transcraniano é tão bom quanto uma tomografia ou uma ressonância magnética. O exame de ultrassonografia transcraniana foi realizado, pois a tutora estava sem condições para realização de uma tomografia. Foi recomendado a realização de dois exames ultrassonográficos com intervalo de 30 dias para poder confirmar se é ou não um AVC.

Após a descoberta da hidrocefalia adquirida, por meio da ultrassonografia transcraniana, foi estabelecido o tratamento com omeprazol e prednisolona como citam Berman et al. (2015).

Como ainda não foi possível confirmar se as convulsões foram ocasionadas por um AVC ou uma neoplasia, foi prescrito como medicamento de suporte para diminuir o intervalo das convulsões fenobarbital a cada 12 horas, como descrevem Fraga et al. (2014) e Neto (2017b), Neto (2017c), Neto (2017d). Esta medicação está fazendo efeito, já que o intervalo entre as convulsões está cada vez maior.

6. CONCLUSÃO

Com esse relatório foi possível concluir que a clínica médica é soberana de tudo. Em alguns casos temos várias formas de tratamento, porém às vezes não são adequadas ao paciente ou não é possível a realização pelo tutor. No entanto, sempre devemos realizar o tratamento de acordo com os sinais clínicos apresentados pelo paciente e de acordo com o que o tutor nos deixa realizar.

É sempre preciso levar em consideração a situação como um todo: do animal, do tutor e do prognóstico. Sempre visando o bem-estar do animal.

Mesmo sendo um caso cirúrgico ou para encaminhamento de um especialista é necessário a consulta com o clínico geral que irá direcionar o tratamento correto.

Justamente por que hoje a medicina veterinária vem ganhando mais espaço e aprimorando recursos, está investindo pesado em especializações para melhor atender o pet, até por exigência do mercado. No entanto nada adianta um especialista se o clínico geral não realizar um bom acompanhamento e não saber para qual clínico especialista deve encaminhar.

Com relação aos casos clínicos relatados, observou-se que a papilomatose canina acomete principalmente animais imunocomprometidos, podendo ocorrer lesões secundárias como oclusão orofaríngea e miiases. Como no caso acompanhado o tratamento cirúrgico foi realizado somente para fins estéticos. Já o caso de convulsão focal secundária ao melanoma difuso de íris não se obteve diagnóstico conclusivo, pois a tutora não possuía condições financeiras para realização de exames complementares mais específicos. Sendo assim o tratamento foi paliativo de acordo com a sintomatologia apresentada pelo animal.

REFERÊNCIAS BIBLIOGRÁFICAS

- BABICSAK, V.R. et al. **Aspectos de infartos isquêmicos em cães na tomografia computadorizada e ressonância magnética.** Botucatu, 2012. Revisão de Literatura (Programa de pós-graduação em Medicina Veterinária) – Universidade Estadual Paulista “Júlio de Mesquita Filho” – UNESP, São Paulo, 2012.
- BERMAN, S.C.S. et al. Hidrocefalia em um Felino: Relato de Caso. **Revista de Educação Continuada em Medicina Veterinária e Zootecnia do CRMV-SP**, São Paulo, v. 13, n. 2, p. 1, 2015.
- BOLFER, L. Papilomatose canina. **Informativo Univet News**, v. 1, n. 6, p. 5-5, 2011.
- CARVALHO, C. F. Ecoencefalografia e Ultrassonografia Doppler Transcraniana. In: JERICÓ, M. M. et al. **Tratado de Medicina Interna de Cães e Gatos.** 1 ed. Rio de Janeiro: Roca, 2017. p. 2028-2032.
- CHAVES, R. O. et al. **Doenças Neurológicas em Gatos: 155 casos. 2001 – 2014. Pesquisa Veterinária Brasileira.** Seropédica, v. 38, n.1, p. 107-112, 2018a.
- CHAVES, R.O. et al. Neoplasias encefálicas em 40 cães: aspectos clínico-epidemiológicos e patológicos. **Pesquisa Veterinária Brasileira.** Seropédica, v. 38, n. 4, p.734-740, 2018b.
- CHAVES R.O et al. Doenças neurológicas em cães atendidos no Hospital Veterinário da Universidade Federal de Santa Maria, RS: 1.184 casos (2006-2013). **Pesquisa Veterinária Brasileira.** Seropédica, v. 34, n. 10, p. 996-1001, 2014.
- CRUZ, A, S, et al. Acidente Vascular Cerebral em Cães. **UNIMAR CIÊNCIAS.** Marília, v. 22, n.1-2, p. 23-32, 2013.
- DE LAHUNTA, A.; GLASS E. **Veterinary neuroanatomy and clinical neurology.** 3. ed. Missouri: pg. 552 Saunders Elsevier; 2009.
- DIAS, F. G. G. et al. Papilomatose Oral em Cães. **Enciclopédia Biosfera.** Goiânia, v.9, n.17; p. 2008-2018, 2013
- ESTANISLAU, C. A. **Tratamento farmacológico da epilepsia em cães.** 2009. 20p. Trabalho de conclusão de curso (Graduação em Medicina Veterinária) – Universidade Estadual Paulista Júlio de Mesquita Filho, Botucatu, 2009.
- FERNANDES, M. C. et al. Papilomatose oral em cães: revisão da literatura e estudo de doze casos. **Semina: Ciências Agrárias.** Londrina, v. 30, n. 1, p. 215-224, 2009.
- FINKLER, C. G. REZENDE, P. M. OLIVEIRA, A. L. B. Papilomatose Canina Tratada com Medicamento Homeopático. In: ANCLIVEPA, 37, 2016. Goiânia, **Anais...** Goiânia, 2016. p. 0906-0910. 2016. Disponível em: http://www.infoteca.inf.br/anclivepa/smarty/templates/arquivos_template/upload_arquivos/docs/ANC16360.pdf > Acesso em: 01 out. 2018.

FRAGA, C.A.T. et al. Alterações neurológicas associadas a tumor cerebral. **PUBVET – Publicações em Medicina Veterinária e Zootecnia**. Londrina, v. 8, n. 23, ed. 272, art. 1814, 2014.

JORGE, V. B. **Clínica de Animais de Companhia**. 2017. 139 p. Relatório de estágio (Mestrado Integrado em Medicina Veterinária). Universidade de Évora. Évora, 2017.

LANGE, C. E. et al. **Complete canine papillomavirus life cycle in pigmented lesions**. **Veterinary Microbiology**, v. 162, n. 1, p. 388- 395, 2013.

MACINTIRE, D. K et al. **Emergências e Cuidados Intensivos em Pequenos Animais**. Barueri: Manole, 2007. p. 270-300.

MACHADO, F.S. Diagnóstico e tratamento do paciente com acidente vascular cerebral isquêmico agudo. **Hospital Sírio-libanês - protocolo institucional**. São Paulo, 2011. 50 p.

MEGID, J. et al. Tratamento da papilomatose canina com *Propionibacterium acnes*. **Arquivo Brasileiro de Medicina Veterinária e Zootecnia**. Botucatu, v.53, n.5, p. 574-576, 2001

MEDLEAU, L. **Dermatologia de Pequenos Animais: atlas colorido e guia terapêutico**. São Paulo: Roca, 2003.

MENDES, F.F. **Isquemia Cerebral em cães e gatos**. 2012. 43f. Seminário Aplicado (Programa de pós-graduação em Ciência animal). Universidade Federal de Goiás. Goiânia, 2012.

MILLER, P. E. et al. **Consulta Veterinária em 5 minutos: manual de especialidades caninas e felinas: oftalmologia- Melanoma Uveal em Gatos**. Barueri, SP: Manole, 2009, p.211-215

MINOZZO, E. S. **Avaliação neurológica, diagnóstica e terapêutica de cães e gatos com síndrome tremor**. 49 f. Dissertação (Mestrado em Biociência Animal) – Faculdade de Medicina Veterinária, Universidade de Cuiabá, Cuiabá, 2016.

MONTEIRO, V. L. C.; COELHO, M. C. O. C. *Thuya occidentalis* e papilomatose. **Brazilian Homeopathic Journal**. Rio de Janeiro, v. 10, n. 1, p. 16-21, 2008.

NETO, J. P. A. Epilepsia e Convulsão. In: JERICÓ, M. M. et al. **Tratado de Medicina Interna de Cães e Gatos**. 1 ed. Rio de Janeiro: Roca, 2017a. p. 2083-2099.

NETO, J. P. A. Doenças Vasculares. In: JERICÓ, M. M. et al. **Tratado de Medicina Interna de Cães e Gatos**. 1 ed. Rio de Janeiro: Roca, 2017b. p. 2100-2106.

NETO, J. P. A. Malformações. In: JERICÓ, M. M. et al. **Tratado de Medicina Interna de Cães e Gatos**. 1 ed. Rio de Janeiro: Roca, 2017c. p. 2050-2056.

NETO, J. P. A. Doenças do Encéfalo. In: JERICÓ, M. M. et al. **Tratado de Medicina Interna de Cães e Gatos**. 1 ed. Rio de Janeiro: Roca, 2017d. P. 2047-2049.

NETO, J.P. A. et al. Neoplasias Intracranianas. In: JERICÓ, M. M. et al. **Tratado de Medicina Interna de Cães e Gatos**. 1 ed. Rio de Janeiro: Roca, 2017. p. 2114-2128.

OLIVEIRA, K. M. et al. **Principais Síndromes Paraneoplásicas em Cães e Gatos.** **Enciclopédia Biosfera.** Goiânia, v.9, n.17, 2013.

PRADA, I. L. S. Anatomia do Sistema Nervoso do Cão e do Gato. In.; JERICO, M. M. et al. **Tratado de Medicina Interna de Cães e Gatos.** 1 ed. Rio de Janeiro: Roca, 2017, p. 1972 – 1999.

SANTOS, I. F. C. et al. Uso da auto-hemoterapia no tratamento da papilomatose oral canina. In: MOSTRA CIENTÍFICA EM CIÊNCIAS AGRÁRIAS, 7. MOSTRA CIENTÍFICA DA FMVZ, 15; REUNIÃO CIENTÍFICA DA FAZENDA LAGEADO, 18. 2011, Botucatu. **Resumo.** Botucatu, 2011.

SOILA, R. Análise do Líquido Cefalorraquidiano. In: JERICÓ, M. M. et al. **Tratado de Medicina Interna de Cães e Gatos.** 1 ed. Rio de Janeiro: Roca, 2017. p. 2014 - 2022

SUHETT, W. G. et al. Papilomatose Oral Canina – Relato de Caso. In: Congresso de Saúde Animal e Humana, 1. 2016, Londrina. **Anais...** Londrina, p.198-201, 2016.

TAGLIARI, N. J. et al. Meningioma intracraniano em um gato: caracterização clínica, patológica e imuno-histoquímica. In: CONGRESSO BRASILEIRO DE MEDICINA VETERINÁRIA, 42. CONGRESSO SUL-BRASILEIRO DA ANCLIVEPA, 1. 2015, Curitiba. **Anais...** Curitiba, p. 0765-0768, 2015.

TURNER, S. M. **Oftalmologia em Pequenos Animais.** Neoplasia intraocular canina. Rio de Janeiro: Elsevier, 2010, p. 229-232.

VIEIRA, L.C.; POGGIANI, S.S.C. **Papilomatose canina. PUBVET- Publicações em Medicina Veterinária e Zootecnia.** Londrina, v. 6, n. 16, ed. 203, art. 1357, 2012.