

**UNIVERSIDADE DE CAXIAS DO SUL  
CENTRO DE CIÊNCIAS DA VIDA  
CURSO DE MEDICINA VETERINÁRIA**

**CLEITON GIOVANI BENETTI**

**RELATÓRIO DE ESTÁGIO CURRICULAR OBRIGATÓRIO: CLÍNICA MÉDICA E  
CIRÚRGICA DE ANIMAIS SILVESTRES E EXÓTICOS**

**CAXIAS DO SUL  
2018**

**CLEITON GIOVANI BENETTI**

**RELATÓRIO DE ESTÁGIO CURRICULAR OBRIGATÓRIO: CLÍNICA MÉDICA E  
CIRÚRGICA DE ANIMIAS SILVESTRES E EXÓTICOS**

Relatório de Estágio Curricular Obrigatório  
apresentado para obtenção do título de Médico  
Veterinário da Universidade de Caxias do Sul na  
área de Clínica Médica e cirúrgica de Animais  
Silvestres e Exóticos.

Orientadora: Médica Veterinária Dra. Raqueli  
Teresinha França

Supervisora: Médica Veterinária Milena Ferrarini  
da Silva

**CAXIAS DO SUL**

**2018**

## **AGRADECIMENTOS**

Agradeço primeiramente a Deus por ter me dado força e saúde para chegar até o presente momento.

Agradeço a minha família por ter me ajudado e acreditado, junto comigo, na realização deste sonho.

A minha grande amiga e orientadora Dra. Raqueli Teresinha França por todo tempo destinado a mim, e por todo conhecimento compartilhado para a realização do relatório.

A toda equipe de funcionários e médicos veterinários da Clínica Veterinária Dr. Selvagem, por sempre me respeitarem e por todo ensinamento durante o período de estágio.

E a todos que de alguma forma fizeram parte dessa trajetória e dividiram comigo momentos importantes para minhas realizações.

## RESUMO

O presente relatório teve por objetivo descrever as atividades realizadas durante o estágio curricular obrigatório na Clínica Veterinária Dr. Selvagem (CVDS), na cidade de Joinville – SC, sob a supervisão da professora Raqueli Teresinha França e orientação da Médica Veterinária Milena Ferrarini da Silva. O período de estágio foi de 14 de agosto a 31 de outubro de 2018, totalizando 420 horas. Além da apresentação do local de estágio, também foram relatadas as atividades desenvolvidas no local, juntamente com a descrição de dois casos clínicos. Durante o estágio foi acompanhada a rotina da clínica médica e cirúrgica de animais silvestres e exóticos, internação, além de exames de imagem, totalizando 322 casos. Nesse período foi acompanhado um maior número de atendimentos e procedimentos de animais da classe das aves correspondendo a 70,19% do total, sendo a afecção mais diagnosticada a aerossaculite. Dentre os procedimentos cirúrgicos os mais acompanhados foram desgaste de bico e desgaste de dentes. Os dois casos clínicos relatados a seguir foram de um Tucano-toco (*Ramphastos toco*), macho de 3 anos de idade com fratura na porção distal da gnatoteca. A ave foi levada a CVDS por ser encontrada no recinto sem parte da gnatoteca. Após a realização do exame clínico foi constatado através do exame de imagem de tomografia a perda da porção distal da gnatoteca. O tratamento escolhido foi à inserção de uma prótese sintética, que apresentou resultado satisfatório e resultou na melhora do animal. O segundo relato foi de uma Agapornis Roseicollis (*Agapornis roseicollis*), fêmea, de 1 ano e 7 meses de idade, com retenção de ovo que teve seu diagnóstico definitivo através de exame radiográfico. Esta ave foi submetida à cirurgia para retirada de ovo retido. Ambos relatos incluem uma breve revisão sobre o assunto, relato do caso clínico e a discussão sobre os achados clínicos, exames complementares e tratamentos realizados.

**Palavras-chave:** Tucano-toco. Agapornis Roseicollis. Animais silvestres. Animais exóticos.

## LISTA DE FIGURAS

Figura 1 – Logo da Clínica Veterinária Dr. Selvagem – Medicina de Animais Silvestres e Exóticos, Joinville – SC.....	12
Figura 2 – Recepção da Clínica Veterinária Dr. Selvagem – Medicina de Animais Silvestres e Exóticos, Joinville – SC.....	13
Figura 3 – Internação 1 e hotelaria da Clínica Veterinária Dr. Selvagem – Medicina de Animais Silvestres e Exóticos, Joinville – SC. A) Internação de Mamíferos. B) Hotelaria de Mamíferos.....	14
Figura 4 – Internação 2 e hotelaria da Clínica Veterinária Dr. Selvagem – Medicina de Animais Silvestres e Exóticos, Joinville – SC.....	14
Figura 5 – Bancada de trabalho e farmácia da Clínica Veterinária Dr. Selvagem – Medicina de Animais Silvestres e Exóticos, Joinville – SC.....	15
Figura 6 – Consultório da Clínica Veterinária Dr. Selvagem – Medicina de Animais Silvestres e Exóticos, Joinville – SC.....	15
Figura 7 – Instalações do bloco cirúrgico da Clínica Veterinária Dr. Selvagem – Medicina de Animais Silvestres e Exóticos, Joinville – SC.....	16
Figura 8 – Tomografia computadorizada da ranfoteca de Tucano-toco ( <i>Ramphastos toco</i> ), macho, de 3 anos de idade, pesando 0,625kg.....	32
Figura 9 – Tucano-toco ( <i>Ramphastos toco</i> ), macho, de 3 anos de idade, pesando 0,625kg, anestesiado e entubado para procedimento cirúrgico de inserção de prótese sintética de gnatoteca.....	33
Figura 10 – Tucano-toco ( <i>Ramphastos toco</i> ), macho, de 3 anos de idade, pesando 0,625kg, após 15 dias da cirurgia de inserção de prótese sintética de gnatoteca.....	34
Figura 11 – Radiografia realizada em <i>Agapornis Roseicollis</i> ( <i>Agapornis roseicollis</i> ), fêmea, de 1 ano e 7 meses de idade e pesando 0,071kg. A) Projeção ventrodorsal, observa-se estrutura radiopaca compatível com ovo na região da cavidade celomática. B) Projeção laterolateral direita da região do abdômen observa-se estrutura radiopaca compatível com ovo na região da cavidade celomática. ....	40
Figura 12 – <i>Agapornis Roseicollis</i> ( <i>Agapornis roseicollis</i> ), fêmea, de 1 ano e 7 meses de idade, pesando 0,071kg, anestesiada, contida e assepsia para cirurgia de retirada de ovo retido.....	41
Figura 13 – <i>Agapornis Roseicollis</i> ( <i>Agapornis roseicollis</i> ), fêmea, de 1 ano e 7 meses de idade e pesando 0,071kg. A) Retirada de ovo retido, após massagem. B) Sutura de pele realizada com padrão de sutura simples contínua, após uma incisão para retirada de um ovo retido. ....	42

Figura 14 – Agapornis Roseicollis (*Agapornis roseicollis*), fêmea, de 1 ano e 7 meses de idade, pesando 0,071kg, cicatrização, após três dias, de um procedimento cirúrgico realizado para a retirada de um ovo retido. ....43

Figura 15 – Agapornis Roseicollis (*Agapornis roseicollis*), fêmea, de 1 ano e 7 meses de idade, pesando 0,071kg, após 4 dias da cirurgia de retirada de ovo retido. ....44

## LISTA DE TABELAS

Tabela 1 – Espécies de aves atendidas na Clínica Veterinária Dr. Selvagem, Joinville – SC, no período de 14/08/2018 a 31/10/2018.....	20
Tabela 2 – Diagnósticos clínicos estabelecidos nos atendimentos de aves durante a realização do estágio curricular obrigatório em Medicina Veterinária na área de clínica médica e cirúrgica de animais silvestres e exóticos no CVDS.....	22
Tabela 3 – Procedimentos cirúrgicos em aves acompanhados pelo acadêmico durante a realização do estágio curricular obrigatório em Medicina Veterinária na área de clínica médica e cirúrgica de animais silvestres e exóticos no CVDS.....	23
Tabela 4 – Espécies de mamíferos atendidos na Clínica Veterinária Dr. Selvagem, Joinville – SC, no período de 14/08/2018 a 31/10/2018.....	24
Tabela 5 – Diagnósticos clínicos estabelecidos nos atendimentos de mamíferos durante a realização do estágio curricular obrigatório em Medicina Veterinária na área de clínica médica e cirúrgica de animais silvestres e exóticos no CVDS.....	25
Tabela 6 – Procedimentos cirúrgicos em mamíferos acompanhados pelo acadêmico durante a realização do estágio curricular obrigatório em Medicina Veterinária na área de clínica médica e cirúrgica de animais silvestres e exóticos no CVDS.....	26
Tabela 7 – Espécies de répteis atendidos na Clínica Veterinária Dr. Selvagem, Joinville – SC, no período de 14/08/2018 a 31/10/2018.....	27
Tabela 8 – Diagnósticos clínicos estabelecidos nos atendimentos de répteis durante a realização do estágio curricular obrigatório em Medicina Veterinária na área de clínica médica e cirúrgica de animais silvestres e exóticos no CVDS.....	28

## LISTA DE GRÁFICOS

- Gráfico 1 – Número de animais domésticos não convencionais, exóticos, silvestres e de vida livre recebidos na Clínica Veterinária Dr. Selvagem, Joinville – SC, no período de 14/08/2018 a 31/10/2018. ....18
- Gráfico 2 – Número de animais atendidos na clínica médica e cirúrgica na Clínica Veterinária Dr. Selvagem, Joinville – SC, no período de 14/08/2018 a 31/10/2018. .18
- Gráfico 3 – Ordem das espécies de aves atendidas na Clínica Veterinária Dr. Selvagem, Joinville – SC, no período de 14/08/2018 a 31/10/2018. ....19
- Gráfico 4 – Ordem das espécies de mamíferos atendidos na Clínica Veterinária Dr. Selvagem, Joinville – SC, no período de 14/08/2018 a 31/10/2018. ....24
- Gráfico 5 – Ordem das espécies de répteis atendidas na Clínica Veterinária Dr. Selvagem, Joinville – SC, no período de 14/08/2018 a 31/10/2018. ....27



## LISTA DE ABREVIATURAS

BID	Duas vezes ao dia.
CVDS	Clínica Veterinária Dr. Selvagem – Medicina de Animais Silvestres e Exóticos
DNA	Ácido Desoxirribonucléico
GTA	Guia de Transporte Animal
IM	Via intramuscular
kg	Quilograma
mg	Miligrama
SC	Via subcutânea
SID	Uma vez ao dia.
TID	Três vezes ao dia.
VO	Via oral

## SUMÁRIO

<b>1</b>	<b>INTRODUÇÃO .....</b>	<b>11</b>
<b>2</b>	<b>DESCRIÇÃO DO LOCAL DO ESTÁGIO .....</b>	<b>12</b>
<b>3</b>	<b>ATIVIDADES DESENVOLVIDAS .....</b>	<b>16</b>
3.1	CASUÍSTICA .....	17
3.1.1	<b>Aves .....</b>	<b>19</b>
3.1.2	<b>Mamíferos.....</b>	<b>23</b>
3.1.3	<b>Répteis.....</b>	<b>26</b>
<b>4</b>	<b>RELATOS DE CASOS.....</b>	<b>29</b>
4.1	CASO CLÍNICO 1 – INSERÇÃO DE PRÓTESE SINTÉTICA DE .....	
	GNATOTECA EM TUCANO-TOCO ( <i>Ramphastos toco</i> ) .....	29
4.1.1	<b>Relato de caso .....</b>	<b>31</b>
4.1.2	<b>Discussão.....</b>	<b>34</b>
4.2	CASO CLÍNICO 2 – RETENÇÃO DE OVO EM AGAPORNIS ROSEICOLLIS ( <i>Agapornis roseicollis</i> ) .....	37
4.2.1	<b>Relato de caso .....</b>	<b>39</b>
4.2.2	<b>Discussão.....</b>	<b>44</b>
<b>5</b>	<b>CONCLUSÃO.....</b>	<b>47</b>
	<b>REFERÊNCIAS BIBLIOGRÁFICAS .....</b>	<b>48</b>

<b>ANEXOS .....</b>	<b>51</b>
---------------------	-----------

## 1 INTRODUÇÃO

O estágio curricular obrigatório é o momento em que são colocados em prática todos os ensinamentos teóricos e práticos abordados no decorrer da trajetória acadêmica, sendo esse período de grande importância na formação acadêmica, pois nele são testados os conhecimentos adquiridos durante a graduação.

O estágio curricular obrigatório foi realizado na Clínica Veterinária Dr. Selvagem – Medicina de animais Silvestres e Exóticos, localizado na cidade de Joinville - SC. O período foi de 14 de agosto até 31 de outubro de 2018, e totalizou 420 horas. O local conta de uma estrutura completa e uma equipe composta por 3 médicos veterinários com especializações em diferentes áreas da medicina veterinária de animais silvestre e exóticos.

As atividades realizadas foram relacionadas à clínica e cirurgia de animais silvestres e exóticos. Foi possível acompanhar atendimentos clínicos, auxiliar em exames de imagem e procedimentos cirúrgicos, e também acompanhar e realizar os cuidados de animais internados. Em todas as áreas foi possível discutir sobre os casos acompanhados, sendo as dúvidas sanadas pelos profissionais de cada área. O objetivo desse relatório foi apresentar o local de estágio, as atividades nele desenvolvidas e apresentar a casuística acompanhada juntamente com o relato de dois casos clínicos acompanhados pelo acadêmico.

Os casos clínicos escolhidos a serem relatados foram de inserção de prótese sintética de gnatoteca em Tucano-toco (*Ramphastos toco*) e retenção de ovo em *Agapornis Roseicollis* (*Agapornis roseicollis*), o primeiro em animal da ordem dos piciformes e o segundo em animal da ordem dos psittaciformes, e tendo grande importância na rotina de médicos veterinários de animais silvestres e exóticos. Juntamente com os relatos foi feita uma breve revisão bibliográfica de cada caso, com a apresentação de exames complementares que levarão ao diagnóstico definitivo e o tratamento utilizado para cada situação.

## 2 DESCRIÇÃO DO LOCAL DO ESTÁGIO

O estágio curricular obrigatório foi realizado nas dependências da Clínica Veterinária Dr. Selvagem – Medicina de Animais Silvestres e Exóticos (CVDS), localizado na Rua Conselheiro Arp, número 414, Bairro América, na cidade de Joinville – SC (figura 1). O local oferece atendimento todos os dias da semana, incluindo sábados, domingos e feriados, das 09h00min as 22h00min sem fechar ao meio-dia. Além da estrutura que comporta a clínica veterinária, a CVDS oferece atendimento domiciliar para todo o Brasil mediante agendamento prévio, sendo esse o principal diferencial da clínica. A CVDS é referência no estado de Santa Catarina no atendimento de animais silvestres e exóticos, prioriza o atendimento de qualidade, informa de maneira clara aos tutores os cuidados que cada espécie requer e realiza trabalho voluntário prestando atendimento para os animais de vida livre resgatados pela Polícia Militar Ambiental. A supervisão no local de estágio foi feita pela médica veterinária Milena Ferrarini da Silva.

Figura 1 – Logo da Clínica Veterinária Dr. Selvagem – Medicina de Animais Silvestres e Exóticos, Joinville – SC.



Fonte: <http://www.drselvagem.com.br/galeria.html>, 2018.

A CVDS conta com três médicos veterinários e um auxiliar de medicina veterinária. O funcionamento se dá através de escalas que são programadas pelo setor administrativo. O primeiro horário é das 9:00h as 12:30h e das 14:00h as 18:30h o segundo horário é das 12:00h as 15:30h e das 17:30h as 22:00h, as duas médicas veterinárias se revezam nestes horários, o médico veterinário e proprietário da CVDS faz atendimentos clínicos e cirúrgicos no período de funcionamento da

clínica e os atendimentos a domicílio. A CVDS oferece os seguintes serviços: atendimento clínico, anestesia, cirurgia, internação, prescrição de dieta e manejo específico de cada espécie, hospedagem, assistência técnica a criadouros de animais silvestres, exóticos e zoológicos, assistência técnica em torneios de aves, emissão de laudo técnico para Guia de Transporte Animal (GTA), sexagem de aves por DNA, toailete (corte de unhas e penas de vôo), exames laboratoriais, atendimento clínico domiciliar para todo o território nacional mediante agendamento, resgate e afugentamento de fauna, enriquecimento ambiental, palestras, cursos e treinamentos.

Os atendimentos eram feitos por ordem de chegada, ou agendamento, a realização das consultas e os procedimentos cirúrgicos não emergenciais eram feitos através de agendamento prévio. As emergências eram atendidas imediatamente na chegada ao local. Os exames de imagem eram terceirizados, realizados no Centro Veterinário Cães e Gatos, situado a duas quadras da clínica. A CVDS estava construída em um único andar, na recepção (figura 2), os pacientes e seus proprietários eram recebidos, aguardando o atendimento do médico veterinário.

Figura 2 – Recepção da Clínica Veterinária Dr. Selvagem – Medicina de Animais Silvestres e Exóticos, Joinville – SC.



Fonte: O autor (2018).

A primeira sala depois da recepção era a internação 1 (figura 3), destinado aos mamíferos em tratamento e aos que estavam hospedados na clínica.

Figura 3 – Internação 1 e hotelaria da Clínica Veterinária Dr. Selvagem – Medicina de Animais Silvestres e Exóticos, Joinville – SC. A) Internação de Mamíferos. B) Hotelaria de Mamíferos.



Fonte: O autor (2018).

A segunda sala era a internação 2 (figura 4), destinado aos répteis e aves em tratamento e aos que estavam hospedados na clínica, na sala de internação a temperatura era mantida entre 27° e 30°C para uma melhor resposta dos pacientes ao tratamento de eleição.

Figura 4 – Internação 2 e hotelaria da Clínica Veterinária Dr. Selvagem – Medicina de Animais Silvestres e Exóticos, Joinville – SC.



Fonte: O autor (2018).

A sala de internação 2 possuía uma bancada para trabalho e farmácia (figura 5), onde ficavam armazenados medicamentos, seringas, agulhas, materiais para realização de curativos e compartimento para nebulização dos pacientes.


Figura 5 – Bancada de trabalho e farmácia da Clínica Veterinária Dr. Selvagem – Medicina de Animais Silvestres e Exóticos, Joinville - SC.



Fonte: O autor (2018).

A esquerda da sala de internação 2 ficava o consultório (figura 6), que possuía uma mesa de inox, uma pia e equipamentos básicos para consulta.

Figura 6 – Consultório da Clínica Veterinária Dr. Selvagem – Medicina de Animais Silvestres e Exóticos, Joinville – SC.



Fonte: O autor (2018).



Por fim, se localizava o bloco cirúrgico (figura 7), com toda a estrutura necessária para a realização dos procedimentos cirúrgicos. Neste local só era permitida a entrada com equipamento básico de proteção. As cirurgias eram realizadas pelo médico veterinário proprietário da CVDS.

Figura 7 – Instalações do bloco cirúrgico da Clínica Veterinária Dr. Selvagem – Medicina de Animais Silvestres e Exóticos, Joinville – SC.



Fonte: O autor (2018).

### 3 ATIVIDADES DESENVOLVIDAS

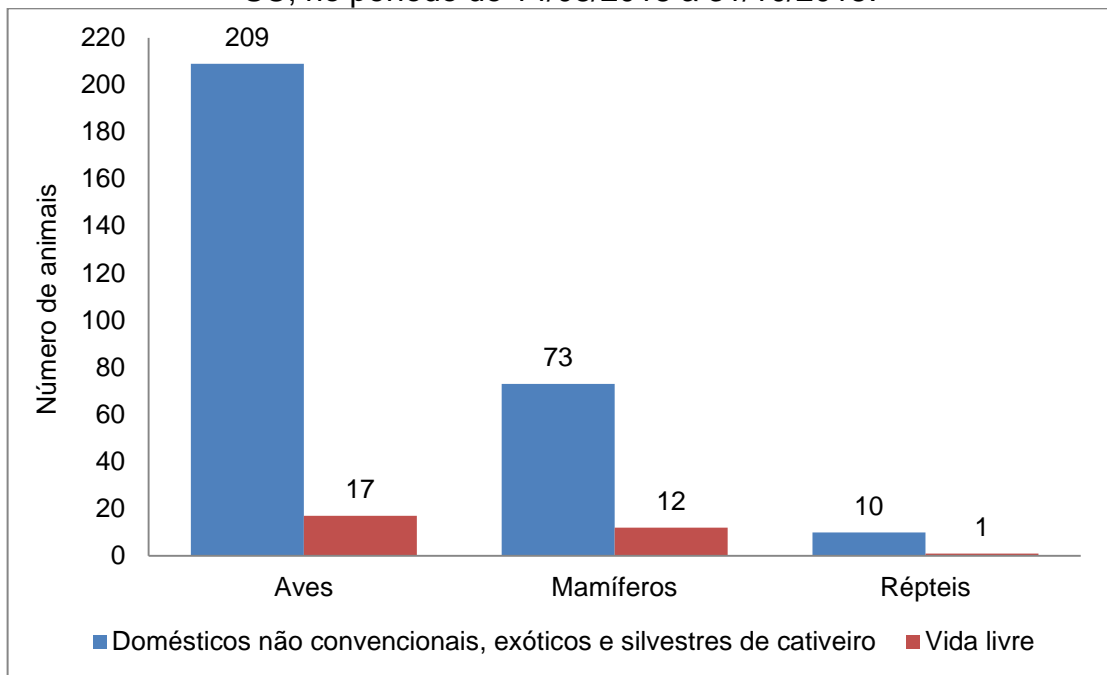
Durante o período de estágio foram acompanhados atendimentos clínicos, procedimentos cirúrgicos, exames de imagem, acompanhamento de animais internados, acompanhamento do médico veterinário nos atendimentos clínicos a domicílio, acompanhamento do médico veterinário como responsável técnico e emissor de Guia de Transporte Animal (GTA) nos torneios de canto de pássaros silvestres, acompanhamento do médico veterinário como responsável técnico nas aulas práticas de técnica cirúrgica do curso de Medicina Humana da Univille de Joinville - SC que utilizavam animais para as aulas. Para manter três estagiários curriculares sem interferir no aprendizado e na qualidade dos serviços prestados, uma planilha foi desenvolvida com datas e turnos que deveriam ser seguidas pelos mesmos.

Em cada área foram praticadas diferentes atividades sempre supervisionadas pelos médicos veterinários responsáveis pelos locais. Durante o atendimento clínico foi possível acompanhar e auxiliar nas consultas. As atividades desenvolvidas nesse setor foram: anamnese, contenção dos animais, auxílio na coleta de material biológico e aplicação de medicamentos. Os exames de imagem eram realizados em clínica terceirizada, onde os estagiários eram responsáveis pelo preparo do paciente, contenção e posicionamento. Nos procedimentos cirúrgicos era permitido auxiliar, instrumentar e atuar como volante. Já na ala da internação, dentre as atividades estavam à administração de medicamentos, monitoramento dos pacientes, troca de curativos, coletas de sangue, nebulizações entre outras. Após a realização dos procedimentos e atendimentos, os profissionais sanavam as dúvidas dos estagiários.

### 3.1 CASUÍSTICA

Durante o estágio curricular obrigatório foram acompanhados 322 casos de 63 espécies distintas de animais, dentre estas, 226 aves (70,19%), 85 mamíferos (26,4%) e 11 répteis (3,41%). Sendo que destes animais atendidos, 292 (90,68%) eram domésticos não convencionais, exóticos e selvagens de cativeiro e 30 (9,32%) eram animais de vida livre (Gráfico 1).

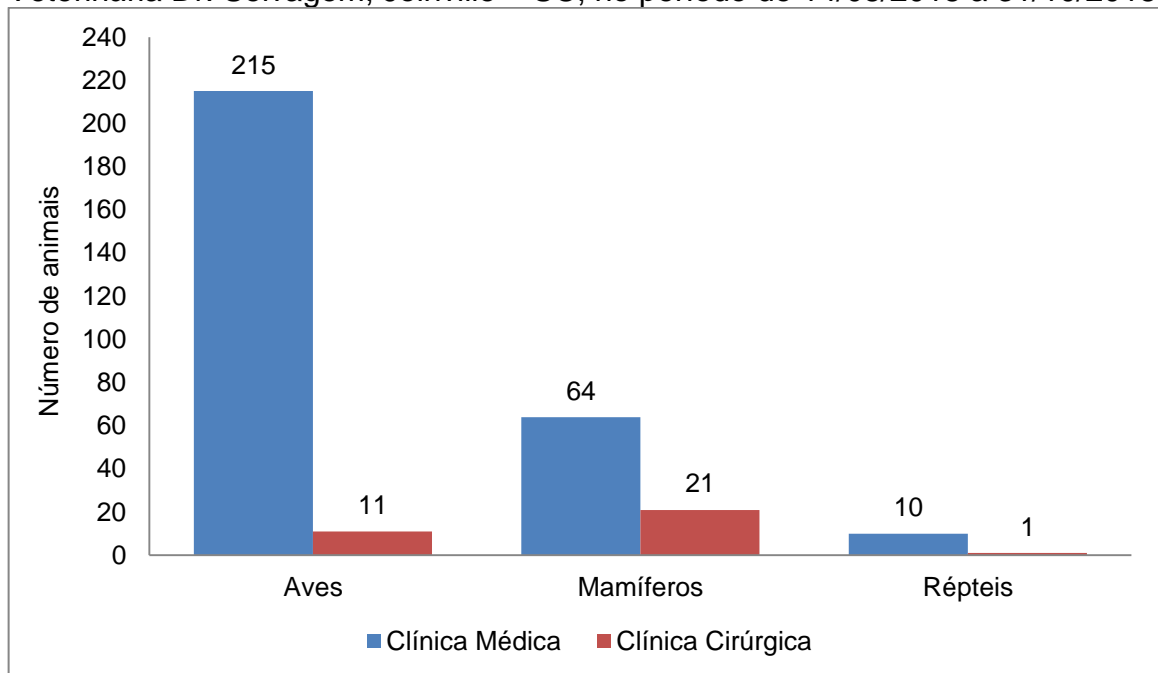
Gráfico 1 – Número de animais domésticos não convencionais, exóticos, silvestres e de vida livre recebidos na Clínica Veterinária Dr. Selvagem, Joinville – SC, no período de 14/08/2018 a 31/10/2018.



Fonte: O autor (2018).

Durante o período do estágio curricular foram atendidos 289 animais na Clínica Médica e 33 na Clínica Cirúrgica (Gráfico 2).

Gráfico 2 – Número de animais atendidos na clínica médica e cirúrgica na Clínica Veterinária Dr. Selvagem, Joinville – SC, no período de 14/08/2018 a 31/10/2018.



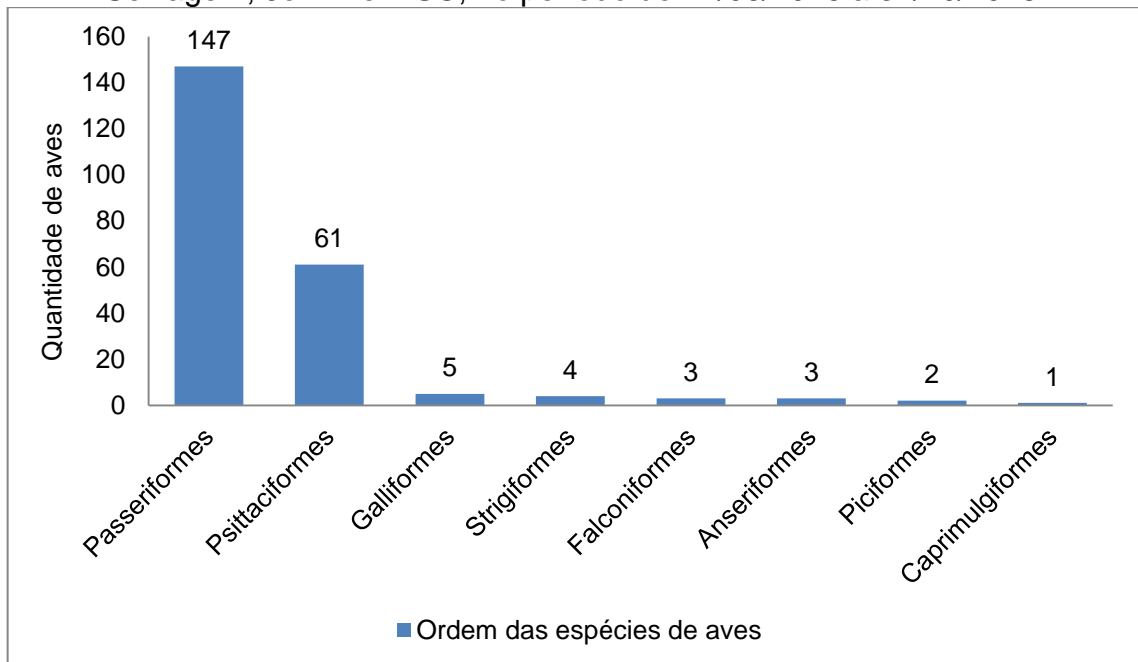
Fonte: O autor (2018).

Dos 322 animais atendidos na CVDS foram registrados 36 óbitos (11,18% dos pacientes atendidos), sendo que, destes 23 óbitos (63,88% do total de óbitos) eram decorrentes da gravidade da doença que acometia o paciente e 13 foram eutanasiados (36,12% do total de óbitos), os animais de vida livre representaram 46% dos animais que foram eutanasiados e o restante mamíferos com lesão na coluna cervical.

### 3.1.1 Aves

Observou-se um predomínio de atendimentos de animais pertencentes à ordem dos Passeriformes (65,04% das aves), destacando-se a espécie *Saltator similis* (41,5% dos passeriformes). Outra ordem de destaque foi dos Psittaciformes (27% das aves), destacando-se a espécie *Nymphicus hollandicus* (67,2% dos psittaciformes). Segundo Cubas et al. (2014), aves pertencentes a esta ordem são muito populares por seu comportamento sociável, inteligência, coloração e capacidade de imitarem sons, tornando-as preferidas como animais de companhia (Gráfico 3).

Gráfico 3 – Ordem das espécies de aves atendidas na Clínica Veterinária Dr. Selvagem, Joinville – SC, no período de 14/08/2018 a 31/10/2018.



Fonte: O autor (2018).

Dentre as oito ordens de aves atendidas na Clínica Veterinária Dr. Selvagem, foram recebidas 42 espécies de aves (Tabela 1).

Tabela 1 – Espécies de aves atendidas na Clínica Veterinária Dr. Selvagem, Joinville – SC, no período de 14/08/2018 a 31/10/2018.

(continua)

<b>Ordem</b>	<b>Nome científico</b>	<b>Nome popular</b>	<b>Quantidade</b>
Passeriformes	<i>Saltator similis</i>	Trinca-ferro	61
	<i>Serinus canarius</i>	Canário-doméstico	17
	<i>Oryzoborus angolensis</i>	Curió	17
	<i>Oryzoborus maximiliani</i>	Bicudo	13
	<i>Sporophila caeruleascens</i>	Coleiro	13
	<i>Passerina brissonii</i>	Azulão	7
	<i>Saltator fuliginosus</i>	Bico-de-pimenta	4
	<i>Sicalis flaveola</i>	Canário-da-terra	3
	<i>Carduellis magellanica</i> x <i>Serinus canarius</i>	Pintagol	2
	<i>Turdus amaurochalinus</i>	Sabiá-poca	2
	<i>Euphonia violacea</i>	Bonito-lindo	1
	<i>Passer domesticus</i>	Pardal	1
	<i>Pitangus sulphuratus</i>	Bem-te-vi	1
	<i>Procnias nudicollis</i>	Araponga	1
	<i>Sporophila nigricollis</i>	Coleiro-baiano	1
	<i>Thalurania glaucopis</i>	Beija-flor	1
<i>Turdus rufiventris</i>	Sabiá-laranjeira	1	
<i>Volatinia jacarina</i>	Tiziu	1	
Psittaciformes	<i>Nymphicus hollandicus</i>	Calopsita	41
	<i>Amazona aestiva</i>	Papagaio-verdadeiro	6
	<i>Agapornis roseicollis</i>	Agapornis Roseicollis	3
	<i>Ara chloropterus</i>	Arara-vermelha	3
	<i>Pionopsitta pileata</i>	Cuiú-cuiú	2
	<i>Pionus chalcopterus</i>	Maitaca-bronze	2
	<i>Amazona vinacea</i>	Papagaio-do-peito-roxo	1
	<i>Ara ararauna</i>	Arara-canindé	1

(conclusão)			
<b>Ordem</b>	<b>Nome científico</b>	<b>Nome Popular</b>	<b>Quantidade</b>
	<i>Melopsittacus undulatus</i>	Periquito-australiano	1
	<i>Trichoglossus moluccanus</i>	Lóris-arco-íris	1
Galliformes	<i>Gallus gallus domesticus</i>	Galinha	4
	<i>Pavo muticus</i>	Pavão-verde	1
Strigiformes	<i>Aegolius harrisii</i>	Caburé-acanelado	1
	<i>Pseudoscops clamator</i>	Coruja-orelhuda	1
	<i>Strix virgata</i>	Coruja-do-mato	1
	<i>Tyto furcata</i>	Coruja-suindara	1
Anceriformes	<i>Anser anser</i>	Ganso	1
	<i>Anser cygnoides</i>	Ganso-sinaleiro-africano	1
	<i>Cygnus atratus</i>	Cisne-negro	1
Falconiformes	<i>Rupornis magnirostris</i>	Gavião-carijó	2
	<i>Elanoides forficatus</i>	Gavião-tesoura	1
Piciformes	<i>Ramphastos toco</i>	Tucano-toco	1
	<i>Selenidera maculirostris</i>	Araçari-poca	1
Caprimulgifor mes	<i>Nyctibius griseus</i>	Urutau	1
<b>TOTAL</b>		42	226

Fonte: O autor (2018).

Observou-se que a maioria dos casos de aves de cativeiro atendidas estavam relacionados a erro de manejo nutricional e ambiental por parte dos proprietários. Na maioria das vezes, a dieta ofertada era pobre em nutrientes e com alimentos de consumo humano. Os erros no manejo ambiental incluíam ambientes inadequados para a espécie, como gaiolas pequenas, liberdade não vigiada e manejo incorreto de luz.

Com relação às aves de vida livre, a maioria destas foram encaminhadas ao setor por apresentarem lesões devido a traumas, apresentando fraturas ou lacerações de pele. É descrito que muitas espécies de aves utilizam as rodovias como local para alimentação e deslocamento, devido à abundância de insetos e

carcaças, aumentando assim as chances de ocorrência de atropelamentos (BAGER; ROSA, 2012).

Durante o período de estágio foram acompanhados 215 atendimentos de clínica médica de aves, os atendimentos não compreendiam apenas aves com suspeita de doenças, mas também aplicação de suplementos vitamínicos injetáveis em 58 aves (27% dos atendimentos), coleta de fezes para realização de exames coproparasitológicos e bacterioscopia em 37 aves (17,2% dos atendimentos), toalete de unhas e penas de vôo em 12 aves (5,6% dos atendimentos), sexagem em 5 aves (2,32% dos atendimentos) e aplicação de hormônio (prolactina) para inibir a postura de ovos em 4 aves (1,86% dos atendimentos). Estas consultas clínicas representaram 116 aves (53,98% dos atendimentos). As consultas com diagnóstico clínico representaram 99 aves (46,02% dos atendimentos) (Tabela 2).

Tabela 2 - Diagnósticos clínicos estabelecidos nos atendimentos de aves durante a realização do estágio curricular obrigatório em Medicina Veterinária na área de clínica médica e cirúrgica de animais silvestres e exóticos no CVDS.

<b>Diagnóstico Clínico</b>	<b>Número de Casos</b>	<b>%</b>
Aerossaculite	17	7,9
Trauma por choque (vidro/parede)	12	5,59
Ectoparasitas	8	3,72
Fratura de membros	8	3,72
Pododermatite	8	3,72
Hipocalcemia	7	3,25
Coccidiose	6	2,79
Gastroenterite bacteriana	6	2,79
Inflamação nas asas	5	2,32
Bouba aviária	4	1,86
Candidíase	3	1,4
Desnutrição	3	1,4
Abscesso na face	2	0,94
Desorientação por vácuo	2	0,94
Catarata	1	0,46
Hiperqueratose lingual	1	0,46
Intoxicação por óleo	1	0,46

(continua)

Diagnóstico Clínico	Número de Casos	(conclusão)
		%
Intoxicação por planta tóxica ( <i>Dieffenbachia seguine</i> )	1	0,46
Megabactéria	1	0,46
Prolapso retal	1	0,46
Ruptura de saco aéreo	1	0,46
Síndrome do arrancamento de penas	1	0,46
<b>TOTAL</b>	<b>99</b>	<b>46,02</b>

Fonte: O autor (2018).

Durante o período de estágio foram acompanhados 11 procedimentos cirúrgicos em aves (Tabela 3).

Tabela 3 - Procedimentos cirúrgicos em aves acompanhados pelo acadêmico durante a realização do estágio curricular obrigatório em Medicina Veterinária na área de clínica médica e cirúrgica de animais silvestres e exóticos no CVDS.

Procedimentos	Aves	%
Desgaste de bico	5	45,45
Amputação de membros (asa ou membro)	3	27,28
Enucleação	1	9,09
Inserção de prótese sintética em gnatoteca	1	9,09
Remoção de ovo retido	1	9,09
<b>TOTAL</b>	<b>11</b>	<b>100</b>

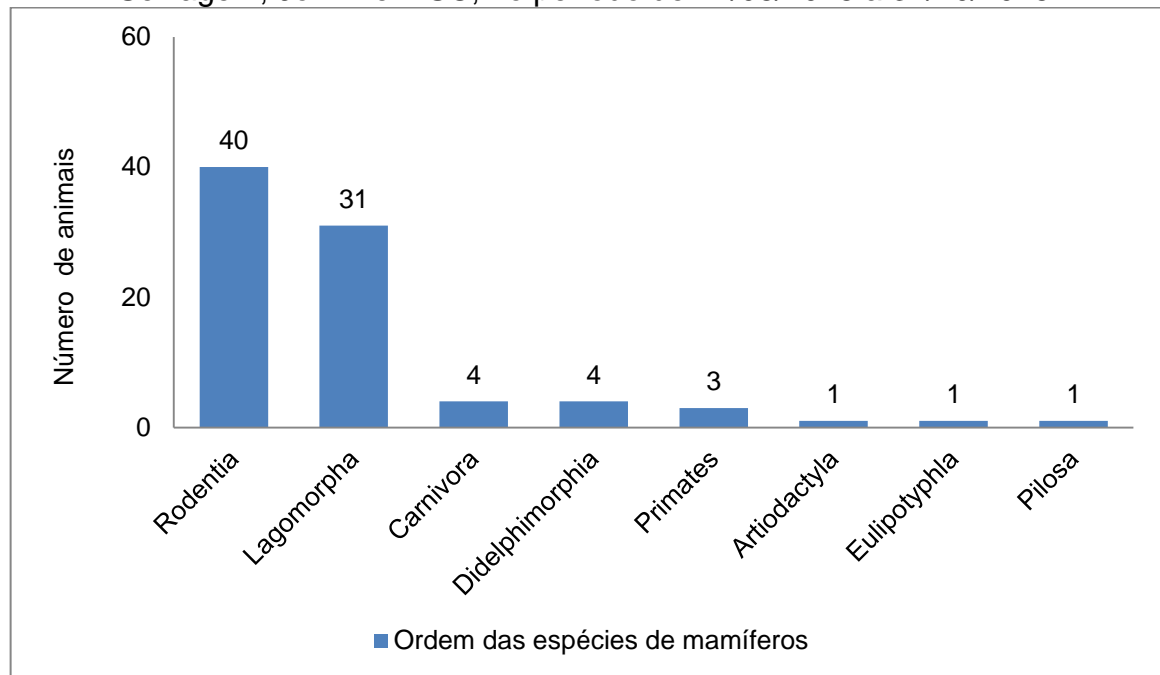
Fonte: O autor (2018).

### 3.1.2 Mamíferos

Observou-se um predomínio de atendimentos em animais pertencentes à ordem Rodentia (47,06% dos mamíferos), destacando-se a espécie *Phodopus campbelli* (35% da ordem Rodentia) e a espécie *Cavia porcellus* (32,5% da ordem Rodentia). Outra ordem de destaque foi a Lagomorpha (36,47% dos mamíferos), destacando-se a espécie *Oryctolagus cuniculus* (100% da ordem Lagomorpha) (Gráfico 4). A escolha por mamíferos exóticos como animais de companhia não convencionais vem crescendo nos últimos anos, por serem naturalmente atraentes devido a suas características especiais, como tamanho (baixo custo para cuidados e manutenção), pelagem, docilidade e graciosidade (CUBAS et al, 2014).



Gráfico 4 – Ordem das espécies de mamíferos atendidos na Clínica Veterinária Dr. Selvagem, Joinville – SC, no período de 14/08/2018 a 31/10/2018.



Fonte: O autor (2018).

Dentre as oito ordens de mamíferos atendidas na Clínica Veterinária Dr. Selvagem, foram recebidas 15 espécies de mamíferos (Tabela 4).

Tabela 4 – Espécies de mamíferos atendidos na Clínica Veterinária Dr. Selvagem, Joinville – SC, no período de 14/08/2018 a 31/10/2018.

(continua)

Ordem	Nome Científico	Nome Popular	Quantidade
Rodentia	<i>Phodopus campbelli</i>	Hamster-anão-russo	14
	<i>Cavia porcellus</i>	Porquinho-da-índia	13
	<i>Rattus norvegicus</i>	Rato-twister	6
	<i>Chinchilla lanigera</i>	Chinchila	4
	<i>Meriones unguiculatus</i>	Gerbil	2
	<i>Myocastor coypus</i>	Ratão-do-banhado	1
Lagomorpha	<i>Oryctolagus cuniculus</i>	Coelho	31
Carnívora	<i>Lycalopex gymnocercus</i>	Graxaim	3
	<i>Leopardus pardalis</i>	Jaguaririca	1
Didelphimorphia	<i>Didelphis virginiana</i>	Gambá	4

Ordem	Nome Científico	Nome Popular	(conclusão)
			Quantidade
Primates	<i>Callithrix penicillata</i>	Sagui-de-tufo-preto	2
	<i>Callithrix jacchus</i>	Sagui-de-tufo-branco	1
Artiodactyla	<i>Mazama gouazoubira</i>	Veado-catingueiro	1
Eulipotyphla	<i>Atelerix albiventris</i>	Hedgehog	1
Pilosa	<i>Tamandua tetradactyla</i>	Tamanduá-mirim	1
<b>TOTAL</b>			<b>85</b>

Fonte: O autor (2018).

Devido ao desconhecimento por parte dos proprietários sobre o manejo alimentar de roedores e lagomorfos, alguns animais atendidos apresentavam afecções relacionadas à dieta incorreta, como crescimento excessivo de dentes incisivos e molares e estase gastrointestinal.

O ceco de *Oryctolagus cuniculus* (coelhos) possuem bactérias anaeróbicas essenciais para a digestão de fibras. Dietas inadequadas, pobres em fibras, causam uma hipomotilidade cecocólica, prolongando a permanência da digesta no ceco e causando uma alteração da microbiota. Os sinais clínicos observados em coelhos que possuem estase e/ou obstrução gastrointestinal são: apatia, depressão, sensibilidade à palpação abdominal, disquesia e anorexia. O diagnóstico desta enfermidade se dá por meio da radiografia contrastada (CARPENTER; QUESENBERRY, 2012).

Durante o período de estágio foram acompanhados 64 atendimentos de clínica médica em mamíferos (Tabela 5) e 21 procedimentos cirúrgicos em mamíferos (Tabela 6).

Tabela 5 - Diagnósticos clínicos estabelecidos nos atendimentos de mamíferos durante a realização do estágio curricular obrigatório em Medicina Veterinária na área de clínica médica e cirúrgica de animais silvestres e exóticos no CVDS.

Diagnóstico Clínico	Número de casos	(continua)
		%
Disbiose intestinal	20	31,25
Alergia a maravalha	7	10,95

<b>Diagnóstico Clínico</b>	<b>Número de casos</b>	(conclusão)
		<b>%</b>
Fraturas diversas	7	10,95
Alergia alimentar	6	9,38
Pneumonia bacteriana	6	9,38
Trauma	5	7,81
Intoxicação por medicamentos	3	4,68
Cálculo vesical	2	3,12
Cinomose	2	3,12
Edema de pálpebra	2	3,12
Otohematoma	2	3,12
Pasteurelose	1	1,56
Sarna	1	1,56
<b>TOTAL</b>	<b>64</b>	<b>100</b>

Fonte: O autor (2018).

Tabela 6 - Procedimentos cirúrgicos em mamíferos acompanhados pelo acadêmico durante a realização do estágio curricular obrigatório em Medicina Veterinária na área de clínica médica e cirúrgica de animais silvestres e exóticos no CVDS.

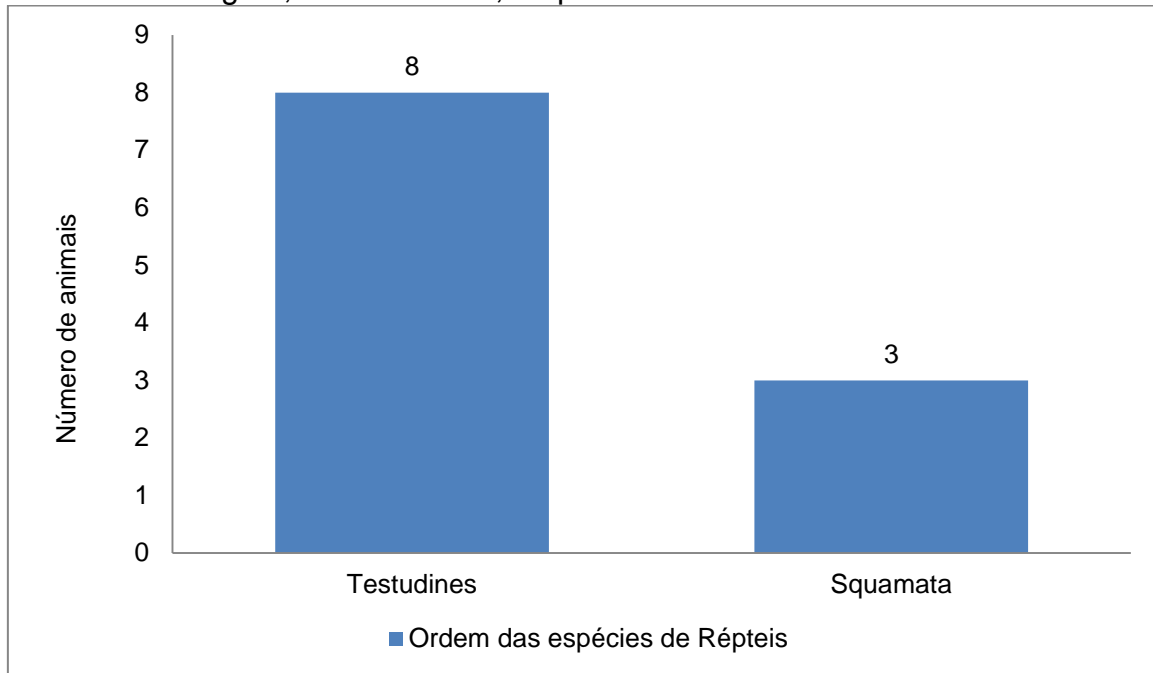
<b>Procedimentos</b>	<b>Mamíferos</b>	<b>%</b>
Desgaste de dentes	6	28,6
Remoção de tumores	5	23,8
OSH eletiva (rata-twister, hedgehog e coelha).	3	14,28
Remoção de abscessos	3	14,28
Cistotomia	2	9,52
Amputação de dígito membro pélvico	1	4,76
Mastectomia total	1	4,76
<b>TOTAL</b>	<b>21</b>	<b>100</b>

Fonte: O autor (2018).

### 3.1.3 Répteis

Observou-se um predomínio de atendimentos em animais pertencentes à ordem dos Testudines (72,72% dos répteis), destacando-se a espécie *Trachemys dorbignyi* (75% dos testudines) (Gráfico 5).

Gráfico 5 – Ordem das espécies de répteis atendidas na Clínica Veterinária Dr. Selvagem, Joinville – SC, no período de 14/08/2018 a 31/10/2018.



Fonte: O autor (2018).

Dentre as duas ordens de répteis atendidas na Clínica Veterinária Dr. Selvagem, foram recebidas 6 espécies de répteis (Tabela 7).

Tabela 7 – Espécies de répteis atendidos na Clínica Veterinária Dr. Selvagem, Joinville – SC, no período de 14/08/2018 a 31/10/2018.

Ordem	Nome Científico	Nome Popular	Quantidade
Testudines	<i>Trachemys dorbignyi</i>	Tartaruga-tigre-d'água	6
	<i>Chelonoides carbonaria</i>	Jabuti-piranga	1
	<i>Chelonoides chilensis</i>	Jabuti-argentino	1
Squamata	<i>Epicrates cenchria</i>	Jibóia-arco-íris-da-amazônia	1
	<i>Iguana iguana</i>	Iguana-verde	1
	<i>Lacerta bilineata</i>	Lagarto-verde	1
<b>TOTAL</b>			<b>11</b>

Fonte: O autor (2018).

A ordem Testudinata apresentou um maior número de atendimentos neste período, com destaque maior na espécie *Trachemys dorbignyi* (tartaruga-tigre-d'água). A maioria dos animais recebidos no setor pertencentes a esta ordem

apresentavam sinais clínicos de hipocalcemia como casco mole ou crescimento irregular do casco (encastelamento). Outra enfermidade comum era a pneumonia decorrente de complicações devido à hipovitaminose A crônica.

A vitamina A é essencial para os animais, pois auxilia na manutenção de todos os epitélios presentes no corpo. A sua deficiência leva a uma maior sensibilidade dos epitélios à ação de microrganismos patogênicos, ocasionando sinais clínicos como anorexia, descamação de carapaça e plastrão, hiperqueratose, blefaroedema, blefaroespasmo, formação de abscessos e predisposição a infecções respiratórias, como a pneumonia (DIAS et al., 2008). A prevenção se dá através da suplementação de vitamina A e a oferta de alimentos que contenham este nutriente, como vegetais verdes escuros, frutas e legumes de coloração alaranjada, amarela ou vermelha, como pimentão, cenoura, laranja, manga, tomate, pimenta, carnes e peixes (RODRIGUES et al., 2009).

Durante o período de estágio foram acompanhados 10 atendimentos de clínica médica em répteis (Tabela 8).

Tabela 8 - Diagnósticos clínicos estabelecidos nos atendimentos de répteis durante a realização do estágio curricular obrigatório em Medicina Veterinária na área de clínica médica e cirúrgica de animais silvestres e exóticos no CVDS.

<b>Diagnóstico Clínico</b>	<b>Número de casos</b>	<b>%</b>
Lesões no casco e órgãos por ataque de predadores	2	20
Hipocalcemia	2	20
Pneumonia bacteriana	2	20
Dermatofitose	2	20
Hiperparatireoidismo secundário	2	20
<b>TOTAL</b>	<b>10</b>	<b>100</b>

Fonte: O autor (2018).

Durante o estágio curricular foi acompanhado apenas um procedimento cirúrgico em réptil, foi uma amputação de membro anterior direito em um lagarto-verde (*Lacerta bilineata*), animal de vida livre encaminhado por empresa particular.

## 4 RELATOS DE CASOS

### 4.1 CASO CLÍNICO 1 – INSERÇÃO DE PRÓTESE SINTÉTICA DE GNATOTECA EM TUCANO-TOCO (*Ramphastos toco*)

O tucano-toco (*Ramphastos toco*), maior representante da família Ramphastidae, tem distribuição extensa no território brasileiro. É um habitante típico de áreas de campo, tendo ocupado gradativamente áreas mais florestadas. Por ser uma ave popular e de rara beleza, é desejado por muitas pessoas (CUBAS, 2006).

Os tucanos medem de 40 a 66 centímetros e podem pesar de 125 a 600 gramas. O bico colorido e longo (até 23 centímetros) é a característica mais marcante dos ranfastídeos. Os machos normalmente possuem o bico mais longo, mas este é um dado empírico. Os ranfastídeos são, de modo geral, monomórficos, ou seja, não há dimorfismo sexual (CUBAS, 2006). A longevidade dos tucanos é estimada entre 15 e 25 anos. A frequência cardíaca varia de 130 a 165 batimentos por minuto e a frequência respiratória, em repouso, de 15 a 45 movimentos por minuto (CUBAS, 2006; HARRISON; JOHNSON-DELANEY, 1996).

O bico é uma estrutura dinâmica em crescimento constante, constituída pelos ossos pré-maxila e nasal (superior) e mandíbula (inferior), cobertos por bainhas epidérmicas queratinizadas, denominado de ranfoteca (HARRISON; HARRISON; RITCHIE, 1994; RUPLEY, 1999). Outras estruturas também compõem o bico como feixes vâsculo-nervosos, articulações e bainhas germinativas (ROSSI et al., 2005). Anatomicamente a ranfoteca é subdividida em rinoteca (superior) e gnatoteca (inferior) (RUPLEY, 1999).

O epitélio do bico é constituído, ainda por hidróxi-apatita, cálcio e fosfato, que conferem dureza. A vascularização da derme é delicada e encontra-se entre o perióstio e o estrato córneo queratinizado (O'MALLEY, 2005). A mucosa da cavidade oral e da língua das aves é recoberta por epitélio escamoso estratificado e o grau de queratinização varia de acordo com a localização do epitélio na cavidade oral e da espécie animal (ROSSI et al., 2005).

A consistência da ranfoteca varia entre as espécies. É firme em psitacíformes (papagaios, periquitos e araras) e macia e flexível em Anseriformes (gansos) (HARRISON; HARRISON; RITCHIE, 1994). O tempo de reposição de queratina da ranfoteca está intimamente ligado ao uso do bico. Em grandes psitacídeos a

substituição completa da ranfoteca ocorre em aproximadamente seis meses, enquanto que nos ranfastídeos há uma taxa de crescimento aproximada de 0,25 cm ao ano (ROSSI et al., 2005). Normalmente a queratina da gnatoteca é substituída de duas a três vezes mais rápido do que a rinoteca (ROSSI et al., 2005).

O bico das aves é, normalmente, curto e grosso ou longo e fino. O bico dos tucanos é uma exceção: é longo e grosso. Seu comprimento abrange cerca de um terço do comprimento total do animal, porém seu peso representa aproximadamente 1/20 ou 5% do peso vivo total do animal (MEYERS et al., 2006).

A ranfoteca possui variadas funções em diferentes espécies de aves, como apreensão de alimento, preparo do alimento para a deglutição, defesa e ataque, interação social e sexual, locomoção e construção de ninhos (HARRISSON; HARRISSON; RITCHIE, 1994; ROSSI et al., 2005; RUPLEY, 1999). Recentemente, descobriu-se grande importância do bico na termorregulação corpórea de tucanos-toco (*Ramphastos toco*) (ABE; ANDRADE; TATTERSALL, 2009).

O bico dos tucanos apresenta resistência biomecânica extraordinária. Basicamente a estrutura do bico dos tucanos é um sanduíche composto por queratina e uma rede fibrosa trabeculada de osso e proteínas ricas em cálcio. A espessura da camada de queratina varia entre 0,5 e 0,75 mm e está arranjada na forma de sobreposições de placas hexagonais. Sua densidade é de aproximadamente 0,1 g/cm<sup>3</sup>, o que permite ao tucano voar mantendo o centro de massa no plano das asas (MEYERS et al., 2006).

As lesões decorrentes de traumatismos são as mais prevalentes das lesões de bico e variam de acordo com a intensidade do trauma. As fendas e fissuras são decorrentes de traumas leves e normalmente são tratadas por meio de antissepsia local e recobertas, de forma a evitar infecções. As lesões perfurantes são decorrentes de traumas específicos, por meio de materiais pontiagudos e devem ser recobertas até completa reposição de queratina. Fissuras e lesões perfurantes pouco extensas podem ser recobertas com esparadrapo a base de celulose e colas à base de cianoacrilato, porém esta última possui substâncias voláteis tóxicas que não devem entrar em contato com as mucosas oculares e nasais. Em caso de infecção bacteriana secundária, deve-se administrar antibiótico sistêmico (RUPLEY, 1999).

As fraturas de rinoteca e gnatoteca são decorrentes de traumas intensos devido a disputas entre machos, agressões interespecíficas, agressões entre

companheiros de recinto e choques mecânicos contra objetos de recinto (principalmente em animais recém-introduzidos no cativeiro) (CUBAS, 2006). Em pequenos psitacídeos (periquito australiano, calopsita) são comuns às disjunções traumáticas de sínfise, pois, a maioria destes animais como “*pets*” possuem as rêmiges secundárias cortadas e, na tentativa de içar voo, caem, traumatizando diretamente a gnatoteca. Outra situação comum é que, quando mantidos soltos pela casa, ficam mais sujeitos a pisoteamento que também propicia o traumatismo da gnatoteca (ROSSI JR. et al., 2005).

O tratamento emergencial para as fraturas consiste em controlar a hemorragia local com materiais hemostáticos. Em seguida deve-se debridar a ferida de forma a remover sujidades e restos celulares, além de mantê-la limpa e seca para a realização de tratamento específico (CUBAS, 2006; FECCHIO et al., 2010; ROSSI JR. et al., 2005). Aves que sofrem comprometimento da função de preensão de alimentos devem ser adaptadas a ingerir alimentos pastosos ou mesmo líquido, muitas vezes, por toda a vida. No início deste processo, pode-se realizar alimentação diretamente no bico, utilizando-se sondas especiais para aves. Uma vez passado o período de adaptação, a ave tende a alimentar-se sozinha e passa a conviver com a deformidade. Este processo adaptativo é mais fácil de ser obtido se a deformidade for na rinoteca. A ave que eventualmente só possua gnatoteca consegue manipular pequenas quantidades de alimento com a língua e engolir (FECCHIO et al., 2010).

Em muitos casos a dieta deverá ser modificada, pois o animal apresenta dificuldades em se alimentar ou ingerir água. Muitos animais adaptam-se às dietas comerciais e peletizadas e, nestes casos, deve-se ignorar procedimentos corretivos por motivos estéticos (FECCHIO et al., 2009).

#### **4.1.1 Relato de caso**


Chegou para atendimento na Clínica Veterinária Dr. Selvagem um Tucano-toco (*Ramphastos toco*), macho, de 3 anos de idade, pesando 0,625kg. Durante o atendimento a queixa principal relatada pelo tutor foi de que a ave foi encontrada no seu recinto sem uma parte do bico e apresentava dificuldade para alimentar-se. O tutor não soube relatar com certeza como a ave perdeu parte do bico, acreditava que tivesse quebrado junto à tela do recinto. Devido à preocupação com o animal, optou pelo encaminhamento a clínica para consulta. O médico veterinário



responsável pelo atendimento realizou anamnese detalhada e não conseguiu informações mais relevantes. Já no exame clínico, nenhum parâmetro encontrou-se alterado, constatou que a parte do bico quebrada foi o terço mais distal da gnatoteca. O animal após avaliação clínica aparentava estar sem alterações e sinais clínicos evidentes.

Optou-se então pela realização de uma tomografia computadorizada da ranfoteca para avaliação da fratura (Figura 8), o exame foi realizado no hospital veterinário Vet Plus, localizado na cidade de Joinville – SC, para sedação da ave foi utilizado ketamina 10 mg/kg e midazolam 0,4 mg/kg.

Figura 8 – Tomografia computadorizada da ranfoteca de Tucano-toco (*Ramphastos toco*), macho, de 3 anos de idade, pesando 0,625kg.



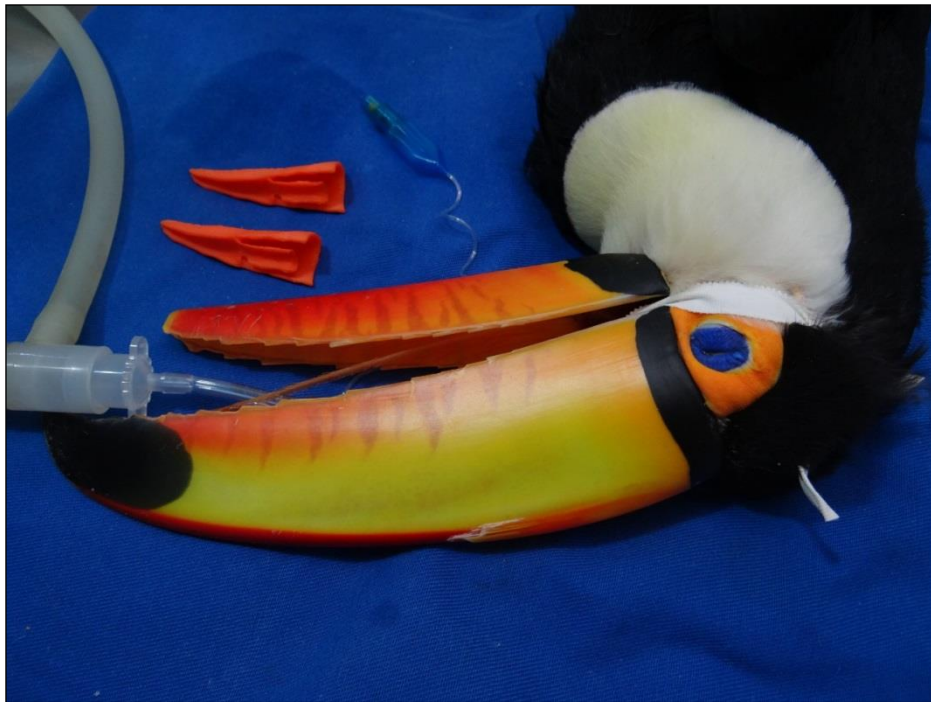Fonte: Hospital Veterinário Vet Plus (2018).

Com o resultado da tomografia, o médico veterinário responsável, sugeriu a inserção de uma prótese sintética da gnatoteca, para propiciar a ave uma melhor qualidade de vida. O proprietário concordou e autorizou a realização do procedimento. As imagens da tomografia foram encaminhadas para uma empresa de São Paulo – SP, que a partir delas produziu a prótese em impressora 3D, confeccionada em Acrilonitrila butadieno estireno, é um copolímero composto pela combinação de acrilonitrila, butadieno e estireno, o resultado físico deste copolímero é um material termoplástico rígido e leve, com alguma flexibilidade e resistência na absorção de impacto. A cirurgia para a inserção foi marcada para 30 dias após a

realização da tomografia computadorizada, tempo este necessário para empresa responsável pela prótese, produzi-la e envia-la.

Para a realização do procedimento optou-se pela anestesia inalatória com a utilização de isoflurano (Figura 9), como medicação pré-anestésica foi utilizado midazolam (2mg/kg/IM).

Figura 9 – Tucano-toco (*Ramphastos toco*), macho, de 3 anos de idade, pesando 0,625kg, anestesiado e entubado para procedimento cirúrgico de inserção de prótese sintética de gnatoteca.



Fonte: O autor (2018).

O procedimento cirúrgico foi iniciado por debridagem de tecidos necróticos e remoção de sujidades. Em seguida a prótese foi fixada a gnatoteca por meio de três pontos com fios de cerclagens, após a junção entre a gnatoteca remanescente e a prótese foi recoberta com resina a base de cianoacrilato, e por fim a resina recebeu pintura com esmalte da cor aproximada da ranfoteca da ave.

Após cirurgia bem-sucedida o animal permaneceu na clínica para os cuidados pós-cirúrgicos, por mais 15 dias. No primeiro dia após a inserção da prótese o paciente mostrava-se ativo, alimentava-se com frutas e ração extrusada própria para espécie e não apresentava nenhuma alteração no exame clínico. Nos 15 dias em que permaneceu sob os cuidados da equipe de internação da clinica veterinária

recebeu tratamento com Enrofloxacino (10mg/kg/IM/SID). Também foram realizadas avaliações regulares para verificação das funções vitais. Após 15 dias internado o paciente mostrava-se ativo, alimentava-se normalmente e não apresentava nenhuma alteração no exame clínico (Figura 10). Por esses motivos foi realizada a alta hospitalar. Não foi receitado medicação para casa.

A ave teve seu retorno estipulado pelo médico veterinário para duas semanas após a alta médica. Foi relatado então, que o animal apresentou recuperação satisfatória tendo reestabelecida sua rotina normal.

Figura 10 – Tucano-toco (*Ramphastos toco*), macho, de 3 anos de idade, pesando 0,625kg, após 15 dias da cirurgia de inserção de prótese sintética de gnatoteca.



Fonte: O autor (2018).

#### 4.1.2 Discussão

As fraturas necessitam de fixação e estabilização, de forma a reposicionar corretamente os fragmentos; e promover imediato retorno do bico à sua função (ROSSI JR. et al., 2006; RUPLEY, 1999). As fraturas completas de rinoteca são de extrema dificuldade de reparo, principalmente em tucanos, necessitando de próteses complexas e com grande número de insucessos nos tratamentos. Nos demais tipos de fratura, o tratamento está diretamente ligado à extensão da fratura e local

acometido da ranfoteca, onde as fraturas próximas à face são mais complicadas em função das forças biomecânicas que sofrerão durante o pós-cirúrgico (FECCHIO et al, 2005). Neste caso a fratura localizava-se na porção mais distal da gnatoteca e foi mais fácil de reposicionar.

Para promover a fixação dos fragmentos da fratura deve-se realizar cerclagens com fios de nylon (não traumáticos), impedindo excessivo torque e mobilidade dos fragmentos. Brocas odontológicas em alta rotação auxiliam a perfuração do bico para a passagem dos fios de sutura, realizadas da face lateral para a face lingual da ranfoteca. As perfurações devem ser feitas de forma linear entre os fragmentos opostos da fratura, promovendo melhor aproximação e fixação (RUPLEY, 1999). Procedimento semelhante ao realizado neste caso e com sucesso.

Após realizada a fixação, deve-se promover estabilidade no foco de fratura para que haja retorno imediato do bico à sua função e o animal volte a comer e beber assim que terminado o procedimento. Tal estabilização é obtida com auxílio de resinas acrílicas odontológicas depositadas sobre o foco da fratura, o que também impede que ocorram infecções secundárias (FECCHIO, 2010). É essencial que a superfície do bico esteja limpa e seca antes da colocação da resina. Para tanto a utilização de condicionamento ácido não possui qualquer ação que auxilie na fixação de resina ao bico, como visto no esmalte dental (FECCHIO et al., 2005). As resinas mais utilizadas são aquelas à base de metacrilato, mais devem ser resfriadas (irrigadas ou aeradas) durante sua polimerização, pois possuem uma fase exotérmica (RUPLEY, 1999). Outras resinas também podem ser utilizadas, como as compostas fotopolimerizáveis, e cabe ao Médico Veterinário o conhecimento bioquímico do material e a forma correta de manuseio (FECCHIO, 2010). No presente relato, o médico veterinário cirurgião optou pela utilização de resina composta nanohíbrida (microhíbrida com partículas nano), que oferece fluorescência equilibrada com os tecidos duros, excelente polimento, amplo espectro de indicações, reduzida sensibilidade à luz ambiente e excelentes propriedades físicas.

Fraturas com perda de segmentos ósseos tendem a apresentar maior dificuldade de reparo e, conseqüentemente, prognóstico reservado. Em animais jovens, as chances de crescimento e remodelação no foco de fraturas são maiores (FECCHIO, 2010). No presente relato, o tucano era uma ave adulta e a gnatoteca levaria um período bem mais longo pra recuperar a porção fraturada.

De acordo com a origem, as próteses podem ser classificadas de forma análoga aos enxertos em próteses autógenas (provém do mesmo indivíduo, quando há a recuperação do remanescente perdido), próteses homólogas ou alógenas (provém de outro indivíduo da mesma espécie – cadáver), prótese heteróloga ou xenóloga (provém de indivíduo de espécie distinta – cadáver), prótese sintética (confeccionada com material inorgânico) e mista (associação de dois ou mais tipos de próteses) (FECCHIO, 2010). Na prática, as próteses autógenas são pouco utilizadas, as próteses heterólogas são muito pouco utilizadas, porém as próteses homólogas, sintéticas e mistas são utilizadas com frequência. São utilizados cadáveres de aves como fornecedores de próteses homólogas, dos quais o bico deve ser dissecado e removido da forma mais asséptica possível. É importante descartar as doenças infecciosas como causa *mortis* dos cadáveres que fornecerão a prótese homóloga (FECCHIO et al., 2005).

Inicialmente, devem-se realizar exames radiográficos para avaliação das estruturas ósseas e tecidos moles adjacentes do remanescente de ranfoteca que receberá a prótese (FECCHIO, 2010). Neste caso, o médico veterinário cirurgião optou pela tomografia computadorizada, por essa apresentar imagens em 3D e em qualidade superior de imagens e detalhes muito superiores em comparação ao exame radiográfico.

O procedimento cirúrgico é iniciado por debridagem de tecidos necróticos e remoção de sujidades do remanescente da ranfoteca. Em seguida, a prótese deve ser fixada ao remanescente por meio de cerclagens e as superfícies de contato entre prótese e remanescente devem ser recobertas com fita adesiva de celulose e esta recoberta com cola a base de cianoacrilato ou com resinas (autopolimerizável ou fotopolimerizável). Para maior aderência e homogeneidade da reconstituição, a mesma deve ter sua superfície completamente (remanescente e prótese) coberta por uma fina camada de resina e, finalizando a inserção da prótese, toda a ranfoteca deve ser recoberta com verniz de fortificação de queratina (Timol 2%, Sorbitol 2% e esmalte base qsp.) (FECCHIO et al., 2005).

A compreensão da biomecânica do crânio e das forças que agem durante os movimentos mastigatórios é essencial para a confecção e posicionamento das próteses de resina. Diversos fatores como anatomia individual, peso reduzido do bico e o desconhecimento da intensidade e distribuição das forças aplicadas sobre o bico, além do desconhecimento da biocompatibilidade (interação) das resinas com a

superfície de queratina, são responsáveis por um grande número de insucessos nos tratamentos (FECCHIO et al., 2009).

No presente relato a ave se portou bem após o procedimento, teve sua alta hospitalar em 15 dias após a cirurgia, em contato telefônico com o proprietário após 60 dias da cirurgia o proprietário relatou que a ave estava em perfeitas condições e totalmente adaptada a prótese.

#### 4.2 CASO CLÍNICO 2 – RETENÇÃO DE OVO EM AGAPORNIS ROSEICOLLIS (*Agapornis Roseicollis*)

O agapornis roseicollis foi descoberto em 1793 no sudoeste da África, esta espécie não possui dimorfismo sexual entre machos e fêmeas. Habitam arredores de bosques e áreas arborizadas, as regiões preferidas variam do nível do mar a elevações superiores a 1.500 metros (ROWAN, 1983).

O agapornis roseicollis é considerado como uma das mais belas espécies de agapornis, estas aves tem em torno 15 centímetros de comprimento e pesam de 55 a 60 gramas. O tempo de vida dos agapornis roseicollis em cativeiro é de 12 a 15 anos. Sua coloração ancestral é predominantemente verde brilhante, com tons rosados na cabeça, pescoço e parte do peito, em cativeiro existem mais de trezentas mutações e combinações de cores, passando por aves amarelas, azuis, brancas, albinas entre outras (ROWAN, 1983).

A reprodução do agapornis roseicollis em cativeiro pode ocorrer durante todo o ano, os criadores em sua grande maioria acasalam as aves nos meses de março a novembro, quando a temperatura é mais amena. Estas aves nidificam no interior de caixas de madeiras próprias para ninho, preferem confeccionar seu ninho com palha de milho e capim seco. Sua postura é de 4 a 6 ovos e o período de incubação é de 22 a 25 dias, os filhotes tornam-se independentes por volta dos dois meses de idade (ROWAN, 1983).

O sistema reprodutor das fêmeas de aves é composto de um único ovário desenvolvido, o esquerdo; o qual se localiza entre o pulmão e o rim esquerdo. Além do ovário, o outro componente é um único oviduto desenvolvido, o esquerdo, que tem aspecto de um tubo claro com delicadas pregas. O oviduto pode ser dividido em cinco partes, sendo elas: o infundíbulo, responsável por captar o ovócito do ovário, e onde ocorre a fertilização; o magno, que libera albumina constituinte da metade clara

do ovo; o istmo que libera o restante da clara e a membrana da casca. Em seguida tem-se o útero ou glândula da casca, onde ocorre a infiltração da água e a deposição de carbonato de cálcio sobre a membrana da casca, processo que dura vinte horas. Nas aves, o útero tem função diferente. Como as citadas acima, portanto pode ser chamado de oviduto inferior. Por fim tem-se a vagina, a qual é uma via de passagem para a cloaca, não tendo função no desenvolvimento do ovo (DUDA, 2011).

Existem fatores desde o desenvolvimento da reprodução, que podem interferir na postura do ovo. Este se desenvolve a partir de um óvulo que se forma no ovário, onde se encontram vários óvulos que se desenvolvem no momento em que as fêmeas atingem a maturidade sexual. A partir daí inicia-se a necessidade da cópula por parte da fêmea, que se coloca em posição característica para que o macho a fertilize. Logo após a cópula, a fêmea entra em “tremulação de plumagem”. Esse processo é necessário para o folículo liberar o ovócito que será fecundado na parte superior do oviduto. Após a fecundação, há o desenvolvimento do embrião e suas células começam a se dividir antes da postura. Então ele começa seu trajeto, saindo do oviduto superior até chegar ao oviduto inferior, onde há a formação da casca constituída de carbonato de cálcio. Ele passa por todo percurso em 24 horas, e é neste caminho que podem ocorrer os problemas de retenção de ovo (FERREIRA, 2011).

No instante da fertilização, o ovo tem formato arredondado e se movimenta com facilidade pelo oviduto. Ele sofre transformação para uma forma oval, na medida em que recebe seus componentes como gema, clara, membranas e casca. Ele passa então a ter dois pólos. A ponta mais fina é denominada vértice e a mais arredondada coroa do ovo, que dá a ele, uma forma resistente e anatomia escorregadia (LEITE, 2011).

Devido à aplicação de tensões oriundas da constrição do oviduto, o ovo é empurrado em direção à saída. Nesta fase, ele já está completamente formado e, somente no final do oviduto recebe a casca calcária (FERREIRA, 2011).

Uma das causas de retenção de ovo ocorre quando os músculos constritores do oviduto exercem força “bipolar”. Assim, a mesma pressão exercida no vértice é exercida na coroa do ovo ao mesmo tempo. Com isso uma força anula a outra e o ovo não se desloca nem pra frente e nem pra trás (FERREIRA, 2011).

Outra causa de retenção do ovo é provocada por deficiência nutricional de cálcio, que leva a formação de ovo mole, ou seja, a má formação de casca sólida. Assim o ovo não responde à força de constrição feita pela parede do oviduto e, portanto, não se desloca. Ele sofre deformação no oviduto (FERREIRA, 2011).

Os principais sintomas apresentados pelas aves com ovo retido são: apatia, movimentos respiratórios acelerados, oviduto inferior distendido e relutância em voar. A ave fica debilitada no chão da gaiola sem forças. A retenção do ovo pode ser detectada palpando o abdômen, que fica proeminente, ou através de exames radiográficos (DANTE, 2008).

As principais causas de retenção de ovo são: tendência genética; má nutrição (baixa de cálcio); estresse; ovos grandes; ovos com deformidades na casca (fina, ausente, formato alterado); fêmea com idade avançada e excesso de posturas em seguida fora de época (DANTE, 2008).

Assim sendo, seja qual for o motivo é sempre uma situação delicada e pode acontecer em qualquer momento da postura, não necessariamente com o primeiro ovo (DANTE, 2008).

#### **4.2.1 Relato de Caso**

Chegou para atendimento na Clínica Veterinária Dr. Selvagem uma *Agapornis roseicollis* (*Agapornis roseicollis*), fêmea, de 1 ano e 7 meses de idade, pesando 0,071kg. Durante o atendimento a queixa principal relatada pela tutora foi de que a ave apresentava fezes mais líquidas, reduziu o consumo de alimento, estava apática, apresentava uma massa dura no abdômen e era a primeira vez que apresentava este quadro. A tutora relatou ainda que a ave vivia na companhia de outras duas aves, uma *Calopsita* (*Nymphicus hollandicus*) e uma *Caturrita* (*Myiopsitta monachus*), e que nenhuma das duas aves apresentava qualquer sintoma semelhante, relatou que a ave não tinha parceiro macho da espécie, nem ninho e material para nidificação. Afirmou ainda que suas aves não tinham contato com aves de vida livre. Sobre a alimentação, relatou que fornecia mistura de sementes própria para a espécie e semente de girassol.

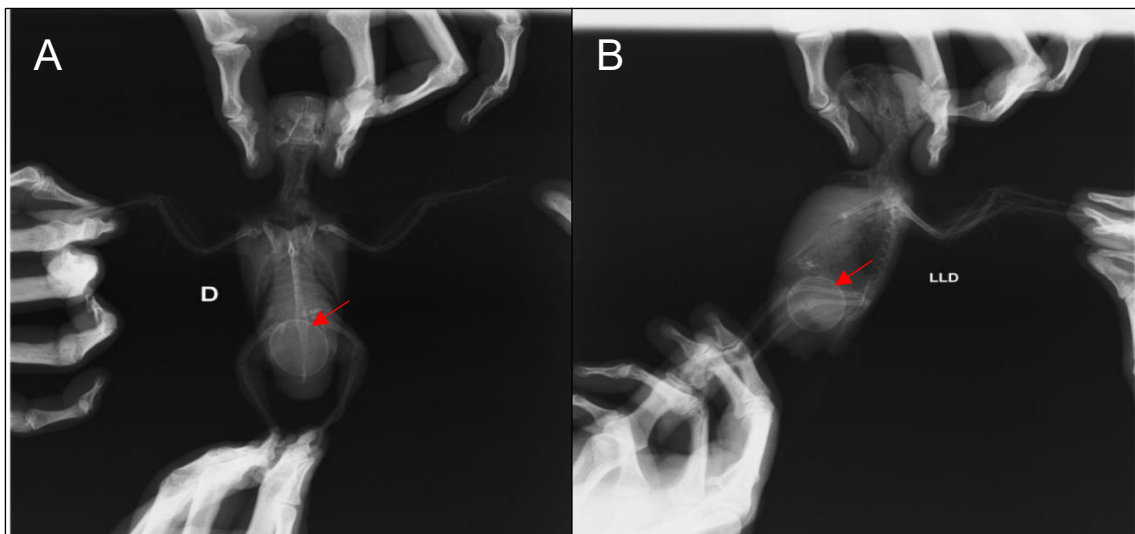
O médico veterinário responsável pelo atendimento realizou anamnese detalhada e não conseguiu informações mais relevantes. Já no exame clínico, nenhum parâmetro encontrou-se alterado, constatou que havia aumento no



abdômen e na palpação do local foi possível constatar que realmente havia uma porção dura, sendo sugestiva de retenção de ovo.

Foi sugerido pelo médico veterinário responsável a realização de um exame radiográfico para a confirmação da retenção de ovo e que a ave deveria permanecer internada na clínica para administração de medicação e acompanhamento da evolução do quadro clínico. A tutora autorizou a realização do exame radiográfico e internação. No exame radiográfico (anexo A), realizado no Centro Veterinário Cães e Gatos, foram feitas duas projeções, uma ventrodorsal e uma laterolateral direita da região do abdômen que confirmou a retenção de ovo único medindo aproximadamente 2,28 cm x 1,76 cm (figura 11).

Figura 11 – Radiografia realizada em *Agapornis Roseicollis* (*Agapornis roseicollis*), fêmea, de 1 ano e 7 meses de idade e pesando 0,071kg. A) Projeção ventrodorsal, observa-se estrutura radiopaca compatível com ovo na região da cavidade celomática. B) Projeção laterolateral direita da região do abdômen observa-se estrutura radiopaca compatível com ovo na região da cavidade celomática.

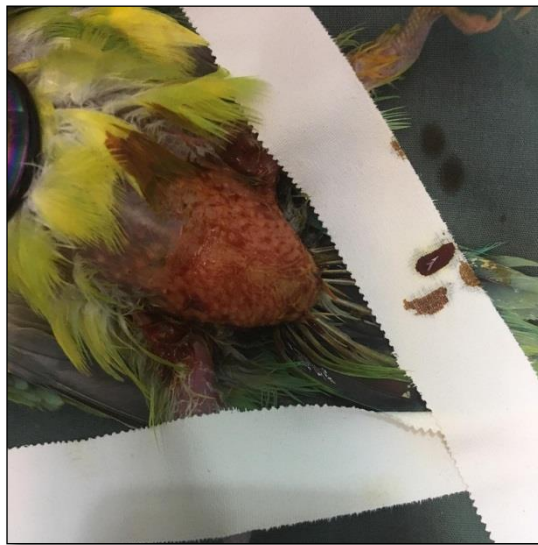

Fonte: O autor (2018).

O tratamento clínico instituído pra ave foi a administração de fluidoterapia com Ringer-lactato (15ml/kg/SC/BID), Borogluconato de cálcio (100mg/kg/SC/BID), Meloxicam (0,3mg/kg/IM/BID), Óleo mineral (0,5ml introduzido na cloaca), massagem na região do abdômen, aquecida por vapor de água (TID) e papinha para psitacídeos (1ml/VO/TID). Este tratamento foi realizado por três dias consecutivos com o intuito que a ave realizasse a postura de forma voluntária, ao final do terceiro dia de tratamento sem sucesso optou-se pela cirurgia para a retirada do ovo.

A mesa de cirurgia foi preparada, a ave contida fisicamente e assepsia realizada com tintura de iodo 2% (figura 12). A ave foi induzida e mantida em plano anestésico com isoflurano. A frequência respiratória permaneceu em 28mpm, e os batimentos cardíacos estavam muito acelerados, impossibilitando a sua mensuração. A temperatura estava em 38,5 °C, durante todo o procedimento cirúrgico.

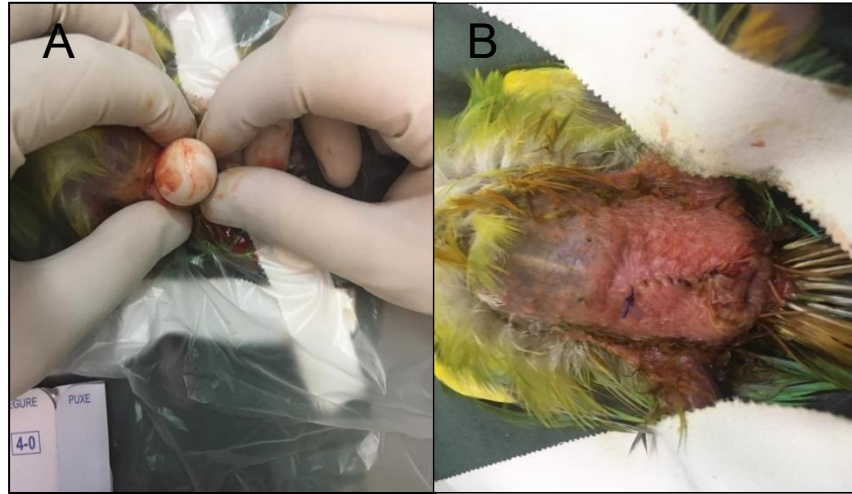
Figura 12 – *Agapornis Roseicollis* (*Agapornis roseicollis*), fêmea, de 1 ano e 7 meses de idade, pesando 0,071kg, anestesiada, contida e assepsia para cirurgia de retirada de ovo retido.



Fonte: O autor (2018).

Após a incisão de 3 centímetros da pele e do oviduto, uma pequena massagem com os dedos foi realizada para que o ovo de 2,28 cm x 1,76 cm fosse retirado com sucesso (figura 13A). O ovo se encontrava em condições normais. Em seguida os tecidos foram suturados, primeiramente o oviduto com padrão de sutura simples interrompido, e depois as camadas da pele com padrão de sutura simples contínua (figura 13B).

Figura 13 – *Agapornis Roseicollis* (*Agapornis roseicollis*), fêmea, de 1 ano e 7 meses de idade e pesando 0,071kg. A) Retirada de ovo retido, após massagem. B) Sutura de pele realizada com padrão de sutura simples contínua, após uma incisão para retirada de um ovo retido.



Fonte: O autor (2018).

Todo o procedimento durou cerca de quarenta minutos, e ao final foi administrado Enrofloxacino (10mg/kg//IM). Em um tempo de quinze minutos após a cirurgia, com o fim da anestesia, a ave já apresentava comportamento normal. No dia seguinte da cirurgia já alimentava-se normalmente.

Após cirurgia bem-sucedida o animal permaneceu na clínica para os cuidados pós-operatórios, por mais 4 dias. Nos dias em que permaneceu sob os cuidados da equipe de internação da clínica veterinária recebeu tratamento com Enrofloxacino (10mg/kg/IM/BID), Meloxicam (0,3mg/kg/IM/BID), Tramadol (5mg/kg/IM/BID), GIARDICID® (metronidazol e sulfadimetoxina) (40mg/kg/VO/BID) e fluidoterapia com Ringer-lactato (15ml/kg/SC/BID).

Notou-se também que três dias após o procedimento cirúrgico a incisão já estava seca, e quase totalmente cicatrizada sem infecções (figura 14).

Figura 14 – *Agapornis Roseicollis* (*Agapornis roseicollis*), fêmea, de 1 ano e 7 meses de idade, pesando 0,071kg, cicatrização, após três dias, de um procedimento cirúrgico realizado para a retirada de um ovo retido.



Fonte: O autor (2018).

Também foram realizadas avaliações regulares para verificação das funções vitais. Após 4 dias internado o paciente mostrava-se ativo, alimentava-se normalmente e não apresentava nenhuma alteração no exame clínico (figura15). A pedido da tutora mediante ao quadro clínico favorável apresentado pela ave e por sua responsabilidade foi realizada a alta hospitalar. Para casa foi receitado Enrofloxacino (10mg/kg/VO/BID) e GIARDICID® (metronidazol e sulfadimetoxina) (40mg/kg/VO/BID) durante 21 dias.

Figura 15 – *Agapornis Roseicollis* (*Agapornis roseicollis*), fêmea, de 1 ano e 7 meses de idade, pesando 0,071kg, após 4 dias da cirurgia de retirada de ovo retido.



Fonte: O autor (2018).

A ave teve seu retorno estipulado pela médica veterinária para duas semanas após a alta médica. Foi relatado então, que a ave apresentou recuperação satisfatória tendo reestabelecida sua rotina normal.

#### 4.2.2 Discussão

Quando se suspeita que a ave possa estar retendo ovo, além do histórico e anamnese, o exame físico com a palpação da cavidade celomática é indicado verificar se existe aumento de volume e o exame radiográfico é necessário para confirmar a suspeita (CUBAS et al., 2014; PEREIRA et al., 2015). Conduta semelhante à realizada neste caso.

As causas para retenção de ovos são diversas, desde erros de manejo, como pela falta de ninho na gaiola, até por produção excessiva de ovos, estresse e deficiências nutricionais, em especial hipocalcemia. A deficiência de cálcio pode ser

um fator importante a ser analisado, pois o cálcio está intimamente ligado com a formação completa do ovo. A análise do cálcio sérico pode ser um dado importante para descobrir a causa da retenção (JEPSON, 2010) e a suplementação na dose de 5-10 mg/kg é indicada (CARPENTER, 2010; MITCHELL; TULLY, 2009). Neste caso podemos destacar a deficiência nutricional, pois a ave recebia apenas mistura de sementes, incrementada com as de girassol, não tinha acesso a fontes de cálcio como: verdura verde escura (couve, almeirão, rúcula, entre outras), há rações extrusadas próprias para a espécie que contém todos os nutrientes necessários para o pleno desenvolvimento e manutenção da ave, nem a “grit mineral” próprio para espécie, que é fornecido por via oral a vontade para consumo da ave. Podemos destacar também que ave não tinha parceiro macho da mesma espécie, nem gaiola com ninho e material para nidificação.

O cálcio é o mineral mais prevalente no corpo, forma parte dos ossos e a casca do ovo e tem importante papel em muitas reações bioquímicas do corpo (DE MATOS, 2008). As concentrações normais de cálcio nas aves podem atingir valores muito superiores aos tolerados nas espécies de mamíferos, podendo chegar a concentrações de 30 g/L (THRALL et al., 2004). Estes incrementos estão relacionados aos estágios reprodutivos das fêmeas, quando acontece o transporte de cálcio para o ovário, induzido por estrógenos (DUNBAR et al., 2005; HARR, 2002), mediante o aumento na produção de proteínas ligadoras de cálcio como vitelogenina e a albumina (CAPITELLI; CROSTA, 2013).

Em psitacídeos, se considera que os valores normais de cálcio nas fêmeas fora da postura são de 8 a 11 g/L, sendo que, de um terço à metade deste cálcio plasmático se encontra unido à albumina (CAPITELLI; CROSTA, 2013). A hipocalcemia (> 8 mg/dL) pode estar relacionada com má nutrição (deficiência de vitamina D3, excesso de fósforo na dieta), alcalose, hipoalbuminemia (DE MATOS, 2008; CAPITELLI; CROSTA, 2013), anormalidades reprodutivas como postura crônica (DE MATOS, 2008). No caso não foi feita a dosagem de cálcio, para não estressar a ave na coleta de sangue.

O controle do metabolismo do cálcio é complexo e é efetuado pelo hormônio paratiroideo, calcitonina, vitamina D3, estrógenos, colesterol, tiroxina T4 e glucagon. O papel da calcitonina, não obstante, parece ser pouco relevante e não é bem conhecido (DE MATOS, 2008).

O tratamento é baseado em aplicações de cálcio e ocitocina para estimular a postura. Primeiramente é indicada a aplicação de cálcio IM e em seguida de ocitocina IM, que pode ser repetida a cada 60 minutos. Fica a critério do médico veterinário quantas repetições serão feitas até a opção por intervenção cirúrgica. Mitchell e Tully (2009) indicam ainda o uso em gel de prostaglandina E<sub>2</sub> na região dorsal da cloaca, para relaxamento do esfíncter útero vaginal e aumento das contrações uterinas. No presente relato, a médica veterinária fez uso do Borogluconato de Cálcio diluído na fluidoterapia administrado por via subcutânea, e não utilizou a ocitocina, porque o ovo poderia estar preso à parede do oviduto e um excesso de contrações poderia causar prolapso do oviduto.

A ovocentese pode ser realizada pela cloaca ou através da parede abdominal (COLES, 2007). Para realização, utiliza-se uma agulha calibrosa que deve ser introduzida dentro do ovo, o conteúdo aspirado e aplicada gentil compressão para que o ovo colapse dentro do oviduto; uma vez colapsado utiliza-se pinça que prenda a casca para então o ovo ser extraído. Duas condições decorrentes da ruptura de oviduto – gema livre ou ovos inteiros livres na cavidade celomática – têm prognóstico reservado e ambas necessitam de lavagem e drenagem da cavidade (GANDAL, 1982). Altman (1997) indica a celiotomia para os casos nos quais o ovo não possa ser visualizado pela cloaca. Neste caso, os médicos veterinários do CVDS, não utilizam a ovocentese pelo prognóstico reservado e o grande risco de contaminação da cavidade celomática, sendo este quadro muito difícil de ser revertido.

Se for necessária a histerotomia para a remoção do ovo, recomenda-se referendar o oviduto com uma ou duas suturas prévias à sua incisão, visto que suas paredes se contraem após a abertura tornando-se finas, o que dificulta a síntese (COLES, 2007). Procedimento semelhante ao realizado neste caso.

No presente relato a ave se portou bem após o procedimento, teve sua alta hospitalar em 4 dias após a cirurgia, em contato telefônico com o proprietário após 18 dias da cirurgia a tutora relatou que a ave estava em perfeitas condições e recuperada do procedimento cirúrgico.

O diagnóstico diferencial da retenção de ovo é massa abdominal, lipoma subcutâneo e hérnia.

## 5 CONCLUSÃO

Durante o período de estágio curricular obrigatório uma grande casuística foi acompanhada. Algumas afecções como aerossaculite, trauma por choque, hipocalcemia em aves, disbiose intestinal e má oclusão em mamíferos e hipocalcemia e pneumonia por hipovitaminose A em répteis, tiveram grande importância por apresentar uma maior prevalência comparadas com as outras doenças. É importante saber realizar todos os exames possíveis para que possa ser feito o diagnóstico de uma forma rápida e pontual. Os casos relatados tiveram diagnósticos e tratamentos corretos, resultando em melhora dos pacientes na maioria dos casos.

O relatório é um instrumento onde são descritas as atividades acompanhadas, juntamente com os casos clínicos acompanhados. Em todos os casos acompanhados foi possível ver a importância dos meios que auxiliam nos diagnósticos de qualquer patologia. Entender e saber quais meios de diagnósticos podem ser utilizadas em determinada afecção é importante para uma boa resolução do caso.

Um ciclo se encerra para que novos desafios tenham início. Um bom médico veterinário não é aquele que sabe tudo sobre todas as áreas da medicina, mas sim aquele que tenha comprometimento com seus pacientes e clientes, entenda suas limitações e procure auxílio quando necessário para chegar ao diagnóstico e tratamento de seu paciente, promovendo assim sua sanidade e bem-estar.



## REFERÊNCIAS BIBLIOGRÁFICAS

- ALTMAN, R. B. Soft tissue surgical procedures. In: ALTMAN, R. B.; CLUBB, S. L.; DORRESTEIN, G. M.; QUESENBERRY, K. **Avian medicine and surgery**. Philadelphia: W. B. Saunders, 1997. p. 704-732.
- BAGER, Alex; ROSA, Clarissa A. Impacto da rodovia BR-392 sobre comunidades de aves no extremo sul do Brasil. **Revista Brasileira de Ornitologia**, v. 20, n. 1, p. 30-39, mar. 2012.
- CAPITELLI, R.; CROSTA, L.. Overview of psittacine blood analysis and comparative retrospective study of clinical diagnosis, hematology and blood chemistry in selected psittacine species. **Veterinary Clinics of North America: Exotic Animal Practice**, Texas, v. 16, n. 1, p. 71-120, 2013.
- CARPENTER, J. W. **Formulário de Animais Exóticos**. São Paulo: MedVet, 2010. 578 p.
- CARPENTER, James W; QUESENBERRY, Katherine. **Ferrets, rabbits, and rodents: clinical medicine and surgery**. 3 ed. Missouri: Elsevier, 2012.
- COLES, B. H. Surgery. In: **Essentials of avian medicine and surgery**. 3. ed. Oxford: Blackwell Publishing, 2007. p. 142-182.
- CROSTA, L. Alloplastic and heteroplastic beak prosthesis in two Ramphastidae. **Journal of Avian medicine and Surgery**, v. 16, n. 3, p. 218-222, 2001.
- CUBAS, Z.S. Piciformes (tucanos, araçaris, pica-pau). In: CUBAS, Z. S.; SILVA, J. C. R.; CATÃO-DIAS, J. L. **Tratado de animais selvagens**. São Paulo: Roca, 2006. p. 324-337.
- CUBAS, Z. S. et al. **Tratado de animais selvagens: medicina veterinária**. 2 ed. São Paulo: Rocca, 2014. Vol. 1 e 2.
- DANTE, Daniel. **Problemas com ovo entalado**. Clube do criador. 2008. Disponível em: <http://www.clubedocriador.com>. Acesso em: 4 nov. 2018.
- DE MATOS, R. Calcium metabolismo in birds. **Veterinary Clinics of North America: Exotic Animal Practice**, Texas, v. 11, n. 1, p. 59-82, 2008.
- DIAS, Lauriane C. et al. Revisão de Literatura: hipovitaminose A em cágado. **Revista Científica Eletrônica de Medicina Veterinária**. Ano 6, n. 11, jul. 2008.
- DUDA. **Fisiologia: sistema reprodutor e urinário**. Criatório BIG Original, São Paulo, 2011. Disponível em: <http://www.criatoriobigoriginal.com.br>. Acesso em: 4 nov. 2018.
- DUNBAR, M. R.; GREGG, M. A.; CRAWFORD, J. A.; GIORDANO, M. R.; TORNQUIST, S. J. Normal hematologic and biochemical values for prelaying greater

sage grouse (*Centrocercus urophasianus*) and their influence on chick survival. **Journal of Zoo and Wildlife Medicine**, Lawrence, v. 36, n. 3, p. 422-429. 2005.

FECCHIO, R. S.; GOMES, M. S.; KOLOSOSKI, J.; PETRI, B. S.; GIOSO, M. A. Estudo da aderência da resina acrílica auto-polimerizável (Polimetilmetacrilato) em fraturas de rinoteca de tucanos (*Ramphastos toco*). In: CONGRESSO, 9; **ENCONTRO DA ASSOCIAÇÃO BRASILEIRA DE VETERINÁRIO DE ANIMAIS SELVAGENS**, 14., 2005, São José dos Campos. Amais... São Jose do Rio Preto: ABRAVAS, 2005.

FECCHIO, R. S.; ROSSI JR., J. L.; GIOSO, M. A. Reparo de bicos em aves: correções, restaurações e próteses. In: VILANI, R. G.; SCHIMIDT, E. M. S. **Avanços na medicina de animais selvagens: medicina de aves**. Curitiba: Grupo Fowler, 2009. p. 197-223.

FECCHIO, R. S.; **Análise biomecânica da aderência de diferentes sistemas adesivos ao estrato córneo queratinizados do bico de tucano toco (*Ramphastos toco*)**. São Paulo, 2010.

FECCHIO, R. S.; SEKI, Y.; BODDE, S. G.; GOMES, M. S.; KOLOSOSKI, J.; ROSSI JR., J. L.; GIOSO, M. A.; MEYERS, M. A. Mechanical behavior of prosthesis in Toucan beak (*Ramphastos toco*). **Materials Science & Engineering. A, Structural Materials**, v. 30, p. 460-464, 2010.

FERREIRA, Gilson B. **Problemas durante a reprodução**. Revista Brasil Ornitológico, São Paulo. Disponível em: <http://criadouroshekinah.blogspot.com>. Acesso em: 5 nov. 2018.

GANDAL, C. P. Anesthetic and surgical techniques. In: PETRAK, M. L. **Diseases of cage and aviary birds**. 2. Ed. Philadelphia: Lea & Febiger, 1982. p. 304-328.

HARR, K. E. Clinical chemistry of companion avian species: a review. **Veterinary Clinical Pathology**, Santa Barbara, v. 31, n. 3, p. 140-151, 2002.

JEPSON, L. **Clínica de Animais Exóticos: Referência Rápida**. Rio de Janeiro: Elsevier, 2010.

JOHNSON-DELANEY, C. A.; HARRISON, L. R. **Exotic companion medicine**. handbook. Lake Worth: Wingers Publishing, 1996. p. 500.

LEITE, André Israel. **Retenção de ovo em papagaio (*Amazona vinacea*)**. Relato de caso. Formiga – MG, 2011. Disponível em: <http://repositorioinstitucional.unifomg.edu.br>: 21074/xmlui/handle/123456789/130. Acesso em: 4 nov. 2018.

MEYERS, M. A.; LIN, A. Y. M.; SEKI, Y.; CHEN, P.; KAD, B. K.; BODDE, S. Structural biological composites: na overview. **Journal of the Minerals, Metals and Materials Society**, v. 58. N. 7, p. 35-41. 2006.

MITCHELL, M. A.; TULLY, T. N. **Manual of Exotic Pet Practice**. Missouri: Saunders, 2009. 228 p.

O'MALLEY, B. **Clinical anatomy and physiology of exotic species**. London: Elsevier Saunders, 2005. p. 257.

PEREIRA, F. M. A. M. **Histerotomia para tratamento de distocia em um pavão-azul**. In: Congresso da Sociedade de Zoológicos e aquários do Brasil, 2015, Foz do Iguaçu, PR. Disponível em: <http://szb.org.br/resumos2015.html>. Acesso em: 5 nov. 2018.

RITCHIE, B. W.; HARRISON, G. J.; HARRISON, L. R. **Avian medicine: principles and application**. Florida: Wingers Publishing, 1994. 1407 p.

RODRIGUES, Carmem et al. Hipovitaminose A e D em quelônios: tartarugas tigras d'água. **Revista Científica Eletrônica de Medicina Veterinária**. Ano 7, n. 12, jan. 2009.

ROSSI JR., J. L.; FECCHIO, R. S.; GUIMARÃES, M. B.; GIOSO, M. A. Correção de fratura em gnatoteca de calopsita. In: **SIMPÓSIO BRASILEIRO SOBRE ANIMAIS SILVESTRES E SELVAGENS, 3.**, 2005, Viçosa. Anais...Viçosa: 2005.

ROSSI, J. R.; BARALDI-ARTONI, S. M.; OLIVEIRA, D.; CRUZ, C.; FRANZO, V. S.; SAGULA, A. Morphology of beak and tongue of partridge *Rhynchotus rufescens*. **Ciência Rural**, v. 35, n. 5, p. 1098-1102, 2005.

ROWAN, M. 1983. **The Doves, Parrots and Cuckoos of Southern Africa**. Claremont, South Africa: David Phillip.

RUPLEY, A. E. **Manual de clínica aviária**. São Paulo: Roca, 1999. 582 p.

TATTERSALL, G. J.; ANDRADE, D. V.; ABE, A. S. Heat Exchange from the toucan bill reveals a controllable vascular terminal radiator. **Science Magazine**, v. 325, n. 5939, p. 468-70, 2009.

THRALL M. A.; BAKER, D. C.; CAMPBELL, T. W. et al. **Veterinary Hematology and Clinical Chemistry**. Lippincott: Williams & Wilkins, 2004. 618p.

## ANEXOS



---

Animal: JUJUBA	Data: 16/10/2018
Espécie: AVES	Proprietário (a): NATHALIA LONGARAY CALDEIRA
Raça: AGAPORNIS	Requisitante: ROSANGELA HROMATKA
Idade: 1 ANO E 6 MESES	
Sexo: FÊMEA	

### LAUDO RADIOGRÁFICO

**Região(ões):**Abdomen

**Projeção(ões):**Ventrodorsal e laterolateral Direita


**Achados radiográficos:**

Retenção de ovo único medindo aproximadamente 2,28 cm x 1,76 cm.

**Impressão diagnóstica:**

Retenção de ovo.

**Obs:** Imagens com dimensões alteradas pela impressão em filme radiográfico, não correspondendo ao tamanho real. Escalas com intervalos representando 1,0 cm.

  
Rosângela A. R. Fagion Hromatka  
Médica Veterinária  
CRMV - SC 1565

Rua Jaraguá, 441 - América - Fone 47 3422.3132 - Joinville / SC

PhotoGrid