

**UNIVERSIDADE DE CAXIAS DO SUL  
ÁREA DE CONHECIMENTO DE CIÊNCIAS DA VIDA  
CURSO DE MEDICINA VETERINÁRIA**

**ANDRÉA ALMEIDA OLIVEIRA**

**RELATÓRIO DE ESTÁGIO CURRICULAR OBRIGATÓRIO: ÁREA DE  
CLÍNICA MÉDICA E CIRÚRGICA DE PEQUENOS ANIMAIS**

**CAXIAS DO SUL**

**2023**

**ANDRÉA ALMEIDA OLIVEIRA**

**RELATÓRIO DE ESTÁGIO CURRICULAR OBRIGATÓRIO: ÁREA DE  
CLÍNICA MÉDICA E CIRÚRGICA DE PEQUENOS ANIMAIS**

Relatório de estágio curricular obrigatório apresentado ao Curso de Medicina Veterinária da Universidade de Caxias do Sul (UCS), na Área de Clínica Médica e Cirúrgica de Pequenos Animais, como requisito parcial para obtenção do grau em Bacharel em Medicina Veterinária.

Orientador: Profa. Dra. Antonella Mattei

Supervisor: Méd. Vet. Luciana Guidolin

**CAXIAS DO SUL**

**2023**

**ANDRÉA ALMEIDA OLIVEIRA**

**RELATÓRIO DE ESTÁGIO CURRICULAR OBRIGATÓRIO: ÁREA DE  
CLÍNICA MÉDICA E CIRÚRGICA DE PEQUENOS ANIMAIS**

Relatório de estágio curricular obrigatório apresentado ao Curso de Medicina Veterinária da Universidade de Caxias do Sul (UCS), na área de Clínica Médica e Cirúrgica de Pequenos Animais, como requisito parcial para obtenção do grau em Bacharel em Medicina Veterinária.

Orientadora: Profa. Dra. Antonella Mattei

Supervisor: Méd. Vet. Luciana Guidolin

**Aprovado em: 20 de novembro 2023**

**Banca examinadora**

---

Profa. Dr.<sup>a</sup> Antonella Mattei (Orientadora)  
Universidade de Caxias do Sul - UCS

---

Prof<sup>o</sup> Dr. Eduardo Conceição de Oliveira (Revisor 1)  
Universidade de Caxias do Sul - UCS

---

Álvaro Turmina de Jesus (Revisor 2)  
Mestrando Programa de Pós-graduação em Saúde Animal  
Universidade de Caxias do Sul - UCS

*Dedico este trabalho à meus pais, meu maior exemplo de força, coragem e dedicação.*



## AGRADECIMENTO

A alguns anos atrás, pensar nesse momento, no finalzinho da graduação era então tão distante, mas ao mesmo tempo uma meta a ser traçada e vencida, hoje me vendo então começar a escrever o tão temido, mas ao mesmo tempo tão desejado TCC me veio um misto de sentimentos, é uma euforia, misto de medo e de superação, alegria e aquele sentimento de dever cumprido, porque sei que essa etapa que ainda é uma pequena fração está se findando.

Quero agradecer primeiramente aos meus Pais Beto e Fátima, vocês são os meus pilares e minha força, as minhas irmãs Cleide e Cláudia que sempre estiveram me apoiando e me incentivando, ao meu Amor Márcio por todo apoio e ajuda durante a minha graduação, não poderia deixar de mencionar os meus tios Ana e Márcio, Júlia a minha princesinha e a minha sogra Jacira por sempre estarem disponível, obrigada família por acreditarem nesse sonho junto comigo, essa conquista é sem dúvida nossa!

Agradeço aos amigos que a medicina veterinária me presenteou, Amanda que está comigo desde o início, a Grazi, aos que foram chegando com o tempo e se tornaram essenciais Gustavo, Tarci e a Josi, aos que conquistei durante os estágios Lari, Matheus e minha duplinha a Carol, obrigada por tornarem tudo mais fácil e por tudo que dividiram comigo até aqui, vocês são luz na minha vida.

Agradeço imensamente a toda equipe da Clínica Veterinária Luciana Guidolin, em especial a Lu e ao Roger pela oportunidade, a todas as veterinárias que compõe essa equipe maravilhosa que sempre estiveram disponíveis para sanar as minhas dúvidas e por dividirem seus conhecimentos comigo, aos colegas estagiários e demais funcionários.

Quero deixar registrado meu agradecimento e admiração a duas veterinárias a Lou e a Alexandra, com quem dividi muitas noites de plantão, a quem devo muito do conhecimento que adquirir até aqui, obrigada por tudo.

Por fim, agradeço aos meus professores, por me auxiliarem durante essa jornada e por defenderem com maestria essa grande paixão pela profissão, pela Medicina Veterinária. Agradeço em especial a minha orientadora Profa. Antonella Mattei, por todo ensinamento durante a graduação e principalmente por todo suporte para construção desse trabalho.

A todos vocês, meu muito obrigado!

*“Os animais falam apenas para as pessoas que sabem escutar”*

Autor desconhecido

## RESUMO

O presente relatório tem como objetivo principal descrever as principais atividades desenvolvidas no estágio curricular obrigatório, que ocorreu no período de 17 de agosto a 29 de setembro de 2023 na Clínica Veterinária Luciana Guidolin, em Caxias do Sul/RS. As atividades foram desenvolvidas na área de clínica médica e cirúrgica de pequenos animais, sob a supervisão da Médica Veterinária Luciana Guidolin e orientação da Prof<sup>a</sup> Dra. Antonella Mattei. São contemplados nesse trabalho os elementos descritivos constantes, no plano de estágio curricular, como, as atividades desenvolvidas e/ou acompanhadas, local do estágio, sua estrutura e dinâmica de funcionamento e casuística da clínica. Além do mais, são descritos dois casos clínicos, sendo eles o hipoadrenocorticismo em um canino da raça Pitbull, o hipoadrenocorticismo é uma endocrinopatia caracterizada pela deficiência de mineralocorticoides e glicocorticoides, e os efeitos que a falta dos hormônios cortisol e aldosterona tem no organismo. O outro caso, é o linfoma intestinal em um felino sem raça definida, sendo caracterizados pela proliferação clonal de linfócitos malignos com origem, principalmente, em órgãos linfoides. No período do estágio foram acompanhados 147 casos clínicos, 152 imunizações e 87 procedimentos cirúrgicos, totalizando assim, 386 casos. Dito isso, o período do estágio curricular faz com que sejam agregadas os conhecimentos técnicos as práticas vivenciadas, desempenhando um papel importantíssimo na graduação.

**Palavras-Chave:** Clínica. Cirurgia. Hipoadrenocorticismo. Linfoma Intestinal. Canino. Felino.

## LISTA DE FIGURAS

<b>Figura 1:</b> Fachada da Clínica Veterinária Luciana Guidolin.....	16
<b>Figura 2:</b> Recepção da Clínica Veterinária Luciana Guidolin. ....	16
<b>Figura 3:</b> Salas de espera interna (3A) e externa (3B) da Clínica Veterinária Luciana Guidolin.....	17
<b>Figura 4:</b> Sala para realização de altas médicas, da Clínica Veterinária Luciana Guidolin. ....	17
<b>Figura 5:</b> Consultório 2 da Clínica Veterinária Luciana Guidolin. ....	18
<b>Figura 6:</b> Internamento de Cães, Clínica Veterinária Luciana Guidolin.....	19
<b>Figura 7:</b> Consultório 3 (A) e Sala de Espera (B), da Clínica Veterinária Luciana Guidolin.....	20
<b>Figura 8:</b> Internamento de Felinos, Clínica Veterinária Luciana Guidolin.....	20
<b>Figura 9:</b> Sala para atendimento Cardiológico (A), sala de Ultrassonografia (B) e sala de Radiografia (C).....	21
<b>Figura 10:</b> Bloco Cirúrgico (A e B) e Sala de Esterilização da Clínica Veterinária Luciana Guidolin.....	22
<b>Figura 11:</b> Laboratório de análises clínicas (A e B) da Clínica Veterinária Luciana Guidolin.....	23
<b>Figura 12:</b> Adrenal esquerda em ultrassonografia abdominal de um canino, fêmea, Pitbull, 5 anos de idade, castrada, acometida com hipoadrenocorticismo. ....	42
<b>Figura 13:</b> Ecografia abdominal em felino com linfoma intestinal, fêmea, 14 anos de idade, SRD, com espessamento em região de duodeno. ....	50
<b>Figura 14:</b> Ecografia abdominal em felino com linfoma intestinal, fêmea, 14 anos de idade, SRD, com espessamento em região de jejuno. ....	51
<b>Figura 15:</b> Ecografia abdominal em felino com linfoma intestinal, fêmea, 14 anos de idade, SRD, com espessamento em região de íleo. ....	51
<b>Figura 16:</b> Ecografia abdominal em felino com linfoma intestinal, fêmea, 14 anos de idade, SRD, linfonodo pancreaticoduoneal. ....	52
<b>Figura 17:</b> Ecografia abdominal em felino com linfoma intestinal, fêmea, 14 anos de idade, SRD, linfonodo mesentérico.....	52

<b>Figura 18:</b> Ecografia abdominal em felino com linfoma intestinal, fêmea, 14 anos de idade, SRD, linfonodo ileocólico. ....	53
<b>Figura 19:</b> Biopsia intestinal em felino, fêmea, 14 anos de idade, SRD com linfoma intestinal de baixo grau.....	55

## LISTA DE GRÁFICOS

<b>Gráfico 1:</b> Casuística de caninos e felinos acompanhados na Clínica Veterinária Luciana Guidolin.....	25
<b>Gráfico 2:</b> Casuística de caninos de acordo com o sexo, acompanhados na Clínica Veterinária Luciana Guidolin.....	26
<b>Gráfico 3:</b> Casuística de felinos de acordo com o sexo, acompanhados na Clínica Veterinária Luciana Guidolin.....	26

## LISTA DE TABELAS

<b>Tabela 1-</b> Procedimentos ambulatoriais e exames complementares acompanhados na Clínica Veterinária Luciana Guidolin.....	27
<b>Tabela 2-</b> Casuísticas organizadas por afecções de caninos e felinos na Clínica Veterinária Luciana Guidolin. ....	28
<b>Tabela 3 -</b> Afecções tegumentares acompanhadas na Clínica Veterinária Luciana Guidolin.....	29
<b>Tabela 4-</b> Afecções gastrointestinais acompanhadas na Clínica Veterinária Luciana Guidolin.....	30
<b>Tabela 5-</b> Afecções oftálmicas acompanhadas na Clínica Veterinária Luciana Guidolin..	31
<b>Tabela 6-</b> Afecções cardiorrespiratórias acompanhadas na Clínica Veterinária Luciana Guidolin.....	32
<b>Tabela 7 -</b> Afecções geniturinárias acompanhadas na Clínica Veterinária Luciana Guidolin.....	32
<b>Tabela 8-</b> Afecções neurológicas acompanhadas na Clínica Veterinária Luciana Guidolin. ....	33
<b>Tabela 9-</b> Afecções infecciosas e parasitárias acompanhadas na Clínica Veterinária Luciana Guidolin. ....	34
<b>Tabela 10-</b> Afecções musculoesqueléticas acompanhadas na Clínica Veterinária Luciana Guidolin.....	35
<b>Tabela 11-</b> Afecções endócrinas acompanhadas na Clínica Veterinária Luciana Guidolin. ....	36
<b>Tabela 12 -</b> Afecções oncológicas acompanhadas na Clínica Veterinária Luciana Guidolin. ....	36
<b>Tabela 13-</b> Casuística das imunizações em caninos acompanhadas na Clínica Veterinária Luciana Guidolin. ....	37
<b>Tabela 14-</b> Casuística das imunizações em felinos acompanhadas na Clínica Veterinária Luciana Guidolin. ....	37
<b>Tabela 15-</b> Casuística dos procedimentos cirúrgicos acompanhados na Clínica Veterinária Luciana Guidolin. ....	38

## LISTA DE ABREVIATURAS E SIGLAS

ACTH	Hormônio Adrenocorticotrófico
ALIVE	Agreeing Language in Veterinary Endocrinology
BID	Duas vezes ao dia
CAAF	Citologia Aspirativa Por Agulha Fina
CAV	Adenovírus Canino
CDV	Vírus da Cinomose Canina
CM	Centímetros
CP	Comprimido
CPV-2	Parvovírus Canino Tipo 2
DC	Descontinuada
DDIV	Doença do Disco Intervertebral
DII	Doença Inflamatória Intestinal
DM	Diabetes Mellitus
DOCP	Pivalato De Desoxicorticosterona
ESVE	European Society for Veterinary Endocrinology
FC	Frequência Cardíaca
FCV	Calicivírus Felino
FELV	Vírus da Leucemia Felina
FHV-1	Herpesvírus Felino
FIV	Vírus da Imunodeficiência Felina
FR	Frequência respiratória
FPV	Panleucopenia Felina
HA	Hipoadrenocorticism
LA	Linfoma Alimentar
LAAG	Linfoblástico ou Linfoma de Alto Grau
LABG	Linfocítico ou Linfoma de Baixo Grau
IV	Intravenoso
IM	Intramuscular



mg/dL	Miligrama por Decilitro
mg/kg	Miligrama por Kilograma
ml/h	Mililitro por Hora
mmol/L	Milimol
MPA	Medicações Pré-Anestésicas
Na:K	Sódio/Potássio
PAS	Pressão Arterial Sistólica
PAAF	Citologia por Meio de Punção Aspirativa Por Agulha Fina
PD	Polidipsia
PPT	Proteína Plasmática Total
PU	Poliúria
QID	Quatro vezes ao dia
RL	Ringer Lactato
SC	Subcutânea
SID	Uma vez ao dia
SN	Se Necessário
SRD	Sem Raça Definida
TGI	Trato Gastrointestinal
TID	Três vezes ao dia
TIVA	Anestesia Total Intravenosa
TR	Temperatura Retal
TPC	Tempo De Preenchimento Capilar
µg/dL	Micrograma Por Decilitro
US	Ultrassom ou ultrassonografia
UTI	Unidade de Tratamento Intensivo
VO	Via Oral

## SUMÁRIO

<b>1</b>	<b>INTRODUÇÃO .....</b>	<b>14</b>
<b>2</b>	<b>DESCRIÇÃO DO LOCAL DE ESTÁGIO .....</b>	<b>15</b>
2.1	CLÍNICA VETERINÁRIA LUCIANA GUIDOLIN .....	15
2.2	ESTRUTURA DA CLÍNICA VETERINÁRIA LUCIANA GUIDOLIN .....	16
<b>3</b>	<b>ATIVIDADES DESENVOLVIDAS E CASUÍSTICAS .....</b>	<b>24</b>
3.1	ATIVIDADES E PROCEDIMENTOS ACOMPANHADOS E/OU REALIZADOS NA CLÍNICA VETERINÁRIA LUCIANA GUIDOLIN.....	24
3.2	CASUÍSTICAS ACOMPANHADAS NA CLÍNICA VETERINÁRIA LUCIANA GUIDOLIN.....	25
<b>4</b>	<b>RELATOS DE CASOS .....</b>	<b>40</b>
4.1	CASO CLÍNICO 1 - HIPOADRENOCORTICISMO EM UM CANINO, FÊMEA, DA RAÇA PITBULL.....	40
4.1.2	Revisão de Literatura.....	40
4.1.3	Descrição do caso .....	41
4.1.4	Discussão .....	45
4.2	CASO CLÍNICO 2 – LINFOMA ALIMENTAR DE BAIXO GRAU EM UM FELINO, FÊMEA, SRD .....	48
4.2.1	Revisão de Literatura.....	48
4.2.2	Descrição do Caso .....	49
4.2.2.1	Procedimento cirúrgico.....	54
4.2.3	Discussão .....	56
<b>5</b>	<b>CONSIDERAÇÕES FINAIS.....</b>	<b>61</b>
	<b>REFERÊNCIAS .....</b>	<b>62</b>
	<b>ANEXOS .....</b>	<b>67</b>

## 1 INTRODUÇÃO

O estágio supervisionado obrigatório propicia a complementação do aprendizado do aluno, visto que nesse período o estudante coloca em prática os ensinamentos e a teoria explanada em sala de aula. Conhecimentos que, só a prática diária poderia transmitir são adquiridos nesse momento, como tomada de decisões em situações de emergência, a interação com os proprietários, conversar e explicar as reais situações do paciente, introduzindo ao aluno a realidade da profissão, bem como seus desafios e oportunidades.

O estágio curricular foi realizado na Clínica Veterinária Luciana Guidolin, localizada na cidade de Caxias do Sul - RS, no período de 17 de julho de 2023 até 29 de setembro do mesmo ano, totalizando 440 horas, na área de clínica médica e cirúrgica de pequenos animais, sob a supervisão da médica veterinária Lucina Lígia Guidolin e sob orientação acadêmica da Professora Dra. Antonella Mattei.

A Clínica Veterinária Luciana Guidolin funcionava sob responsabilidade e propriedade da médica veterinária Luciana Lígia Guidolin, que iniciou suas atividades no ano de 2012. Possuía atendimento veterinário em horário comercial e em regime de plantão, inclusive em finais de semana e feriados, com horários diferenciados. A clínica contava com atendimentos em clínica geral, cirurgia, internações, diagnóstico por imagem, anestesiologia, patologia clínica, além de atendimentos com especialistas parceiros. O local foi escolhido para a realização do estágio por possuir uma vasta gama de atividades na área clínica e cirúrgica, garantindo o aprendizado em diversas áreas da medicina veterinária.

O presente relatório teve como objetivo descrever o local de estágio, as atividades desenvolvidas, a casuística da rotina clínica e cirúrgica e o relato de dois casos clínicos, acompanhados durante o período de estágio curricular obrigatório na área de clínica médica e cirúrgica de pequenos animais: hipoadrenocorticismos em um canino e um caso de linfoma intestinal de baixo grau na espécie felina.

## **2 DESCRIÇÃO DO LOCAL DE ESTÁGIO**

### **2.1 CLÍNICA VETERINÁRIA LUCIANA GUIDOLIN**

A Clínica Veterinária Luciana Guidolin (Figura 1), ficava localizada na rua 25 de Julho, número 1941, bairro centro, na cidade de Caxias do Sul, no Rio Grande do Sul. Há vinte anos atrás a médica veterinária Luciana Guidolin começava a sua vida profissional, com atendimento a domicílio e um pequeno consultório, com o passar dos anos com o aumento da demanda de atendimento e pensando em oferecer o melhor aos seus pacientes, ela fundou a Clínica Veterinária Luciana Guidolin, onde o principal objetivo era trazer para os seus clientes uma estrutura completa, oferecendo assim diagnósticos precisos e rápidos, e no ano de 2012, foi fundada a Clínica Veterinária Luciana Guidolin.

A clínica veterinária oferecia atendimento clínico geral para caninos e felinos, bem como consultas com especialistas, além de exames de imagem como ultrassonografia e radiografia, exames laboratoriais, procedimentos cirúrgicos e internações para cães e gatos. O horário de atendimento comercial era das 08h30m até as 19h de segunda à sexta-feira, e 08h30min às 12h nos sábados, após estes horários a clínica entrava em regime de plantão, onde o atendimento ao cliente permanecia até às 24h. A partir das 24h até as 08h30min, o médico veterinário plantonista prestava serviço para os pacientes internados.

Os atendimentos ocorriam por ordem de chegada, com exceção dos pacientes que eram considerados críticos, casos de urgência e emergência eram preconizados sendo então atendidos de imediato, sendo apenas agendadas as consultas com os médicos veterinários especialistas, atendimentos domiciliares, cirurgias e as ecografias.

A equipe da clínica era composta por dez médicos veterinários, sendo que duas veterinárias atendiam diretamente os consultórios em horário comercial, cinco veterinários prestavam serviço nas internações, uma médica veterinária era responsável pelo diagnóstico por imagem, e ainda, havia uma médica veterinária anestesista e uma médica veterinária patologista, além disso, integrava a equipe um auxiliar veterinário, sete estagiários extracurriculares, um estagiário curricular, três recepcionistas, três higienizadoras, uma auxiliar administrativo, um administrador, dois seguranças, além dos médicos veterinários especialistas que prestavam serviço, conforme a necessidade de cada paciente.

**Figura 1:** Fachada da Clínica Veterinária Luciana Guidolin.



Fonte: Andréa Oliveira (2023).

## 2.2 ESTRUTURA DA CLÍNICA VETERINÁRIA LUCIANA GUIDOLIN

A estrutura física da clínica era disposta em três pavimentos, no andar térreo havia a recepção, as salas de espera e a farmácia (junto a recepção). Sendo na recepção (Figura 2), o local onde os pacientes e tutores realizavam o registro de seus dados para posterior atendimento, para isso era utilizado o sistema *on-line* Nuvem Pet®.

**Figura 2:** Recepção da Clínica Veterinária Luciana Guidolin.



Fonte: Andréa Oliveira (2023).

Ainda no térreo tinham duas salas de espera, uma interna (Figura 3A) e outra externa (Figura 3B).

**Figura 3:** Salas de espera interna (3A) e externa (3B) da Clínica Veterinária Luciana Guidolin.



Fonte: Andréa Oliveira (2023).

A clínica contava também com mais uma sala (Figura 4) onde eram realizadas altas médicas, boletins médicos diretamente ao tutor e visita ao paciente internado e um banheiro.

**Figura 4:** Sala para realização de altas médicas, da Clínica Veterinária Luciana Guidolin.



Fonte: Andréa Oliveira (2023).

Continuando no térreo, haviam os consultórios 1 e 2 (Figura 5), que eram iguais, onde eram realizados atendimentos clínicos, imunizações e revisões, em cada consultório havia uma mesa acoplada com balança, refrigerador para armazenamento das vacinas e outras medicações, uma pia, armários com alguns materiais necessários para o atendimento, cadeiras, uma mesa e notebook para acesso ao sistema durante o atendimento.

**Figura 5:** Consultório 2 da Clínica Veterinária Luciana Guidolin.



Fonte: Andréa Oliveira (2023).

A internação de cães também era localizada no térreo, com uma sala contendo 35 baias, duas mesas de inox e materiais necessários para manejo dos pacientes e procedimentos ambulatoriais, um refrigerador para armazenar as medicações e alimentos dos pacientes internados, armários com as medicações injetáveis e orais, bombas de infusões e um berço equipado para U.T.I.

Na clínica não havia um ambiente destinado para isolamento dos animais com doenças infectocontagiosas, sendo que nesses casos, era prestado um primeiro atendimento no consultório e se obtido tal diagnóstico, ele era encaminhado para outra clínica, posteriormente os consultórios passavam por uma higienização para que então pudessem atender o próximo paciente.



Os médicos veterinários tinham acesso ao sistema por um notebook para acompanhar o histórico do paciente, além das fichas de internamento impressas, onde eram feitas as prescrições que ficavam em cima de uma das bancadas, dentro de pastas individuais, juntamente com os termos de autorização para procedimentos ambulatoriais como sondagem nasogástrica e uretral, colheita de materiais biológicos para realização de exames, autorização para internamento, e sedação e/ou tranquilização, usadas nos casos em que se realizava sutura de pele e/ou retiradas de espinhos de ouriço, por exemplo.

Nestas fichas eram descritas as medicações a serem administradas de acordo com os horários estipulados, vias de aplicação, bem como controle dos parâmetros vitais individualizados para cada paciente, que eram feitas ao menos quatro vezes por dia, o que equivalia a uma vez por turno e/ou de acordo com a prescrição para o paciente, e posteriormente estas informações eram passadas para o sistema pelo médico veterinário.

**Figura 6:** Internamento de Cães, Clínica Veterinária Luciana Guidolin.




Fonte: Andréa Oliveira (2023).

No segundo andar havia um consultório (Figura 7 A) para atendimento de felinos, imunizações e revisões, este também era usado pelos especialistas que atendiam os pacientes, o ambiente também contava com uma sala de espera (Figura 7 B) e a internação exclusiva para felinos.



**Figura 7:** Consultório 3 (A) e Sala de Espera (B), da Clínica Veterinária Luciana Guidolin.



Fonte: Andréa Oliveira (2023).

A sala de internação dos felinos (Figura 9) contava com oito baias, o local possuía uma bancada para manipulação dos pacientes, geladeira, balança, armários para medicamentos injetáveis e orais.

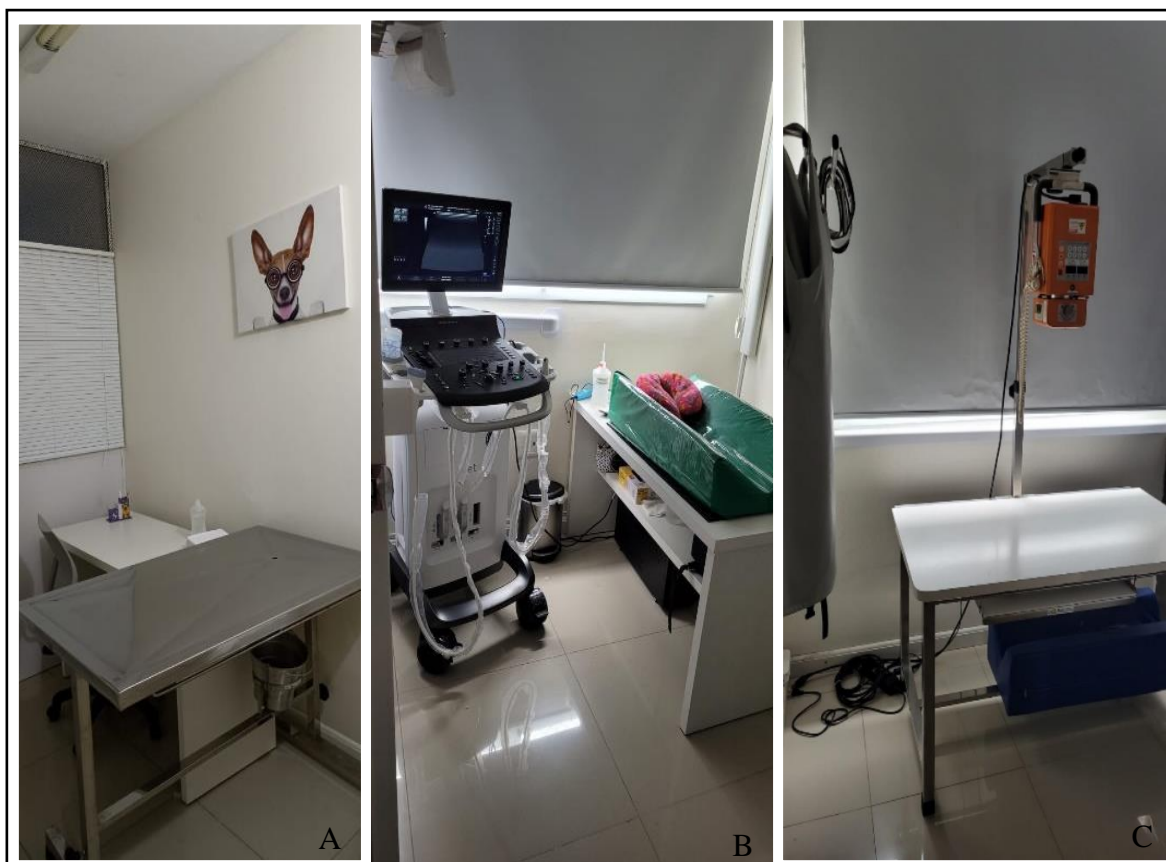**Figura 8:** Internamento de Felinos, Clínica Veterinária Luciana Guidolin.



Fonte: Andréa Oliveira (2023).

Ainda no segundo andar havia uma sala destinada ao atendimento cardiológico, seguida das salas de ultrassonografia, onde havia um equipamento de ultrassonografia, uma mesa e uma calha para a realização dos exames, e a sala de radiografia contendo a mesa de raio x, aventais, luvas e protetores de tireoide, além do notebook onde eram editadas as imagens do raio x (Figura 9 A, B e C).

**Figura 9:** Sala para atendimento Cardiológico (A), sala de Ultrassonografia (B) e sala de Radiografia (C)



Fonte: Andréa Oliveira (2023).

Ainda no segundo andar havia um bloco cirúrgico que continha uma mesa cirúrgica elétrica, dois focos cirúrgicos, equipamentos de anestesia Mindray Wato-20®, uma bomba a vácuo aspiradora cirúrgica, quatro bombas de seringa, uma bomba de equipo e um monitor digital, climatização, além de uma sala destinada à esterilização e lavagem dos materiais cirúrgicos e paramentação, e um banheiro (Figura 10 A e B).

**Figura 10:** Bloco Cirúrgico (A e B) e Sala de Esterilização da Clínica Veterinária Luciana Guidolin.



Fonte: Andréa Oliveira (2023).

Já no terceiro andar havia um laboratório de análises clínicas (Figura 11 A e B), onde eram realizados os exames de rotina como hemograma e bioquímico, também eram realizadas urinálises, exames citológicos, exames de coprologia, análises de efusões, análise de líquido, mielograma, teste de compatibilidade, testes rápidos e coagulograma. O ambiente era climatizado, equipado com duas máquinas da IDEXX® para realização de hemograma e bioquímico, uma centrífuga de micro hematócrito, uma centrífuga analógica, dois microscópios e um computador para acesso ao sistema. Exames que não eram realizados na clínica, como por exemplo, o histopatológico, eram encaminhados para laboratórios parceiros.

Além do laboratório, no terceiro andar havia o escritório administrativo, o estoque contendo medicações e insumos para uso no geral da clínica, uma área que era destinada a sala de treinamento, onde haviam cursos, reuniões e eram feitos treinamentos, também havia um vestiário para funcionários equipados com guarda volume e cabideiro, uma cozinha equipada de uso comum para toda equipe e um banheiro.

**Figura 11:** Laboratório de análises clínicas (A e B) da Clínica Veterinária Luciana Guidolin.



Fonte: Andréa Oliveira (2023).

### **3 ATIVIDADES DESENVOLVIDAS E CASUÍSTICAS**

#### **3.1 ATIVIDADES E PROCEDIMENTOS ACOMPANHADOS E/OU REALIZADOS NA CLÍNICA VETERINÁRIA LUCIANA GUIDOLIN**

Durante o período do estágio curricular realizado na Clínica veterinária Luciana Guidolin, puderam ser acompanhadas as rotinas clínicas e cirúrgicas de pequenos animais. O estagiário decidia qual setor queria acompanhar, de acordo com a rotina do dia a dia, sendo possível, participar da rotina da clínica médica, da clínica cirúrgica, do diagnóstico por imagem, das análises clínicas e do internamento, dessa forma, proporcionava ao estagiário uma visão ampla de todos os setores, e do trabalho de uma equipe multidisciplinar.

Na rotina clínica era possível participar dos atendimentos de consultas, imunizações e revisões, auxiliando na contenção física dos pacientes, exame físico, coleta de materiais biológicos, possibilitando observar diferentes condutas médicas e obter um raciocínio clínico com o decorrer do atendimento. Na rotina cirúrgica, o estagiário atuava auxiliando na preparação pré-cirúrgica dos pacientes, realizando a contenção física para acesso venoso e aplicação das medicações pré-anestésicas (MPA), podendo acompanhar e realizar a intubação orotraqueal, sob supervisão da médica veterinária anestesista, auxiliar na antisepsia cirúrgica e também durante o procedimento cirúrgico, bem como na monitoração anestésica. No pós-operatório era possível realizar a limpeza da ferida cirúrgica e acompanhamento do paciente até a recuperação anestésica, para encaminhá-lo ao internamento e organização do bloco cirúrgico para o próximo procedimento.

No setor de diagnóstico por imagem, o estagiário auxiliava no posicionamento, realização do exame radiográfico e preparação das imagens. No exame ultrasonográfico, o estagiário atuava na contenção do paciente, já no setor de análises clínicas, o estagiário auxiliava na realização dos hemogramas e bioquímicos, auxiliava a patologista nas coletas de materiais para exames citológicos e podia realizar testes rápidos e confecção de lâminas, sob a supervisão da médica veterinária responsável.

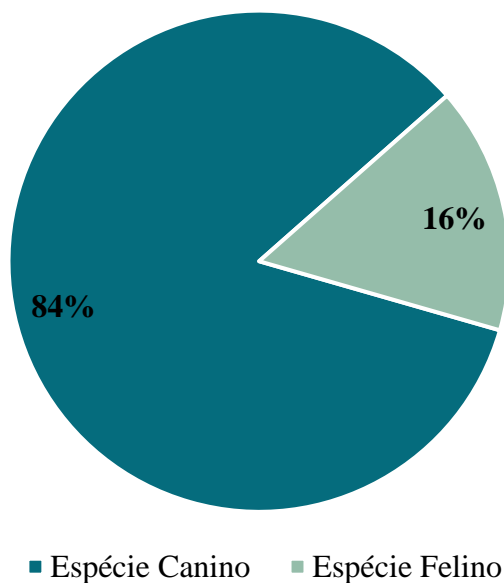
Por fim, na internação, os estagiários auxiliavam no manejo dos pacientes e em procedimentos ambulatoriais como venóclise, sondagem nasogástrica e uretral, toracocentese e abdominocentese, coleta de material biológico, aplicavam medicações prescritas conforme as fichas de cada paciente, realizavam a aferição dos parâmetros vitais como a frequência cardíaca (FC), frequência respiratória (FR), pressão arterial sistólica (PAS), temperatura retal (TR), coloração das mucosas, aferição de glicemia e tempo de

preenchimento capilar (TPC), estes dados eram registrados na ficha de internação dos pacientes, dessa maneira, sendo possível acompanhar o processo de recuperação do paciente bem como, a conduta médica instituída e alta do paciente.

### 3.2 CASUÍSTICAS ACOMPANHADAS NA CLÍNICA VETERINÁRIA LUCIANA GUIDOLIN

Durante o período de estágio, realizado na Clínica Veterinária Luciana Guidolin, foi possível acompanhar, 147 casos clínicos, 152 imunizações e 87 procedimentos cirúrgicos, totalizando assim, 386 casos. Conforme é possível observar no gráfico 1 a predominância de atendimentos foi da espécie canina com 84% (n=232) da casuística em comparação com a espécie felina 16% (n=44).

**Gráfico 1:** Casuística de caninos e felinos acompanhados na Clínica Veterinária Luciana Guidolin.

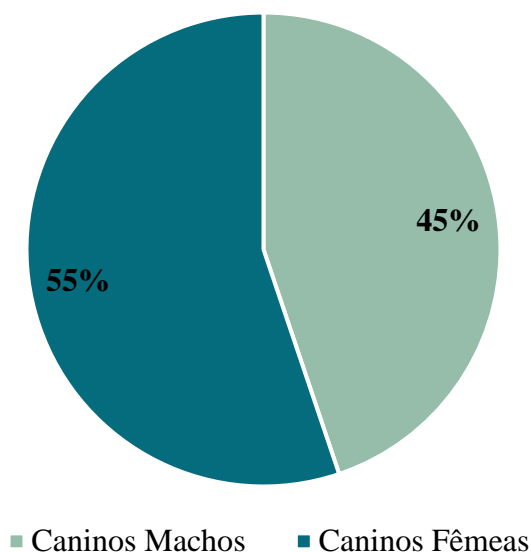


Fonte: Andréa Oliveira (2023).

Em relação ao sexo dos pacientes, conforme o gráfico 2 e 3, para a espécie canina e felina as fêmeas detiveram um maior percentual, sendo 55% (n=128) e 64% (n=28), respectivamente, já os machos somaram 45% (n=104) e 36% (n=16), de modo respectivo.

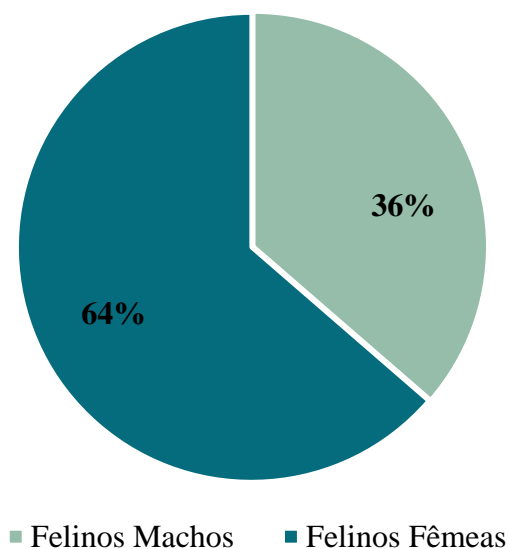


**Gráfico 2:** Casuística de caninos de acordo com o sexo, acompanhados na Clínica Veterinária Luciana Guidolin.



Fonte: Andréa Oliveira (2023).

**Gráfico 3:** Casuística de felinos de acordo com o sexo, acompanhados na Clínica Veterinária Luciana Guidolin.



Fonte: Andréa Oliveira (2023).

Entre os procedimentos ambulatoriais, exames laboratoriais e de imagem, acompanhadas durante o período do estágio, foram observados 572 atendimentos, de acordo com a tabela 1, sendo predominantes com 39,86% (n=228) a venóclise, seguida de

aferição de pressão arterial 15,73% (n=90), coleta sanguínea 9,44% (n=54) e realização de exames laboratoriais, hemograma 6,29% (n=36) e bioquímicos 5,94% (n=34).

**Tabela 1-** Procedimentos ambulatoriais e exames complementares acompanhados na Clínica Veterinária Luciana Guidolin.

(Continua)

<b>Procedimentos ambulatoriais</b>	<b>Canino (n)</b>	<b>Felinos (n)</b>	<b>Total (n)</b>	<b>%</b>
Venóclise	146	82	228	39,86
Aferição de pressão arterial com doppler	60	30	90	15,73
Coleta de sangue	42	12	54	9,44
Hemograma	28	8	36	6,29
Bioquímicos <sup>1</sup>	26	8	34	5,94
CAAF <sup>2</sup>	14	3	17	2,97
Transfusão sanguínea	10	2	12	2,10
Radiografia	8	3	11	1,92
Curativos	10	0	10	1,75
Teste de FIV <sup>3</sup> /FeLV <sup>4</sup>	0	10	10	1,75
Eutanásia	7	2	9	1,57
Teste - Colírio Fluoresceína	8	0	8	1,40
Intubação orotraqueal	7	1	8	1,40
Ultrassonografia abdominal	5	3	8	1,40
Abdominocentese	6	0	6	1,05
Sondagem uretral	4	2	6	1,05
Lavagem vesical	0	6	6	1,05
Aplicação de sensor de glicose	0	4	4	0,70
Teste lacrimal – Schirmer	3	0	3	0,52
Sondagem nasogástrica	1	2	3	0,52
Quimioterapia	2	0	2	0,35
Abdominocentese guiada por US*	2	0	2	0,35
Cistocentese	1	1	2	0,35
Teste de cinomose <sup>5</sup>	1	0	1	0,17
CAAF- guiada por US*	1	0	1	0,17
Toracocentese	0	1	1	0,17



(Conclusão)

<b>Total</b>	<b>392</b>	<b>180</b>	<b>572</b>	<b>100%</b>
--------------	------------	------------	------------	-------------

1-Bioquímico: albumina, fosfatase alcalina, alanina aminotransferase, ureia, creatinina, proteínas totais, glicose, aspartato aminotransferase, cloro, potássio, sódio.

2-CAAF: Citologia aspirativa por agulha fina;

3- FIV: Vírus da imunodeficiência felina; Imunoensaio cromatográfico qualitativo dos anticorpos IgG do vírus da FIV (Alere®);

4 - FeLV: vírus da leucemia felina; Imunoensaio cromatográfico qualitativo dos anticorpos IgG do antígenos da FeLV (Alere®);

5- Imunoensaio cromatográfico qualitativo do anticorpo IgG do vírus da cinomose (Alere®);

\* US - Ultrassonografia

Fonte: Andréa Oliveira (2023).

Na tabela 2 foram descritas as casuísticas organizadas por grupo de afecções, sendo as de maior ocorrência as tegumentares 31,97% (n=47), seguida de gastrointestinais 15,65% (n= 23), e as infecciosas e parasitárias com 11,56% (n=17).

**Tabela 2-** Casuísticas organizadas por afecções de caninos e felinos na Clínica Veterinária Luciana Guidolin.

<b>Afecções</b>	<b>Canino (n)</b>	<b>Felino (n)</b>	<b>Total (n)</b>	<b>%</b>
Tegumentares	39	8	47	31,97
Digestivas	17	6	23	15,65
Infecciosas e parasitárias	8	9	17	11,56
Oftalmológicas	14	0	14	9,52
Cardiorrespiratórias	12	0	12	8,16
Geniturinárias	8	3	11	7,48
Neurológicas	8	1	9	6,12
Musculoesqueléticas	7	0	7	4,76
Endócrinas	3	1	4	2,72
Oncológicas	2	1	3	2,04
<b>Total</b>	<b>118</b>	<b>29</b>	<b>147</b>	<b>100%</b>

Fonte: Andréa Oliveira (2023).

As afecções tegumentares foram as mais acompanhadas na rotina clínica durante o estágio curricular, como apresentado na tabela 3, destas as de maior casuística foram as piodermatites, caracterizadas pelas foliculites superficiais 34,04% (=16).

As foliculites caracterizam-se pela presença de pápulas e máculas alopécicas mal delimitadas, podendo levar a lesões como alopecia multifocal, colarinhos epidérmicos, crostas, escamas, hiperpigmentação, e pústulas com folículo piloso em seu centro. No geral a localização detem-se a áreas de rarefação pilosa (regiões meso e hipogástrica ventral, axilares, torácica lateral e dorsal, interdigital), podendo até ser generalizada. Como podemos citar as alergopatias cutâneas e dermatopatias parasitárias como causas primárias, o diagnóstico pode ser presuntivo de acordo com histórico e sinais clínicos, ou pode ser realizada a citologia como exame auxiliar. O tratamento mais frequente é por meio de substâncias antissépticas tópicas e, se necessário, associa-se antibióticos (Larsson; Henriques, 2020).

**Tabela 3** - Afecções tegumentares acompanhadas na Clínica Veterinária Luciana Guidolin.

<b>Afecções</b>	<b>Canino (n)</b>	<b>Felinos (n)</b>	<b>Total (n)</b>	<b>%</b>
Piodermatite- Foliculite superficial <sup>1</sup>	15	1	16	34,04
Otite externa <sup>1</sup>	7	2	9	19,15
Lesões cutâneas traumáticas <sup>1</sup>	3	2	5	10,64
Cisto sebáceo <sup>2</sup>	3	0	3	6,38
Dermatite acral por lambedura <sup>1</sup>	2	1	3	6,38
Dermatite atópica <sup>1</sup>	2	1	3	6,38
Dermatite fúngica <sup>1</sup>	2	0	2	4,26
Dermatite alérgica a picada de ectoparasitas <sup>1</sup>	2	0	2	4,26
Demodicose <sup>1</sup>	1	0	1	2,13
Dermatite alérgica <sup>1</sup>	1	0	1	2,13
Dermatite úmida (eczema) <sup>1</sup>	1	0	1	2,13
Hiperqueratose <sup>2</sup>	0	1	1	2,13
<b>Total</b>	<b>39</b>	<b>8</b>	<b>47</b>	<b>100%</b>

1-Diagnóstico presuntivo de acordo com sinais clínicos e exame clínico.

2-Diagnóstico citológico.

Fonte: Andréa Oliveira (2023).

No segundo grupo de afecções mais frequentes, estão as do sistema gastrointestinal, com base na tabela 4, as gastroenterites foram as que se destacaram com uma percentagem de 39,13% (n=9), seguida da doença inflamatória intestinal (DII) 13,04% (n=3), gastrite com 13,04% (n= 3) e saculite anal com 13,04% (n=3).

As gastroenterites são afecções comuns de ocorrência na clínica veterinária, que geralmente envolvem diarreia e podem ou não ser acompanhadas de vômito, tendo sua apresentação de maneira aguda ou crônica, dessa forma, qualquer coisa que altere significativamente a microbiota intestinal como bactérias, vírus, parasita e até mesmo alergia alimentar pode propiciar o seu aparecimento. O diagnóstico baseia-se em uma anamnese bem executada, alterações de exames complementares como a ultrassonografia abdominal e exames laboratoriais como o hemograma e bioquímico que auxiliam na avaliação do estado geral do paciente (Rodrigues, *et al.*, 2018).

**Tabela 4-** Afecções gastrointestinais acompanhadas na Clínica Veterinária Luciana Guidolin.

<b>Afecções</b>	<b>Canino (n)</b>	<b>Felinos (n)</b>	<b>Total (n)</b>	<b>%</b>
Gastroenterite <sup>1</sup>	9	0	9	39,13
Doença inflamatória intestinal <sup>2*</sup>	0	3	3	13,04
Gastrite <sup>1</sup>	2	1	3	13,04
Saculite anal <sup>1</sup>	3	0	3	13,04
Enterite linfoplasmocítica <sup>1</sup>	1	1	2	8,70
Megaesôfago <sup>3</sup>	1	1	2	8,70
Colite <sup>1</sup>	1	0	1	4,35
<b>Total</b>	<b>17</b>	<b>6</b>	<b>23</b>	<b>100%</b>

1-Diagnóstico presuntivo de acordo com os sinais clínicos e ultrassonográficos;

2-Diagnóstico confirmado por histopatologia;

3-Diagnóstico confirmado pelo exame radiográfico;

\*Diagnóstico confirmado (1 caso) pelo histopatológico e (2 casos) diagnóstico presuntivo de acordo com os sinais clínicos e ultrassonográficos.

Fonte: Andréa Oliveira (2023).

As afecções oftálmicas de maior destaque na rotina clínica acompanhada foram as úlceras de córnea superficiais com 64,29% (n=9) da casuística, seguida da ceratoconjuntivite seca 21,43% (n=3), conforme tabela 5.

A úlcera de córnea também denominada de ceratite ulcerativa, ocorre quando há uma quebra da barreira epitelial, que expõe o estroma corneano subjacente. Em decorrência da lesão, os cães apresentam sinais clínicos como lacrimejamento, blefaroespasma, fotofobia, hiperemia conjuntival, edema de córnea e miose (Maggs *et al.*, 2017). Essa oftalmopatia é considerada uma urgência oftalmológica, sendo assim, o

diagnóstico e tratamento precoces são fundamentais para que a mesma não evolua para perfuração ocular, que pode levar a déficit visual e até mesmo à inviabilidade do bulbo ocular decorrente de endoftalmite e glaucoma, a terapêutica, no geral é com uso de colírios tópicos (Monteiro *et al.*, 2018; Gogova *et al.*, 2020; Meekins, 2021).

**Tabela 5-** Afecções oftálmicas acompanhadas na Clínica Veterinária Luciana Guidolin.

Afecções	Canino (n)	Felinos (n)	Total (n)	%
Úlcera de córnea superficial <sup>1</sup>	9	0	9	64,29
Ceratoconjuntivite seca <sup>2</sup>	3	0	3	21,43
Úlcera de córnea profunda <sup>1</sup>	1	0	1	7,14
Protusão da glândula da 3ª pálpebra	1	0	1	7,14
<b>Total</b>	<b>14</b>	<b>0</b>	<b>14</b>	<b>100%</b>

1-Diagnóstico com base nos sinais clínico e retenção do colírio de fluoresceína pelo estroma corneano;

2-Diagnóstico com base no teste de Schirmer.

Fonte: Andréa Oliveira (2023).

Como demonstra a tabela 6, entre as afecções cardiorespiratórias que mais tiveram incidência, destacaram-se o colapso de traquéia 25% (n=3), pneumonia bacteriana 25% (n=3) e as cardiomiopatias 25% (n=3).

O acúmulo de líquido linfático no espaço pleural, é o que leva ao aparecimento do quilotórax, e este acúmulo, se deve ao extravasamento de quilo, que por vez, acaba gerando comprometimento respiratório, metabólico e, em alguns casos, pleurite fibrosante (Esptein; Balsa, 2019; Reeves *et al.*, 2019).

Os sinais clínicos mais observados incluem tosse, dispneia, abafamento da ausculta cardiopulmonar, apatia, emagrecimento progressivo e intolerância ao exercício, para se obter o diagnóstico deve-se levar em consideração a apresentação clínica, bem como a realização de exames complementares como análise citológica e bioquímica da efusão pleural, e radiografia torácica (Esptein; Balsa, 2019; Reeves *et al.*, 2019). O tratamento consiste primariamente na intervenção cirúrgica através da ligadura do ducto torácico em associação à uma ou mais técnicas, como a pericardiectomia, ablação da cisterna do quilo e omentalização transdiafragmática (Esptein; Balsa, 2019; Reeves *et al.*, 2019).

**Tabela 6-** Afecções cardiorrespiratórias acompanhadas na Clínica Veterinária Luciana Guidolin.

Afecções	Canino (n)	Felinos (n)	Total (n)	%
Colapso de traquéia <sup>1</sup>	3	0	3	25,00
Pneumonia bacteriana <sup>2</sup>	3	0	3	25,00
Cardiomiopatia dilatada <sup>3</sup>	3	0	3	25,00
Quilotórax <sup>3</sup>	1	0	1	8,33
Sinusite <sup>2</sup>	1	0	1	8,33
Edema pulmonar <sup>4</sup>	1	0	1	8,33
<b>Total</b>	<b>12</b>	<b>0</b>	<b>12</b>	<b>100%</b>

1-Diagnóstico definitivo com base nos sinais clínicos e exame radiográfico;

2- Diagnóstico presuntivo com base nos sinais clínicos apresentados e exame físico;

3- Diagnóstico definitivo com base em análise de líquido cavitário.

4- Como consequência da cardiomiopatia dilatada.

Fonte: Andréa Oliveira (2023).

Das afecções genitourinárias (tabela 7), as de maior casuística foram as cistites com 36,36 (n=4). A cistite, inflamação da vesícula urinária, pode ser desencadeada por uma infecção bacteriana, urolitíase, tumores, dentre outras causas (Nelson; Couto, 2015; Kogika, 2017; Weese *et al.*, 2019). Os sinais clínicos mais frequentes são hematuria, polaciúria, disúria, estrangúria, o animal pode lambar a genitália com frequência e apresentar incontinência ocasional. O diagnóstico é geralmente obtido através da associação do exame físico, junto aos exames complementares como ultrassonografia e radiografia, análise e cultura da urina, e o tratamento irá depender da causa incitante (Nelson; Couto, 2015; Kogika, 2017; Weese *et al.*, 2019).

**Tabela 7 -** Afecções genitourinárias acompanhadas na Clínica Veterinária Luciana Guidolin.

(Continua)

Afecções	Canino (n)	Felinos (n)	Total (n)	%
Cistite <sup>1</sup>	3	1	4	36,36
Piometra <sup>1</sup>	2	0	2	18,18
Urolitíase	1	1	2	18,18
Hiperplasia prostática <sup>1</sup>	1	0	1	9,09

(Conclusão)

IRA <sup>2</sup>	1	0	1	9,09
DTUIF obstrutiva <sup>3</sup>	0	1	1	9,09
<b>Total</b>	<b>8</b>	<b>3</b>	<b>11</b>	<b>100%</b>

1- Diagnóstico presuntivo de acordo com os sinais clínicos e ultrassonográficos;

2- Insuficiência Renal Aguda;

3- DTUIF: Doença do trato urinário inferior dos felinos.

Fonte: Andréa Oliveira, (2023).

A casuística das afecções neurológicas acompanhadas na rotina clínica foram de Doença do Disco Intervertebral (DDIV) com um percentual de 55,56% (n=5), seguida da epilepsia primária com 33,33% (n=3) (tabela 8).

A DDIV é a principal causa de compressão medular, com consequente paraplegia em cães, principalmente em raças condrodistróficas. Esse tipo de alteração degenerativa frequentemente observada na região toracolombar, pode ter origem condroide ou fibroide (Caramico, 2019; Ramalho *et al.*, 2015). A apresentação clínica da doença varia, de acordo com a região acometida e a progressão. Contudo, um dos principais sinais costuma ser a dor, que pode ser crônica ou aguda, outros sinais clínicos como ataxia, hiperestesia espinhal ou até mesmo paraplegia e perda da percepção de dor profunda, também podem ser observados (Dias, 2018; Baumhardt, 2015).

O diagnóstico da DDIV é baseado principalmente no histórico e sinais clínicos apresentados pelo paciente, bem como, com o auxílio de exames de imagem (Cecim, 2019; Dias, 2018). Para indicação de um tratamento apropriado, deve ser analisado o quadro clínico geral do animal, sendo dividido em tratamento conservador ou tratamento cirúrgico (Cruz; Santos, 2017).

**Tabela 8-** Afecções neurológicas acompanhadas na Clínica Veterinária Luciana Guidolin.

Afecções	Canino (n)	Felinos (n)	Total (n)	%
DDIV- Doença do Disco Intervertebral <sup>1</sup>	5	0	5	55,56
Epilepsia primária <sup>1</sup>	3	0	3	33,33
Síndrome vestibular <sup>1</sup>	0	1	1	11,11
<b>Total</b>	<b>8</b>	<b>1</b>	<b>9</b>	<b>100%</b>

1- Diagnóstico definitivo com base nos sinais clínicos, exame físico e mielografia.

Fonte: Andréa Oliveira, (2023).

De acordo com a tabela 9, entre as afecções infecciosas e parasitárias, a de maior incidência foi a giardíase com 23,53% (n=4) dos casos, seguida pela rinotraqueíte 17,65% (n=3) e a FIV 17,65% (n=3).

O protozoário *Giardia sp.* é caracterizado por causar diarreia aguda e crônica, parasita o intestino dos mamíferos, principalmente dos cães, e em gatos tem uma menor prevalência (Santana *et al.*, 2014). Os animais apresentam a síndrome diarreica, que pode ser crônica, contínua ou ocorrer surtos com durações variáveis, outros sinais não muito frequentes são síndrome de má absorção, que causa anorexia, distensão abdominal, flatulência, desnutrição, raquitismo, além de anemia; síndrome dispéptica, com sensação de desconforto epigástrico, plenitude gástrica pós-prandial, eructações, pirose e náuseas (Leal, 2015; Jericó; Kogika; Andrade, 2019). O diagnóstico pode ser obtido pelos sinais clínicos e confirmado pelo coproparasitológico (Jericó; Kogika; Andrade, 2019).

**Tabela 9-** Afecções infecciosas e parasitárias acompanhadas na Clínica Veterinária Luciana Guidolin.

Afecções	Canino (n)	Felinos (n)	Total (n)	Total (%)
Giardíase <sup>1</sup>	4	0	4	23,53
Rinotraqueíte <sup>1</sup>	0	3	3	17,65
FIV <sup>2</sup>	0	3	3	17,65
Traqueobronquite infecciosa canina <sup>1</sup>	2	0	2	11,76
FeLV <sup>3</sup>	0	2	2	11,76
Cinomose <sup>4</sup>	1	0	1	5,88
Esporotricose <sup>5</sup>	0	1	1	5,88
Criptococose <sup>6</sup>	1	0	1	5,88
<b>Total</b>	<b>8</b>	<b>9</b>	<b>17</b>	<b>100%</b>

1 – Diagnóstico presuntivo de acordo com os sinais clínicos e exame físico;

2 - FIV: Vírus da imunodeficiência felina; Imunoensaio cromatográfico qualitativo dos anticorpos IgG do vírus da FIV (Alere®);

3 - FeLV: vírus da leucemia felina; Imunoensaio cromatográfico qualitativo dos anticorpos IgG do antígenos da FeLV (Alere®);

4 - Imunoensaio cromatográfico qualitativo do anticorpo IgG do vírus da cinomose (Alere®);

5 – Diagnóstico definitivo por meio do isolamento fúngico;

6- Diagnóstico definitivo por meio do exame citológico.

Fonte: Andréa Oliveira, (2023).

Entre as afecções musculoesqueléticas (tabela 10), a maior casuística acompanhada foi a luxação de patela com 42,86% (n=3) dos casos. A Luxação patelar é o deslocamento

da patela do sulco troclear, em cães pode ser medial ou lateral e ainda ter diferentes origens como: congênita, de desenvolvimento ou traumática (Rezende, 2022).

O diagnóstico é realizado através do exame físico e a radiográfico que tem por função, estabelecer o grau de deformidade óssea e das modificações articulares degenerativas. É uma patologia onde o tratamento pode ser conservador e/ou cirúrgico, a escolha do método de tratamento também depende do histórico clínico, dos achados físicos e da idade, de acordo com o grau patológico que se encontram, e com a capacidade de ocasionar sequelas degenerativas (Rezende, 2022).

**Tabela 10-** Afecções musculoesqueléticas acompanhadas na Clínica Veterinária Luciana Guidolin.

<b>Afecções</b>	<b>Canino (n)</b>	<b>Felinos (n)</b>	<b>Total (n)</b>	<b>%</b>
Luxação de patela <sup>1</sup>	3	0	3	42,86
Fratura de fêmur <sup>2</sup>	1	0	1	14,29
Ruptura de ligamento cruzado cranial <sup>3</sup>	1	0	1	14,29
Fratura do corpo do íleo <sup>2</sup>	1	0	1	14,29
Fratura de falange proximal <sup>2</sup>	1	0	1	14,29
<b>Total</b>	<b>7</b>	<b>0</b>	<b>7</b>	<b>100%</b>

1- Diagnóstico com base nos testes clínicos e radiografia;

2- Diagnóstico clínico e radiográfico;

3- Diagnóstico com base no teste de gaveta e compressão tibial e radiografia.

Fonte: Andréa Oliveira, (2023).

Na tabela 11, observa-se que a diabetes foi a afecção mais acompanhada dentre as endocrinopatias, com 75% (n=3) da casuística.

Diabetes mellitus (DM) é uma doença endócrina crônica que ocorre nos cães e nos gatos. É manifestada pela incapacidade absoluta ou relativa das células beta do pâncreas em produzirem e secretarem insulina, ou pela resistência periférica dos tecidos a ação deste hormônio. É caracterizada pela presença de glicosúria, polidipsia, poliúria e emagrecimento progressivo em decorrência da hiperglicemia. O diagnóstico de diabetes mellitus necessita da presença de sinais clínicos condizentes associados à hiperglicemia, mesmo no jejum, e glicosúria (Silva, 2014).



**Tabela 11-** Afecções endócrinas acompanhadas na Clínica Veterinária Luciana Guidolin.

<b>Afecções</b>	<b>Canino (n)</b>	<b>Felinos (n)</b>	<b>Total (n)</b>	<b>%</b>
Diabetes mellitus	2	1	3	75
Hipoadrenocorticismo	1	0	1	25
<b>Total</b>	<b>3</b>	<b>1</b>	<b>4</b>	<b>100%</b>

Fonte: Andréa Oliveira, (2023).

Foi possível acompanhar três casos de afecções oncológicas (tabela 12), com 33,33% de casuística cada uma delas.

Neoplasias orais são pouco frequentes em cães e correspondem a aproximadamente 0,5 a 10% de todas as neoplasias que afetam essa espécie, a etiopatogênese tumoral em cães é pouco conhecida, há indícios de que a infecção pelo papilomavírus e lesão celular causada por radiação crônica, atuam como fatores predisponentes (Rosolem; Moroz; Rodigheri, 2012).

O carcinoma de células escamosas (CCE) oral canino pode ser classificado de acordo com a sua localização, em tonsilar e não tonsilar, sendo que este último possui um prognóstico mais favorável. Os principais locais de CCE não tonsilar são assoalho da cavidade oral, gengiva da porção rostral da mandíbula e língua (Rosolem; Moroz; Rodigheri, 2012). Exames complementares de imagem auxiliam no diagnóstico, estadiamento e triagem cirúrgica, pois neoplasias malignas orais frequentemente invadem tecidos adjacentes e algumas podem resultar em metástases (Pippi; Gomes, 2016).

**Tabela 12 -** Afecções oncológicas acompanhadas na Clínica Veterinária Luciana Guidolin.

<b>Afecções</b>	<b>Canino (n)</b>	<b>Felinos (n)</b>	<b>Total (n)</b>	<b>%</b>
Histiocitoma cutâneo <sup>1</sup>	1	0	1	33,33
Linfoma intestinal baixo grau <sup>1</sup>	0	1	1	33,33
Carcinoma oral pouco diferenciado <sup>1</sup>	1	0	1	33,33
<b>Total</b>	<b>2</b>	<b>1</b>	<b>3</b>	<b>100%</b>

1- Diagnóstico definitivo com base no resultado do histopatológico;

Fonte: Andréa Oliveira, (2023).

Quanto as imunizações acompanhadas na rotina clínica, conforme a tabela 13, a predominância de aplicações realizadas foi a vacina polivalente com 32,14% (n=45), seguida da antirrábica com 24,29% (n=34), em caninos.

Na imunização dos felinos, conforme a tabela 14, houve uma predominância na aplicação da Fel-o-vaxlvkiv + Calicivax® totalizando 58,33% (n=7).

A vacinação de cães e gatos é um fator indiscutível, quando se trata de prevenção contra doenças transmissíveis, sendo um método médico essencial e econômico (Stone *et al* 2020). As vacinas que são consideradas essenciais para os cães são aquelas que conferem proteção contra a infecção pelo vírus da cinomose canina (CDV), o adenovírus canino (CAV; tipos 1 e 2) e o parvovírus canino tipo 2 (CPV-2) e suas variantes e a antirrábica (Wsava, 2020).

Para os felinos, as vacinas consideradas essenciais, são aquelas que protegem contra a panleucopenia felina (FPV), o herpesvírus felino 1(FHV-1) e o calicivírus felino (FCV), e a antirrábica, a vacina da leucemia é uma vacina dita como não essencial, ou seja, vacinas que não devem ser aplicadas de forma regular, sendo indicadas apenas para animais de regiões endêmicas, com estilo de vida que os coloca em risco de adquirirem infecções específicas (Wsava, 2020).

**Tabela 13-** Casuística das imunizações em caninos acompanhadas na Clínica Veterinária Luciana Guidolin.

<b>Imunizações</b>	<b>Canino (n)</b>	<b>Total (%)</b>
Polivalente Vanguard® (V8 ou V10)	45	32,14
Antirrábica Canigen®	34	24,29
GiardiaVax®	32	22,86
BronchiGuard®	29	20,71
<b>Total:</b>	<b>140</b>	<b>100%</b>

Fonte: Andréa Oliveira, (2023).

**Tabela 14-** Casuística das imunizações em felinos acompanhadas na Clínica Veterinária Luciana Guidolin.

<b>Imunizações</b>	<b>Felinos (n)</b>	<b>Total (%)</b>
Fel-o-vaxlvkiv + Calicivax®	7	58,33

(Continua)

		(Conclusão)
Felocell®	3	25,00
Antirrábica Canigen®	2	16,67
<b>Total</b>	<b>12</b>	<b>100%</b>

Fonte: Andréa Oliveira, (2023).

Por fim, os procedimentos cirúrgicos acompanhados durante o estágio curricular (n=87), foram descritos na tabela 15, conforme a espécie, sendo possível perceber que as maiores casuísticas foram, o tratamento periodontal com 28,74% (n=25), seguida pela exérese de nódulo cutâneo com 16,09% (n=14), orquiectomia eletiva 11,49%(n=10) e ovariectomia eletiva 9,20% (n=8).

**Tabela 15-** Casuística dos procedimentos cirúrgicos acompanhados na Clínica Veterinária  
Luciana Guidolin.

Afeções Cirúrgicas	Canino	Felinos	Total	Total
	(n)	(n)	(n)	%
Tratamento periodontal (com e sem extração)	20	5	25	28,74
Exérese de nódulo cutâneo	14	0	14	16,09
Orquiectomia eletiva	7	3	10	11,49
Ovariectomia eletiva	6	2	8	9,20
Esplenectomia	4	1	5	5,75
Colecistectomia	4	0	4	4,60
Cistostomia	4	0	4	4,60
Ovariectomia terapêutica	2	0	2	2,30
Estabilização do ligamento cruzado cranial	2	0	2	2,30
Biopsia intestinal	0	2	2	2,30
Osteossíntese de fêmur	1	0	1	1,15
Ostectomia da cabeça e colo femoral	1	0	1	1,15
Osteossíntese de íleo	1	0	1	1,15
Enterotomia	0	1	1	1,15
Herniorrafia perineal	1	0	1	1,15

			(Conclusão)	
Mastectomia unilateral total	1	0	1	1,15
Retirada de corpo estranho - prepúcio	1	0	1	1,15
Nefrectomia	1	0	1	1,15
Enucleação	0	1	1	1,15
Remoção da glândula de 3ª pálpebra	1	0	1	1,15
Flap Conjuntival em ponte	1	0	1	1,15
<b>Total</b>	<b>72</b>	<b>15</b>	<b>87</b>	<b>100%</b>

Fonte: Andréa Oliveira, (2023).

## 4 RELATOS DE CASOS

### 4.1 CASO CLÍNICO 1 - HIPOADRENOCORTICISMO EM UM CANINO, FÊMEA, DA RAÇA PITBULL

#### 4.1.2 Revisão de Literatura

O hipoadrenocorticism (HA) é uma endocrinopatia pouco comum nos cães e raras em gatos, que resulta da deficiência de glicocorticoides e/ou mineralcorticoides, caracterizada pelo déficit de importantes hormônios do córtex adrenal, o cortisol e/ou aldosterona (Bugbee *et al.*, 2023; Paradello, 2023; Fenner *et al.*, 2020).

A doença tem sua apresentação classificada em primária ou idiopática, quando há alterações e/ou destruição das adrenais, secundária, quando se tem deficiência na produção e secreção do hormônio adrenocorticotrófico (ACTH) e consequente déficit na produção de glicocorticoide e, a iatrogênica, tendo possíveis causas administração de fármacos de forma crônica (glicocorticoides, trilostano e mitotano), adrenalectomia bilateral, hipofisectomia e radioterapia (Ramos, 2022; Schofield *et al.*, 2021).

Em 2016, foi estabelecido pela ESVE (European Society for Veterinary Endocrinology) o projeto Alive (Agreeing Language in Veterinary Endocrinology), com a finalidade de definir uma terminologia comum para as endocrinopatias, tendo sido sugerido que “típico” seja referido como hipoadrenocorticism hipercalêmico e/ou hiponatrêmico (hipoadrenocorticism primário), e “atípico” seja referido como hipoadrenocorticism eunatrêmico, eucalêmico (hipoadrenocorticism primário ou secundário), a depender do envolvimento da aldosterona (Crivellenti; Borin, 2023; Esve, 2021; Ramos, 2022).

A incidência de tal doença é bastante baixa, estima-se que 1 a cada 2.000 cães que são atendidos em clínicas veterinárias possuem a doença, sendo a forma secundária ainda mais incomum, representando 2-4% de todos os casos (Vargas, 2015). A doença afeta ambos os sexos, porém, existe uma predileção maior pelas fêmeas, sendo que, a idade média é de 4 a 5 anos, com relatos entre 4 semanas de vida até 16 anos (Nelson; Couto, 2015).

O HA, não possui sinais patognomônicos, sendo caracterizada por sinais vagos e inespecíficos e podem estar associados a outros processos patológicos, como insuficiência renal, doença gastrointestinal, infecciosas ou ainda doença neurológica, exigindo que o

profissional tenha uma boa capacidade de diagnóstico dessa doença (Jericó; Kogika; Andrade, 2015; Benedito; Rossi; Camargo; 2017; Crivellenti; Borin, 2023). Manifestações clínicas mais comuns desta endocrinopatia, incluem distúrbios gastrointestinais e comportamentais, como letargia, depressão, anorexia, hiporexia, apetite caprichoso, êmese, diarreia, síncope, astenia, desidratação, bradicardia, hipotermia e perda de peso, sendo a fraqueza a queixa mais comum dos proprietários (Benedito; Rossi; Camargo; 2017).

A suspeita do HA se dá inicialmente por meio de uma anamnese minuciosa, exame físico feito de forma completa e correta, análise cautelosa dos sinais clínicos e das alterações físicas, associado aos exames laboratoriais como hemograma e bioquímico, além do exame de imagem, como a ultrassonografia que caracterizam o HA, e por fim, os testes hormonais, realizados para fechar o diagnóstico presuntivo de HA preestabelecido como o teste de estimulação com ACTH, que é o método de eleição para diagnóstico (Jericó; Kogika; Andrade, 2015; Benedito; Rossi; Camargo; 2017; Crivellenti; Borin, 2023)

O tratamento consiste em corrigir a volemia, desbalanço eletrolítico e terapia de reposição de glicocorticoides e mineralocorticoides (Crivellenti; Borin, 2023; Lathan; Thompson, 2018; Benedito; Rossi; Camargo; 2017). O prognóstico da doença é considerado favorável, desde que com tratamento e monitoramento adequados, o que favorece a manutenção de uma vida normal e de melhor qualidade (Teles; D'Alencar; Santos, 2016; Fenner *et al.*, 2019; Paula *et al.*, 2022).

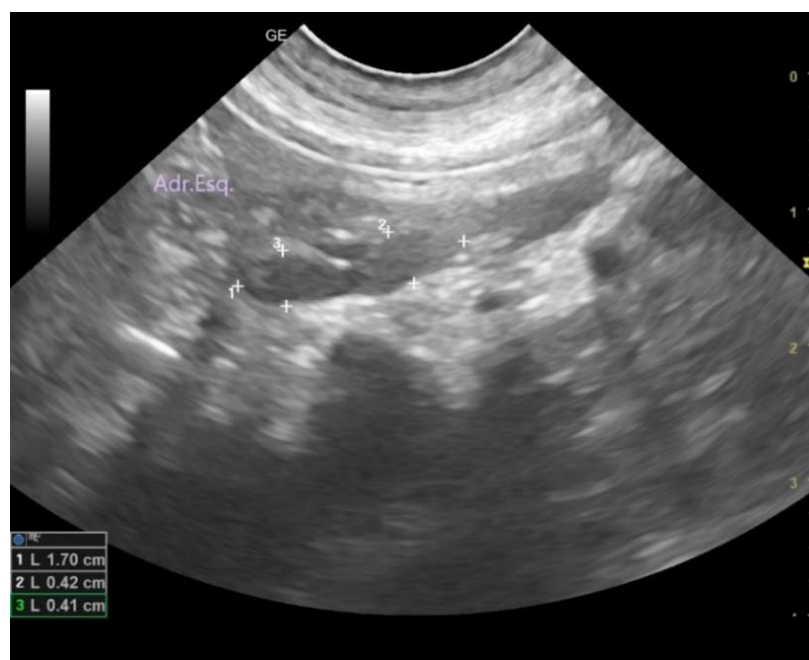
#### **4.1.3 Descrição do caso**

Um canino, fêmea, de cinco anos e seis meses, castrada, da raça pitbull, pesando 20,100kg, foi atendida na Clínica Veterinária Luciana Guidolin, no dia 17 de julho de 2023, com queixa de hiporexia, apatia e prostração. Ao exame físico, foi constatado uma desidratação leve, tempo de preenchimento capilar (TPC) 3', e demais parâmetros estavam normais.

Diante do quadro exposto foram solicitados exames complementares, como hemograma e bioquímico (Anexo A) e ultrassonografia (US) abdominal. O hemograma apresentou uma eritrocitose e eosinofilia, os testes bioquímicos, apresentaram azotemia pré renal, os níveis séricos de creatinina estavam em 2,3mg/dL e ureia em 143,4 mg/dL e glicemia diminuída em 62mg/dL.

Na ultrassonografia, as alterações dignas de notas eram, vesícula urinária com parede preservada e espessada, e margens internas irregulares. Rins de formato mantido, localizados em topografia habitual, de dimensões simétricas, ambos com arquitetura externa mantida, definição e relação corticomedular preservada, ecogenicidade medular e cortical dentro da normalidade, aumento da ecogenicidade em região de recessos pélvicos – mineralização / calcificação, além de pelve e divertículos renais preservados. A adrenal esquerda (figura 12) estava medindo 1,70 cm x 0,41 cm x 0,42 cm (comprimento x altura cranial x altura caudal), tinha o formato mantido, bordas regulares, distinção corticomedular e ecogenicidade preservadas. A adrenal direita não foi caracterizada, demais alterações foram descritas no laudo (Anexo B).

**Figura 12:** Adrenal esquerda em ultrassonografia abdominal de um canino, fêmea, Pitbull, 5 anos de idade, castrada, acometida com hipoadrenocorticismo.



Fonte: Deise Martini, (2023).

Devido aos resultados dos exames, a paciente foi internada com prescrição medicamentosa de enrofloxacino 10 mg/kg SID IV, omeprazol 1 mg/kg BID IV, sucralfato 30 mg/kg BID VO, cobamamida e cloridrato de ciproptadina 0,4 mg/kg SID VO, ondansetrona 0,5 mg/kg QID IV, metadona 0,2 mg/kg TID SC, dipirona 25 mg/kg BID IV, escopolamina 1 mg/kg BID SC e glicose 1 ml SN IV. Os parâmetros clínicos em geral estavam dentro dos valores de referência, porém, percebeu-se hipotensão, hipoglicemia, hipotermia e desidratação. A partir disso, foram realizados bolus de glicose 50% e de

ringer lactato (RL) com finalidade de aumentar a glicemia e a pressão arterial, respectivamente. A paciente permaneceu em bomba de infusão com fluidoterapia constante de 50,2 ml/h para correção da desidratação e melhora dos parâmetros clínicos.

Durante o primeiro dia de internação, a paciente não comeu de forma espontânea, sendo então forçada alimentação pastosa (a/d) na seringa, os parâmetros vitais apresentavam uma bradicardia, hipoglicemia, hipotermia e poliúria, demais seguiam dentro dos intervalos normais.

No segundo dia de internamento a paciente continuava a apresentar bradicardia, hipoglicemia e hipotermia e demonstrando pouco interesse pela alimentação, comeu pouca quantidade de ração seca, seguia com poliúria, além disso, a paciente começou a apresentar epistaxe no final da tarde, que intensificou-se mais ao longo da noite, então foi associado ácido tranexâmico 20 mg/kg BID IV.

Foi feito novo exame hematológico (Anexo C), e como resultado obteve-se uma reticulocitose, neutrofilia com desvio, trombocitopenia e proteína plasmática total (PPT) abaixo do valor de referência. Com base então, nos achados ultrassonográficos, nos sinais clínicos apresentados pela paciente e nos resultados dos exames anteriores, suspeitou-se de HA. Foi solicitado dosagem de sódio, potássio, cloro e fósforo (Anexo D), que resultaram em hiponatremia, hipercalemia, hipocloremia e uma hiperfosfatemia; e teste de estimulação com ACTH. A partir dos resultados dos exames bioquímicos, a fluidoterapia com o RL foi descontinuada (DC) e então a paciente foi colocada em solução glicosada a 5% (25ml de glicose 50% em 250ml de NaCL 0,9%), pois apresentava quadro de hipoglicemia, além disso foi adicionado à prescrição, hidróxido de alumínio 30 mg/kg TID VO e dexametasona 0,25 mg/kg SID IV.

Para a realização do teste de ACTH (Anexo E) foi coletada uma amostra sanguínea, feito a mensuração sérica do cortisol basal, após aplicou-se o ACTH e uma hora posterior, foi feita uma nova coleta para uma nova mensuração de cortisol, tendo como resultado a confirmação da suspeita clínica, já que a adrenal não apresentou nenhuma resposta frente a estimulação, assim foi associado ao tratamento o acetato de fludrocortisona 0,02 mg/kg – 2 comprimidos (cp) BID VO, e descontinuado o uso da dipirona e escopolamina. Passou-se sonda nasogástrica para realização de alimentação com Nutralife, de acordo com a requisição energética do paciente e foi agendada uma consulta com a endocrinologista.

No quarto dia de internação, a paciente se mostrava mais ativa, comeu de forma espontânea, foi removido a sonda nasogástrica, os parâmetros mantiveram-se dentro dos



valores normais para a espécie, foi então descontinuada a fluidoterapia glicosada e manteve-se apenas em solução NaCL 0,9%. Foram feitos novos testes bioquímicos (Anexo F), onde foi possível constatar que a creatinina, fósforo e ureia já encontravam-se dentro dos valores de referência.

No quinto dia de internação, a paciente estava ativa, comendo de maneira espontânea, os parâmetros se mantiveram dentro do esperado para a espécie. Foi repetido exame bioquímico (Anexo G), onde os valores de cloro, potássio e sódio apresentaram-se dentro dos valores de referência, com excessão da relação sódio/potássio que observou-se um discreto aumento.

Foi realizada consulta com a endocrinologista, onde, com base nos exames complementares, e a clínica do paciente, e em concordância com o corpo clínico, foi constatado que o mesmo poderia receber alta médica, fazendo uso de sucralfato 30mg/kg, fludrocortisona 0,2 mg (0,01mg/kg), 1 cápsula BID uso contínuo (ajustada a dose), e prednisona 20 mg (0,5 mg/kg) , ½ comprimido BID até novas recomendações. Além do mais, recomendou-se que, caso a paciente apresentassem vômito, diarreia, inapetência, prostração, ou tremores, deveria retornar rapidamente para avaliação endocrinológica, e se caso apresentasse ganho de peso, poliúria (PU) e polidipsia (PD) faria-se necessário uma reavaliação para ajuste de dose, indicou-se uso de ração super premium e retorno em 20 a 30 dias para realizar exames hematológicos e testes bioquímicos de acompanhamento. No momento da alta a paciente estava com 18,800 kg.

Uma semana após a alta médica a paciente retornou a clínica para uma revisão, onde os tutores relataram que a mesma estava ativa, alimentando-se de forma satisfatória, sem nenhuma intecorrência durante esse período, entretanto, havia perdido um pouco de peso (18,300 kg). No exame físico a paciente se mostrou bastante ativa, interativa, normotérmica, normocorada, hidratada, ausculta cardíaca e pulmonar sem alterações.

No dia 19 de agosto a paciente voltou a clínica para realizar exames laboratoriais (Anexo H) de controle, o qual mostrou-se sem nenhuma alteração digna de nota. No dia 13 de outubro, a paciente retornou a clínica, com queixa de apatia, e desinteresse pela alimentação e, segundo os tutores, ela havia passado por uma situação de estresse, ficando então internada para observação. Na ocasião foi realizado exame bioquímico (Anexo I) onde, constatou-se leve diminuição no sódio 138mmol/L e cloro 100mmol/L, a paciente recebeu fuidoterapia com solução NaCL 0,9% na taxa de 60 ml/h, além disso, fez uso terapêutico de cobamamida e cloridrato de ciproeptadina 4 mg (0,4 mg/kg) 2cp SID VO,

ondansetrona 0,5 mg/kg DU IV, prednisona 20 mg (0,5 mg/kg) 1/2cp BID VO, fludrocortisona 0,2 mg (0,01 mg/kg) 1cp BID VO. Após este evento, a paciente foi liberada, com prescrição de cobamamida e cloridrato de ciproeptadina 4 mg (0,4 mg/kg) 2cp SID VO por 3 dias.

Três dias após, a paciente retornou a clínica com queixa de anorexia, constipação e vômito. Na ocasião foram realizados exames laboratoriais (hemograma e bioquímico) (Anexo J), tendo como resultado eosinopenia no hemograma e no exame bioquímico não houve alterações; e ultrassonografia abdominal, onde havia presença de muito gás no estômago e alças intestinais, as adrenais não foram visualizadas, e os demais órgãos não apresentavam alterações importantes. Foi prescrito amoxicilina 250 mg (15 mg/kg) 1cp BID VO por 7 dias, cobamamida e cloridrato de ciproeptadina 4 mg (0,4 mg/kg) 2cp SID VO por 5 dias e cerenia 60 mg (3 mg/kg) 1cp VO por 3 dias, a paciente seguirá com retornos periódicos para acompanhamento da efetividade do tratamento, assim como para possíveis ajustes das medicações.

#### **4.1.4 Discussão**

O hipoadrenocorticismismo é uma doença incomum, porém, clinicamente importante em cães, devido a sua progressão rápida para quadros críticos e emergenciais (Jericó; Kogika; Andrade, 2015). Devido sua semelhança clínica a outras comorbidades comuns, como doenças renais e gastrointestinais, o diagnóstico assertivo torna-se um grande desafio para a classe médico-veterinário (Nelson; Feldman, 2015; Benedito; Rossi; Camargo; 2017)

O HA pode ocorrer em animais de um a 14 anos. As fêmeas apresentam maior recorrência, animais castrados apresentam maior incidência da doença (Ettinger; Feldman; Cote, 2017; Jericó; Kogika; Andrade, 2015). A paciente relatada se encontra no grupo mais recorrente, sendo uma fêmea castrada, e na faixa etária esperada, sendo o caso relatado, totalmente compatível com o descrito na literatura, porém a raça Pitbull não costuma ser citada como predisposta.

Sinais de letargia, depressão, anorexia, hiporexia, apetite caprichoso, êmese, diarreia, perda de peso, fraqueza são as queixas mais comuns relatadas nos consultórios pelos tutores, o que vai de encontro com o descrito neste caso (Benedito; Rossi; Camargo; 2017 Lathan; Thompson, 2018). A suspeita clínica começa a ser estabelecida pela junção

do histórico e sinais clínicos, associados os dados do hemograma, da bioquímica sérica, anormalidades eletrolíticas e exames de imagem, uma vez suspeitado, o diagnóstico definitivo se confirma pelo teste de estimulação com hormônio adrenocorticotrópico (ACTH) (Crivellenti; Borin, 2023; Benedito; Rossi; Camargo; 2017; Jericó; Kogika; Andrade, 2015).

Dentre as alterações do hemograma espera-se que o paciente apresente uma anemia normocítica normocrômica. A anemia seria consequência da diminuição de glicocorticoides, pois os esteroides apresentam papel na estimulação da eritropoiese na medula óssea (Vargas, 2015). No caso relatado, a paciente em questão não apresentou anemia, as alterações vistas foram eritrocitose e eosinofilia, nesse caso, a anemia poderia estar mascarada pela desidratação (Church, 2015; Ramos, 2022).

Na análise bioquímica, as alterações esperadas são azotemia, hiponatremia, e hipercalemia, devido a falhas nos rins em conservar sódio e excretar potássio, em decorrência da deficiência de aldosterona encontrada no hipoadrenocorticismos, além disso, alterações como a hipocloremia e hipoglicemia são esperadas (Nelson; Couto, 2015; Greco; Davidson, 2017). Os testes bioquímicos da paciente, apresentaram azotemia pré renal que ocorre, devido a diminuição da filtração glomerular, provocadas pela incapacidade de reter cloreto e sódio, provocando a redução do volume extracelular, evoluindo para o desenvolvimento de hipovolemia, hipotensão, redução do débito cardíaco e da perfusão renal (Nelson; Couto, 2015; Teles; D'Alencar; Santos, 2016), outras alterações vistas nos testes bioquímicos da paciente foram os níveis séricos de creatinina em 2,3mg/dL e ureia em 143,4 mg/dL, e glicemia diminuído em 62mg/dL.

Além disso, os sinais clínicos associados a azotemia, acidose metabólica, hipocloremia, hipercalemia e hiponatremia são condizentes com o hipoadrenocorticismos primário, o histórico de ausência de administração de corticoides exógenos de modo errôneo ou uso de alguns fármacos, como mitotano ou trilostano, reforça a classificação em hipoadrenocorticismos primário (Lathan; Thompson, 2018), entretanto, a dosagem de ACTH endógeno é a forma mais confiável de se diferenciar o primário do secundário (Crivellenti; Borin, 2023).

A ultrassonografia abdominal, pode demonstrar adrenais de tamanho diminuído, sugestivo de atrofia adrenal, o que é compatível com o hipoadrenocorticismos (Nelson; Couto, 2015). A paciente acima não demonstrou alterações dessas glândulas. Entretanto, vale lembrar que, o US não é um exame essencial para o diagnóstico definitivo do

hipoadrenocorticismo, porém, auxilia na definição dos diagnósticos diferenciais, sendo utilizado na investigação inicial dos sinais gastrointestinais e, se torna importante em casos de suspeita de doença infiltrativa nas adrenais, que não respondem ao tratamento convencional (Lathan; Thompson, 2018).

O diagnóstico definitivo é dado pela demonstração de cortisol basal e pós-ACTH abaixo dos valores de referência ( $> 2 \mu\text{g/dL}$ ) (Ramos, 2022; Crivellenti; Borin, 2023). Em uma animal saudável espera-se que as glândulas adrenais respondam ao estímulo do ACTH, produzindo muito cortisol, já no animal com suspeita de HA, mesmo após uma hora, as concentrações de cortisol permaneceram baixas (Scott-Moncrieff, 2015; Ramos, 2022). No laudo do teste da paciente, na primeira colheita de sangue identificou-se que o valor de cortisol basal era de  $0,05 \mu\text{g/dL}$ , enquanto o valor de referência fisiológico é de  $0,5$  a  $5,5 \mu\text{g/dL}$ . Após estimulação por ACTH, o valor de cortisol foi de  $0,10 \mu\text{g/dL}$ , quando o valor de referência era de  $4,0$  a  $16,0 \mu\text{g/dL}$ , dessa forma, o resultado desse teste, confirmou o diagnóstico de hipoadrenocorticismo.

De acordo com Fenner *et al.* (2019), Matos; Lima, (2021) e Paula *et al.* (2022), no tratamento de um paciente em crise, deve ser realizada fluidoterapia com solução salina a 0,9%, reposição de glicocorticoide, cuidados de suporte e manejo de hipoglicemia e hipercalemia. A partir da suspeita da enfermidade, iniciou-se fluidoterapia com solução salina a 0,9%, terapia com dexametasona e glicose.

Já o tratamento crônico, baseia-se no uso de prednisolona para reposição de glicocorticoides, e acetato de fludrocortisona para reposição de mineralocorticoide, podendo ter suas doses variadas de acordo com cada caso. Outra opção terapêutica seria o pivalato de desoxicorticosterona (DOCP) que tem atividade quase exclusiva mineralocorticoide, é de longa ação, e tem a praticidade de ser administrado a cada 25 dias por via intramuscular na dose de  $2,2 \text{ mg/kg}$ , porém, a mensuração da concentração sérica de eletrólitos deve ser realizada 15 e 25 dias após cada aplicação da medicação, nos primeiros dois meses, e a dose deve ser ajustada de acordo com os valores da relação Na:K (sódio/potássio) (Lathan; Thompson, 2018).

No relato acima, o tratamento foi instaurado com fludrocortisona na dose de  $0,01 \text{ mg/kg}$  a cada 12 horas de uso contínuo e prednisona na dose  $0,5 \text{ mg/kg}$  a cada 12 horas de intervalo. Além disso, foi solicitada a tutora retornos periódicos para controle dos níveis de cortisol e monitoração. A terapia da paciente do presente relato será vitalícia e as doses

serão ajustadas de acordo com a evolução clínica. O prognóstico para essa enfermidade é considerado excelente, se tratada adequadamente (Lathan; Thompson, 2018).

## 4.2 CASO CLÍNICO 2 – LINFOMA ALIMENTAR DE BAIXO GRAU EM UM FELINO, FÊMEA, SRD

### 4.2.1 Revisão de Literatura

Cerca de 32% dos óbitos de gatos domésticos, são causados por câncer e dentre as neoplasias mais comumente diagnosticadas nos felinos está o linfoma, que é um distúrbio neoplásico hematopoiético (Nogueira; Melo, 2020). Os linfomas são caracterizados pela proliferação clonal de linfócitos malignos com origem, principalmente, em órgãos linfoides - linfonodos, medula óssea, baço, entretanto, pela constante migração de linfócitos pelos diversos tecidos do organismo, pode-se desenvolver em qualquer outra estrutura, isso diferencia o linfoma das leucemias linfoides, que têm origem na medula óssea (Silva, 2021).

A apresentação dessa patologias se dá de quatro formas anatômicas clássicas: alimentar, mediastinal ou tímico, multicêntrico e extranodal ou não classificado (Costa *et al.*, 2017; Schmidt, 2018). O linfoma alimentar (LA) é mais frequente na rotina de atendimento de felinos domésticos (Schmidt, 2018; Nogueira; Melo, 2020). Normalmente, o LA afeta gatos de meia-idade a idosos (idade variando de 10 a 13 anos), sendo a grande maioria positiva para antígenos do FeLV e, podendo ou não, ser positiva para anticorpos contra FIV, não havendo predisposição racial (Costa *et al.*, 2017; Schmidt, 2018; Nogueira; Melo, 2020).

A exata etiopatogenia da doença ainda não está completamente elucidada, são descritos diversos fatores, como o genético, a infecção por vírus, alterações inflamatórias, exposição ao tabaco e até mesmo a imunossupressão como fatores de risco relacionados ao linfoma em felino (Paulin *et al.*, 2018; Botelho, 2019; Marsilio *et al.*, 2023).

No que diz respeito a classificação do LA, existem diferentes formas histopatológicas para se classificá-los, sendo as mais utilizadas, as que baseiam-se na morfologia celular, podendo ser divididas, principalmente, entre: linfoma de células grandes, também chamado de linfoblástico ou de alto grau (LAAG) e linfoma de células pequenas, também chamado de linfocítico ou de baixo grau (LABG), sendo o último o

mais frequentemente observado (Nogueira; Melo, 2020; Nelson; Couto, 2023; Nardi; Jark, 2023).

Os linfomas alimentares afetam o trato gastrointestinal e os linfonodos regionais, geralmente envolvendo o jejuno, íleo, duodeno, estômago e cólon, podendo acometer também fígado, baço, boca, esôfago e pâncreas (Marsilio *et al.*, 2023). Os sinais clínicos desencadeados pelo LA vão depender do órgão acometido e tipo histológico (Costa *et al.*, 2017; Schmidt, 2018).

Como a LA não possui sinais patognomônicos, sendo caracterizada por sinais vagos e inespecíficos, é de extrema importância diferenciá-la de outras patologias primárias e secundárias que acometem o trato gastrointestinal (TGI), dito isso, o diagnóstico pode ser desafiador, tendo em vista que doenças inflamatórias crônicas do trato gastrointestinal podem levar a sintomatologia semelhante (Ortiz, *et al.*, 2019; Nogueira; Melo, 2020; Freiche *et al.*, 2021; Nelson; Couto, 2023)

O plano de diagnóstico deve incluir, além do exame físico, uma série de exames como: citologia, histopatologia e imunohistoquímica do tecido envolvido, outros exames de auxílio ao diagnóstico mais utilizados compreendem o hemograma, bioquímica sanguínea para avaliar função hepática e renal, exames de imagem como a ultrassonografia abdominal e radiografia e testes virais (FIV e FeLV) (Nogueira; Melo, 2020; Crivellenti; Borin, 2023; Marsilio *et al.*, 2023).

O prognóstico para gatos acometidos por linfoma de pequenas células é reservado a favorável, sendo a sobrevivência de 18 a 48 meses em média. Felinos positivos para retrovírus ou instáveis no momento do diagnóstico possuem prognóstico pior do que animais em bom estado clínico (Mason; Pittaway, 2022).

#### **4.2.2 Descrição do Caso**

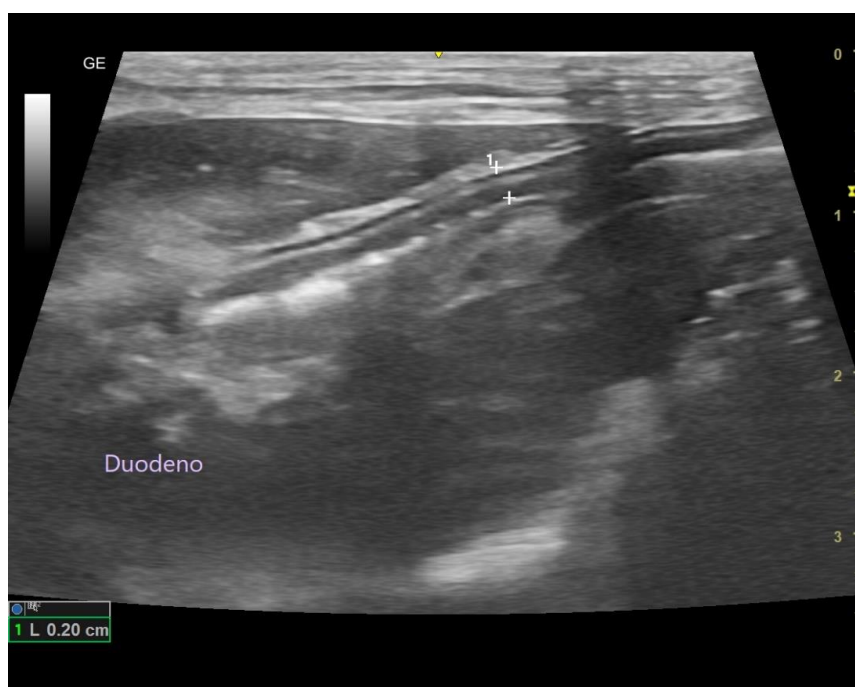
No dia 19 de julho de 2023, foi atendido na Clínica Veterinária Lucina Guidolin, um felino fêmea, de 14 anos de idade, sem raça definida, pesando 2,450 kg, apresentando parâmetros clínicos dentro da normalidade para a espécie. A tutora relatou que, a paciente apresentava-se nos últimos dias com hiporexia e havia ocorrido um episódio de vômito no mesmo dia. A mesma era vacinada, e FIV e FeLV negativa. Foram solicitados exames sanguíneos para uma avaliação geral do quadro da paciente, no qual o hemograma e bioquímico (Anexo K) constavam sem alterações. Foi prescrito tratamento via oral com

mirtazapina 2 mg/animal VO, SID por 5 dias, e agendada uma ultrassonografia para o dia posterior.

Na ultrassonografia de acordo com o laudo (Anexo L), foi possível destacar as seguintes alterações: alças intestinais, de distribuição topográfica habitual, segmentos de alça com padrão em camadas mantido e ecogenicidade reduzida, camada muscular evidente e paredes espessas, duodeno: 0,29 cm (Figura 13), segmentos jejunais: 0,33 cm (Figura 14), íleo: 0,37 cm (Figura 15), cólon ascendente e transversos: 0,16 cm, peristaltismo evolutivo e preenchidas com conteúdo líquido, moderada quantidade de gás, cólon com conteúdo fecal preservado, sendo essas alterações intestinais sugestivas de processo infiltrativo inflamatório/ neoplásico, e recomendado avaliação histopatológica como apoio diagnóstico.

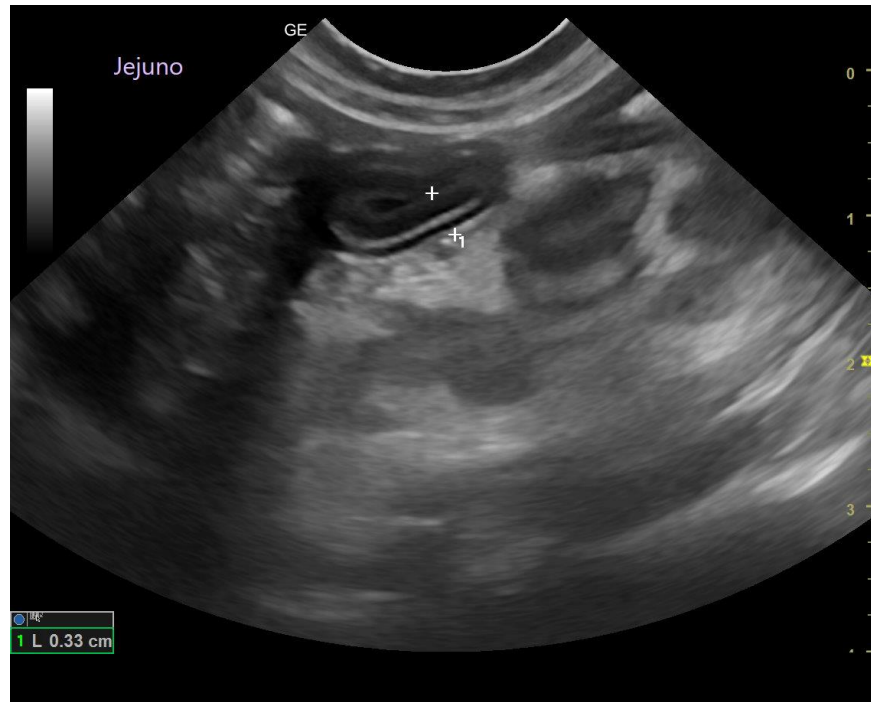
Outras alterações encontradas foram no linfonodos abdominais (Figura 16 e 17), estes encontravam-se com diminuição da ecogenicidade, homogêneos de contornos regulares. Em topografia de linfonodo jejunal (Figura 18) havia a presença de massa, arredondada, irregular cística/cavitária, medindo 3,05 x 1,47 cm x 4,00 cm (comp. x alt. x larg.), linfonomegalia que poderia indicar processo inflamatório severo/ infiltração neoplásica.

**Figura 13:** Ecografia abdominal em felino com linfoma intestinal, fêmea, 14 anos de idade, SRD, com espessamento em região de duodeno.



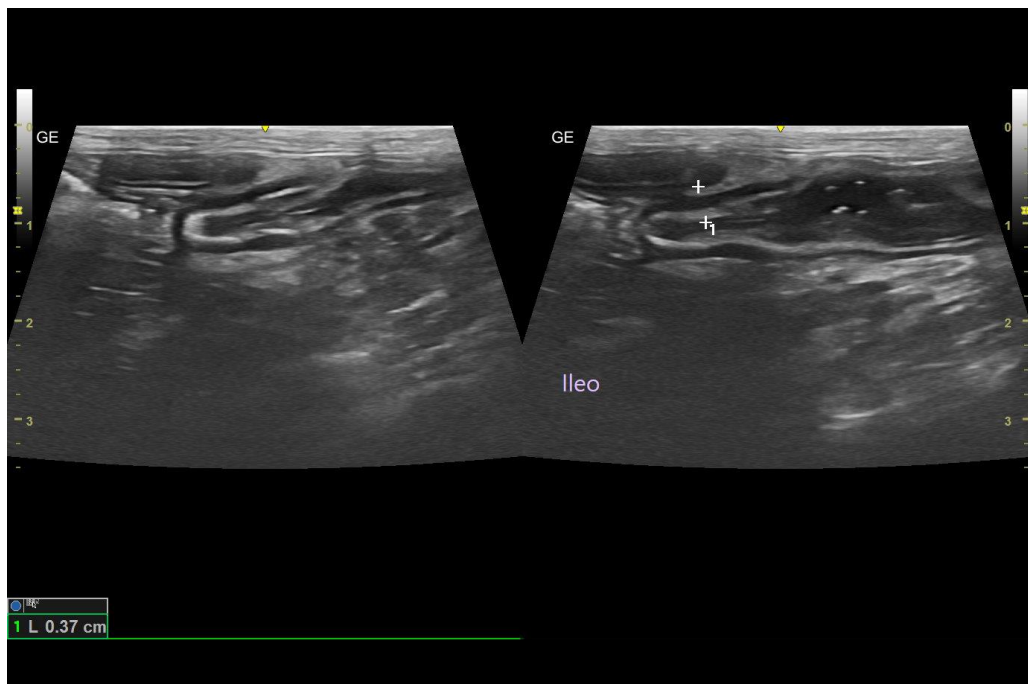
Fonte: Deise Martini, (2023).

**Figura 14:** Ecografia abdominal em felino com linfoma intestinal, fêmea, 14 anos de idade, SRD, com espessamento em região de jejuno.



Fonte: Deise Martini, (2023).

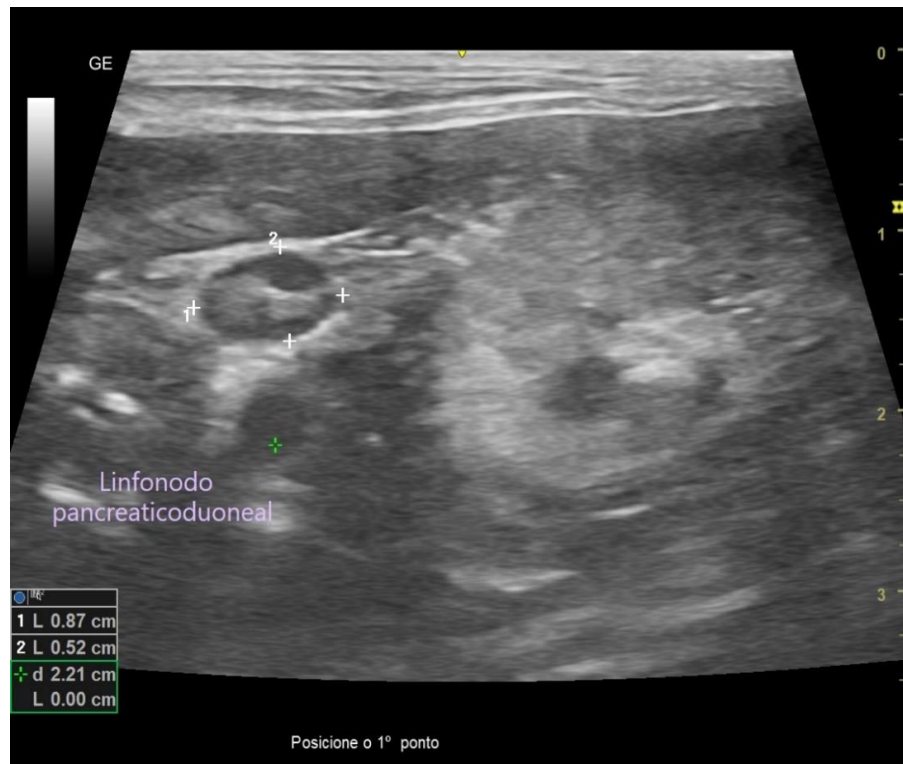
**Figura 15:** Ecografia abdominal em felino com linfoma intestinal, fêmea, 14 anos de idade, SRD, com espessamento em região de íleo.



Fonte: Deise Martini, (2023).

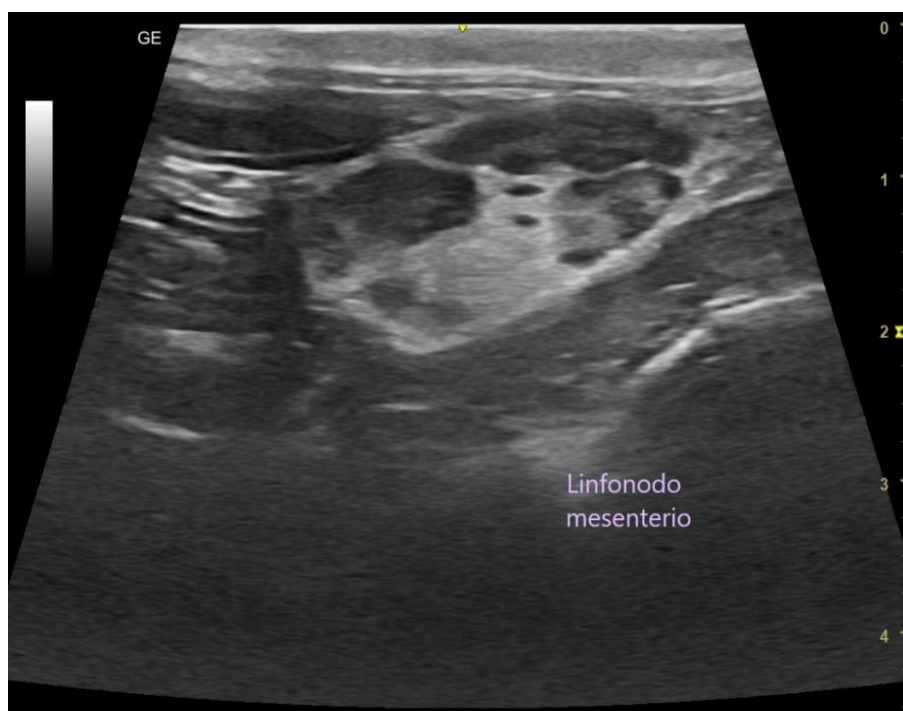

**Figura 16:** Ecografia abdominal em felino com linfoma intestinal, fêmea, 14 anos de idade, SRD, linfonodo pancreaticoduoneal.



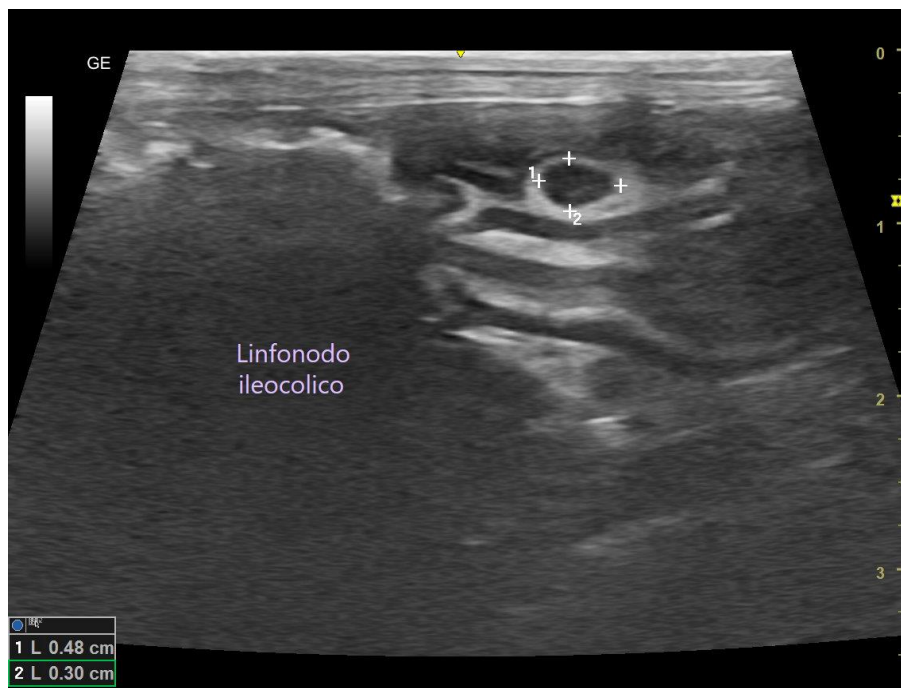
Fonte: Deise Martini, (2023).

**Figura 17:** Ecografia abdominal em felino com linfoma intestinal, fêmea, 14 anos de idade, SRD, linfonodo mesentérico.



Fonte: Deise Martini, (2023).

**Figura 18:** Ecografia abdominal em felino com linfoma intestinal, fêmea, 14 anos de idade, SRD, linfonodo ileocólico.



Fonte: Deise Martini, (2023).

Com base nos achados ultrassonográficos e no histórico da paciente, suspeitou-se de duas possíveis patologias, a DII e o LA, sendo então recomendado pela médica veterinária a laparotomia para biópsia intestinal, no intuito de diferenciar através do histopatológico e chegar ao diagnóstico definitivo. Manteve-se a paciente internada em observação até final do dia, para realizar reposição de fluidoterapia de manutenção com RL na taxa de 4,0 ml/h, e terapia medicamentosa com omeprazol 1 mg/kg BID IV, beneflora 1g SID VO, e luftal 6 gotas TID VO. Enquanto esteve na clínica, os parâmetros clínicos da paciente se mantiveram normais, a mesma estava alerta, alimentando-se bem, e não apresentou vômito e/ou diarreia. Na alta, a prescrição domiciliar foi de budesonida 1 mg/animal VO SID, uso recomendando até o resultado da biópsia, e beneflora vet 1g SID VO por 10 dias.

No dia posterior, 21/07/2023, a paciente retornou a clínica com queixa de vômito e diarreia, havia se alimentado de maneira espontânea em casa com ração seca e sachê, segundo relato da tutora, o vômito foi cerca de trinta minutos após administração via oral da mirtazapina e beneflora vet. A paciente então ficou internada para receber fluidoterapia e medicações prescritas: omeprazol 1mg/kg BID IV, budesonida 1mg/animal SID VO, beneflora vet 1g SID VO, cerenia 1mg/kg SID IV, e mirtazapina 2mg/animal 1cp SID

VO. A paciente seguiu internada até final do dia posterior, onde os parâmetros se mantiveram dentro da normalidade, a alimentação foi de forma espontânea. Na alta médica foi prescrito o uso de citrato de maropitant 16 mg (3 mg/kg) 1/2 comprimido SID por 2 dias, e foi orientado seguir com budesonida, beneflora vet e mirtazapina, como prescrito anteriormente.

No dia 27/07/2023 a paciente veio para consulta de retorno, o relato da tutora era que a paciente estava comendo bem e as fezes estavam normais, foi agendado o procedimento cirúrgico para realização da biopsia no dia posterior. No hemograma prévio ao procedimento cirúrgico, (Anexo M) as alterações dignas de notas foram leucocitose por neutrofilia e linfocitose, dessa forma, recomendou-se como cuidados pré-operatórios realizar jejum sólido de 8 horas sem restrição hídrica.

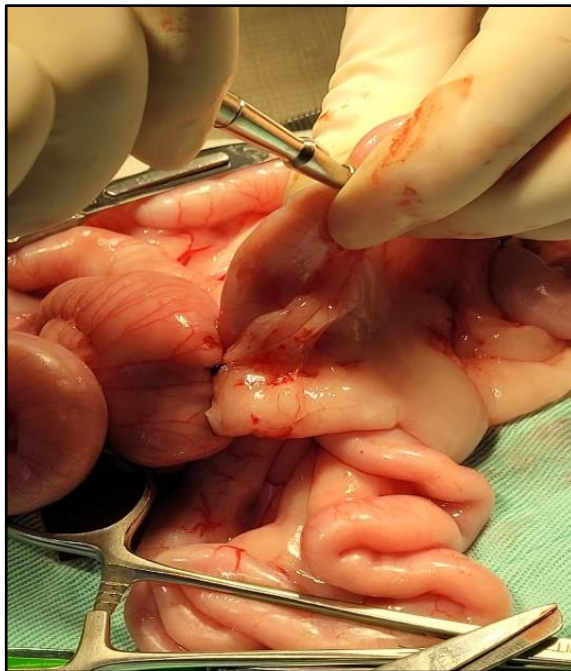
#### 4.2.2.1 Procedimento cirúrgico

Para MPA, foi utilizado metadona (0,2 mg/Kg, IM) dexmedetomidina (3 mcg/kg, IM) e cetamina (0,6 mg/kg, IM), a indução foi feita com propofol (2,0 mg/Kg, IV). Após a perda de reflexos oculopalpebrais e relaxamento do tônus mandibular, foi realizado bloqueio periglótico com lidocaína sem vasoconstritor, e intubação orotraqueal sob oxigenioterapia a 100%. Como manutenção foi utilizado propofol (dose inicial de 0,05 ml/h, titulado, IV), para a analgesia tras-operatória foi usado remifentanil (10 mcg/Kg/h, IV) e cetamina (0,6 mg/Kg/h, IV) administrados através de bomba de infusão de seringa, todos caracterizando uma anestesia total intravenosa (TIVA).

Para o procedimento cirúrgico, foi realizada incisão pré-retroumbilical mediana, seguida da exposição de intestino delgado e eleição das regiões que seriam biopsiadas, segundo o laudo do ultrassom ou alterações anatômicas observadas na inspeção entérica. Com o uso de punch de 4mm, realizou-se incisão de todas as camadas da borda anti-mesentérica do intestino. Foi realizada sutura com ponto interrompido simples e fio poliglactina 3.0. Coletou-se três fragmentos para a análise das regiões do jejuno, linfonodo jejunal e linfonodo da junção ileocólica. Após todas as coletas, omentalizou-se as feridas cirúrgicas. Foi realizado o fechamento da cavidade com sutura contínua simples e fio mononáilon 2.0. Após, realizada diminuição de espaço morto e aproximação do subcutâneo com sutura contínua simples e fio mononáilon 3.0. Por fim, realizada sutura

intradérmica na pele com mononáilon 3.0. O procedimento durou 40 minutos e não teve intercorrências.

**Figura 19:** Biopsia intestinal em felino, fêmea, 14 anos de idade, SRD com linfoma intestinal de baixo grau.



Fonte: Andréa Oliveira, (2023).

No pós-operatório a paciente se manteve estável, comeu alimentação pastosa A/D, tendo alta médica no final do dia. Foi prescrito como terapia domiciliar o uso de amoxicilina 250 mg (23 mg/kg) 1/4 comprimido BID durante 7 dias, metilprednisolona 5 mg (0,9 mg/kg) 1/2 comprimido SID durante 4 dias, dipirona 25 mg/kg 3 gotas BID, durante 5 dias, omeprazol 10 mg (1 mg/kg) 1 comprimido SID durante 5 dias. Além disso, foi recomendado seguir com o uso da budesonida e o beneflora vet prescritos anteriormente, alimentação pastosa por quatro dias, em pequenas porções e posteriormente inserindo a alimentação de uso habitual, realizar limpeza dos pontos com gaze e solução fisiológica uma vez ao dia, utilizar roupa cirúrgica ou colar elizabetano até a remoção dos pontos, e retornar em 10 dias para retirar os pontos.

No dia 04/08/2023, foi recebido o laudo do histopatológico (Anexo N), confirmando o diagnóstico de linfoma alimentar de baixo grau, onde foi observado nas três amostras analisadas, presença de linfócitos neoplásicos. No dia 07/08/2023 a paciente retornou para remoção dos pontos cirúrgicos e consulta com a oncologista. Segundo a

tutora, a paciente havia voltado aos hábitos normais, estava se alimentado normalmente, não houve mais episódios de vômito ou diarreia. Na consulta com a oncologista, foi estabelecido o protocolo com uso de quimioterápico via oral, clorambucila 2 mg/animal, administrar 1 comprimido em dias alternados, uso contínuo, associado a metilprednisolona 5mg (0,9 mg/kg) ½ comprimido BID até novas recomendações, além do uso de Foli B 0,3 ml SID VO por 20 dias. Além disso, foi recomendado o retorno em uma semana para realizar hemograma e bioquímico de acompanhamento, e repetição do US em 30 dias para avaliar remissão da neoplasia. Foi orientado a tutora quanto a manipulação do quimioterápico, com o uso de luvas de proteção.

Após uma semana a paciente realizou o hemograma e avaliação da creatinina sérica (Anexo O), no hemograma foi evidenciada discreta monocitose e a creatinina se apresentava aumentada. No dia 08/09/2023 a paciente realizou novamente hemograma e bioquímico (Anexo P), no eritrograma a paciente apresentou uma discreta anemia normocítica normocrômica e no exame bioquímico não houve alteração. Além disso, foi realizado US abdominal de controle, e conforme o laudo (Anexo Q), ainda havia espessamento das alças intestinais, segmentos jejunais ainda apresentavam a camada muscular evidente, e a região de linfonodo ainda apresentava reatividade, os rins apresentavam alterações crônicas, sem reatividade em mesentério e/ou processo agudo associado. A paciente continua em tratamento com quimioterapia, e até o momento se mantinha estável.

#### **4.2.3 Discussão**

Nogueira e Melo (2020), afirmam que o linfoma intestinal de baixo grau é o tipo mais comum entre os LA. Hoje já se sabe que, o risco relativo de gatos positivos para antígenos da FeLV em desenvolver linfoma é de aproximadamente 70%, as principais características clínicas da FeLV são anemia, imunossupressão, leucemia e linfoma, enquanto que para FIV é de 20%, em se tratando do FIV, animais positivos para anticorpos contra esse vírus têm risco relativo menor, provavelmente pelo efeito imunossupressor desse retrovírus (Schmidt, 2018; Nogueira; Melo 2020), entretanto, a paciente em questão era negativa para FIV e FeLV.

Segundo a literatura, a probabilidade de gatos desenvolverem linfoma com qualquer nível de exposição à fumaça de tabaco é de 2,4 vezes a mais que animais não

expostos, enquanto que na exposição de forma crônica, com cinco anos ou mais, a probabilidade aumenta em 3,2 vezes mais (Costa *et al.*, 2017; Mardell, 2020; Gervásio *et al.*, 2021). Ainda, há estudos que relatam a relação da DII com a evolução do linfoma alimentar, pois em muitas biópsias constam as duas doenças (Schmidt; Crystal, 2018). Neste caso, não foram evidenciadas ambas as doenças no resultado da biópsia, somente confirmou-se a presença de células de linfoma de baixo grau.

O linfoma de células pequenas é tipicamente menos agressivo e associado a sinais mais brandos e crônicos, Nogueira e Melo (2020) citam que, o principal sinal clínico é a gradual perda de peso (encontrada de 83% a 100% dos casos), além de êmese (em 73 a 88% dos casos), diarreia (58% a 88%) e hiporexia (em cerca de 66% dos casos). Menos frequentemente, os felinos podem apresentar letargia, polidipsia, poliúria e polifagia (Botelho, 2019; Taylor, 2022). Os sinais apresentados pela paciente como a hiporexia, o vômito e diarreia persistentes, são sinais que vão de encontro aos mencionados pelos autores.

O diagnóstico é desafiador, deve-se realizar uma anamnese detalhada, seguida de exames laboratoriais e de imagem como o US abdominal, citologia, contudo, o padrão ouro para diagnóstico da afecção é por meio da biópsia por laparotomia exploratória, onde é possível coletar amostras de todas as camadas intestinais, possibilitando que a infiltração de células neoplásicas nas camadas mais profundas possam ser visualizadas, inclusive o exame irá definir o tratamento adequado e prognóstico para o paciente (Nogueira; Melo 2020; Crivellenti; Borin, 2023; Marsilio *et al.*, 2023).

No exame físico o que se pode notar é, baixo escore de condição corporal (ECC) e desidratação, na palpação abdominal podem apresentar dor, porém, na grande maioria dos casos, os pacientes apresentam-se sem alterações (Nogueira; Melo 2020; Marsilio *et al.*, 2023), a característica clínica desta paciente era a perda de peso progressiva.

Não existem alterações laboratoriais características de linfoma alimentar, mas estes são sempre recomendados para uma avaliação geral do animal e para descartar doenças concomitantes, no hemograma pode-se ter uma anemia normocítica normocrômica e a bioquímica sérica dos felinos com linfoma refletem, muitas vezes, os órgãos envolvidos, embora não sejam específicas para diagnóstico, pode-se ter hipoproteinemia, um aumento dos níveis séricos de creatinina e ureia pode ocorrer secundariamente a infiltração tumoral do rim, a nefrose ou ainda a desidratação, ainda pode-se ter uma elevação das enzimas

hepáticas como consequência de infiltração neoplásica (Freiche *et al.*, 2021; Crivellenti; Borin, 2023).

Aproximadamente 60 a 90% dos felinos com a patologia apresentam alguma anormalidade no exame ecográfico, como o espessamento da parede do intestino delgado, massas intestinais, linfadenopatia, os linfonodos podem surgir hipertrofiados, mais arredondados, hipocogênicos e com margens irregulares (Bruyette 2020). O achado mais comum é o espessamento de alças intestinais, presente em cerca de 81% dos casos (acima de 2,8 mm em duodeno e jejuno; acima 3,2 mm em íleo; acima de 1,7 mm em cólon). Pode haver, ainda, infiltração aparente de fígado e baço, podem ser registradas modificações na ecogenicidade normal do parênquima dos órgãos, refletindo uma possível infiltração neoplásica (Paulin *et al.*, 2018; Nogueira; Melo, 2020; Marsilio *et al.*, 2023).

A paciente do relato apresentava alças intestinais com ecogenicidade reduzida, camada muscular evidente e paredes espessas, duodeno, segmentos jejunais, íleo, cólon ascendente e transversos, linfonodos abdominais, encontravam-se com diminuição da ecogenicidade, homogêneos de contornos regulares e na topografia de linfonodo jejunal havia a presença de massa, arredondada, irregular cística/cavitária, tais alterações corroboram com o descrito na literatura.

A citologia por meio de punção aspirativa por agulha fina (PAAF) pode ser utilizada principalmente em casos de massas abdominais e efusão peritoneal visando a busca pelo tipo celular que constitui a amostra, entretanto, a citologia se torna pouco específica em casos de LABG pelo fato da diferenciação entre linfócitos neoplásicos bem diferenciados, das células típicas da hiperplasia linfóide benigna (inflamação diversa promovendo aumento dos folículos linfóides) não ser possível (Matiz, 2016; Bruyette, 2020).

A avaliação histológica é essencial para o diagnóstico de LA em felinos, em especial no LABG (Nogueira; Melo, 2020; Freiche *et al.*, 2021; Crivellenti; Borin, 2023). O diagnóstico de linfoma de baixo grau é dificultado, principalmente, porque os infiltrados neoplásicos de pequenos linfócitos são muitas vezes morfológicamente indistinguíveis daqueles presentes no tecido linfóide, ao longo do TGI de gatos saudáveis ou gatos com DII (Nogueira; Melo, 2020; Freiche *et al.*, 2021; Crivellenti; Borin, 2023).

Para a confirmação do linfoma, o procedimento de escolha é a biópsia por laparotomia, onde é possível coletar todas as camadas intestinais, possibilitando que a infiltração de células neoplásicas nas camadas mais profundas possa ser visualizada

(Paulin *et al.* 2018; Nogueira; Melo, 2020; Freiche *et al.*, 2021; Crivellenti; Borin, 2023). Foram coletadas três fragmentos para a análise das regiões do jejuno, linfonodo jejunal e linfonodo da junção ileocólica.

No LABG, as lesões são caracterizadas por uma infiltração de linfócitos neoplásicos pequenos a intermediários, que envolvem o epitélio e a lâmina própria das vilosidades intestinais com distribuição tecidual irregular. Alterações em submucosa e muscular também podem ser encontradas (Paulin *et al.*, 2018; Nogueira; Melo, 2020). Pode haver agrupamento discreto de linfócitos entre as células epiteliais ou infiltração difusa nos vilos e criptas intestinais, que caracterizam o epiteliotropismo observado em alguns casos (Nogueira; Melo, 2020). A paciente apresentou um acentuado aumento linfocítico nas três amostras analisadas, de acordo com o laudo.

No tratamento do LABG, normalmente se utiliza medicação por via oral com agente quimioterápico único. Um protocolo amplamente utilizado para LABG em felinos consiste na associação de clorambucil e prednisolona (Matiz, 2016; Nogueira; Melo, 2020; Canavari; Filho, 2021). As doses recomendadas para clorambucil são 2 mg/gato por VO a cada 48 horas ou 72 horas e prednisolona 2 mg/kg por VO a cada 24 horas. Outra alternativa é aplicação de bolus de clorambucil a cada duas semanas na dose de 20 mg/m<sup>2</sup> por VO. O protocolo se estende até a recidiva da doença. A prednisolona deve ser reduzida gradualmente ao longo do tratamento (Matiz, 2016; Nogueira; Melo, 2020; Ferreira; Nardi, 2021).

O tratamento de escolha, foi a associação entre a clorambucil e prednisolona, que são administrados via oral. Os felinos toleram bem o uso de do clorambucil e, na maioria dos casos, não gera efeitos colaterais, no entanto, pode causar mielossupressão, por isso, é recomendado análise hematológica antes do início do tratamento e semanal, nas primeiras três semanas de tratamento, e, se o felino se mantiver estável nesse período, as análises podem ser feitas a cada duas ou três semanas (Matiz, 2016; Nogueira; Melo, 2020; Canavari; Filho, 2021). Outra vantagem do uso desse protocolo, é que o medicamento pode ser administrado em casa pelo tutor do animal, desde que, seguindo as recomendações de uso de forma adequada (Matiz, 2016; Nogueira; Melo, 2020; Canavari; Filho, 2021).

Em caso de recidiva dos sinais clínicos da doença, institui-se a terapia de resgate. A primeira escolha é a reintrodução com clorambucil mais prednisolona (Nogueira; Melo, 2020). Também pode ser feita com ciclofosfamida (200 mg/m<sup>2</sup>, VO, dividido em dois a



três dias, a cada duas a três semanas), vincristina (0,5 a 0,7 mg/m<sup>2</sup> por via intravenosa (IV) semanalmente), doxorubicina (25 mg/m<sup>2</sup> ou 1 mg/kg, IV, a cada três semanas) ou uma combinação de prednisolona, ciclofosfamida e vincristina no protocolo denominado de COP (Matiz, 2016).

A resposta inicial ao tratamento é um fator de prognóstico importante para felinos com linfoma alimentar, animais responsivos apresentam maior tempo de sobrevivência. O grau histológico também influencia no prognóstico, sendo que LABG tem melhor prognóstico em comparação aos outros tipos de LA, além disso, o linfoma de baixo grau mostra maior período de sobrevivência, melhor resposta ao tratamento e maior tempo de remissão (Nogueira; Melo, 2020). A paciente até o momento tem respondido bem ao tratamento, e segue em acompanhamento oncológico.

## 5 CONSIDERAÇÕES FINAIS

O hipoadrenocorticismo canino é uma endocrinopatia que, apesar de rara, é muito bem descrita na literatura. Devido a inexistência de um sinal clínico patognomônico e manifestações que mimetizam inúmeras patologias, o seu diagnóstico torna-se um desafio na rotina veterinária, onde os pacientes por vezes recebem diagnósticos equivocados e/ou tardios, ressaltando assim a necessidade de um olhar mais atento dos médicos veterinários. Pacientes com hipoadrenocorticismo apresentam boa resposta ao tratamento e sua evolução clínica deve ser acompanhada periodicamente.

Na clínica médica de felinos, o linfoma alimentar é uma das neoplasias de maior ocorrência, sendo o LABG o mais frequente diagnosticado. Desse modo, é de extrema importância que o clínico consiga associar os sinais que o animal apresenta, em conjunto com anamnese e exames de auxílio ao diagnóstico como o histopatológico, além de exames complementares que são importantes para definir o estadiamento tumoral, fornecendo assim, informações sobre a extensão da doença, evolução terapêutica e prognóstico. O diagnóstico precoce, aliado a modalidades terapêuticas, aumentam as chances de sucesso e corroboram para a melhoria da qualidade de vida e sobrevida desses pacientes.

Por fim, o estágio curricular supervisionado, nos permite aprimorar os conhecimentos teóricos adquiridos em sala de aula durante a graduação, nos forçando a ter raciocínio clínico, permitindo que se desenvolvam habilidades e segurança na execução de procedimentos médicos, fazendo com que seja aprimorada a formação profissional do médico veterinário.

## REFERÊNCIAS

- BAUMHARDT, Raquel. **Tratamento Clínico de Cães com Diagnóstico Presuntivo de Doença do Disco Intervertebral**. 2015. 46 f. Dissertação de Mestrado. Programa de Pós Graduação em Medicina Veterinária, Universidade Federal de Santa Maria. Disponível em:  
<https://repositorio.ufsm.br/bitstream/handle/1/10201/BAUMHARDT%2c%20RAQUEL.pdf?s equence=1&isAllowed=y>. Acesso em: 19 out. 2023.
- BENEDITO, G. S., ROSSI, E. M., & CAMARGO, M. H. B. (2017). Hiperadrenocorticismo em cães-revisão de literatura. **Revista de Ciência Veterinária e Saúde Pública**, 4(1), 127–138. <https://doi.org/10.4025/revcivet.v4i1.37156>.
- BRUYETTE, D. **Clinical Small Animal Internal Medicine: Volume 2**. WileyBlackwell, 2020.
- BOTELHO, L.S. **Linfoma alimentar em gatos**. 2019. 41 f. Monografia (Especialização) - Curso de Medicina Veterinária, Universidade Federal do Rio Grande do Sul, Porto Alegre, 2019. Disponível em: <http://hdl.handle.net/10183/200159>. Acesso em: 17 out. 2023.
- BUGBEE, A., RUCINSKY, R., CAZABON, S., KVIKHO-WHITE, H., LATHAN, P., NICHELASON, A. & RUDOLPH, L. (2023). 2023 AAHA selected endocrinopathies of dogs and cats guidelines. **Journal of the American Animal Hospital Association**, 59(3), 113–135. <https://doi.org/10.5326/JAAHA-MS-7368>.
- CANAVARI, I. C.; FILHO, N. P. R.; Classificação dos quimioterápicos antineoplásicos. In: FERREIRA, M. G. P. A.; NARDI, A. B.; **Manual prático de quimioterapia antineoplásica em cães e gatos**. 1. ed. São Paulo. MedVet, 2021. cap. 2, p. 9-78.
- CARAMICO, Miriam. **Reabilitação de Cães com Lesão Medular grau V em Vértex Toracolombares, sem intervenção Cirúrgica**. 2019. 61 f. Trabalho de Conclusão de Curso (Graduação) – Faculdade de Medicina Veterinária e Zootecnia, Universidade de São Paulo. Disponível em: [https://www.teses.usp.br/teses/disponiveis/10/10132/tde-16092019-145558/publico/Miriam\\_Caramico\\_corrigeida.pdf](https://www.teses.usp.br/teses/disponiveis/10/10132/tde-16092019-145558/publico/Miriam_Caramico_corrigeida.pdf). Acesso em: 19 out. 2023.
- CECIM, Belissa F. **Doença do Disco Intervertebral em Cães da Raça Dachshund: uma revisão de literatura**. 2019. 13 f. Trabalho de Conclusão Curso (Iniciação Científica) – CESUMAR. Disponível em:  
<https://periodicos.unicesumar.edu.br/index.php/iccesumar/article/view/7615/6169>. Acesso em: 19 out. 2023.
- COSTA, F. V. A. et al. **Linfoma e desordens mieloproliferativas em felinos**. In: COSTA, F. V. A., JUSTEN, H.M.S., CUNHA, S.C.S., CORGOZINHO, K.B. **Oncologia felina**. 1. ed. L. F. Livros de Veterinária Ltda., 2017. cap. 15.
- CRIVELLENTI, L.Z.; BORIN-CRIVELLENTI, S. **Casos de Rotina em Medicina Veterinária de Pequenos Animais**. 3 Ed. São Paulo: MedVet, 2023.

CRIVELLENTI, Sofia Borin. Endocrinologia. In: CRIVELLENTI, Leandro Zuccolotto et al. **Casos de rotina em medicina veterinária de pequenos animais**. 3. ed. São Paulo: MedVet, 2023. p. 370-377.

CRUZ, Daniely C. F.; SANTOS, Milena M. **Tratamento Fisioterápico em Cão com Discopatia Toracolombar**. Anais do Simpósio de TCC e Seminário de IC da Faculdade ICESP. 2017(12); 2271-1669. 7

DIAS, Ana Carolina S. **Doença do Disco Intervertebral em Cães**. 2018. 65 f. Trabalho de Conclusão de Curso (Graduação) – Faculdade de Veterinária, Universidade Federal do Rio Grande do Sul. Disponível em: <https://www.lume.ufrgs.br/bitstream/handle/10183/193720/001092524.pdf?sequence=1&isAllowed=y>. Acesso em: 19 out. 2023.

DIAS, F.G.G. et al. Neoplasias orais nos animais de companhia: revisão de literatura. **Revista Científica Eletrônica de Medicina Veterinária**, Garça, n. 20, p. 1-9, jan 2013.

EPSTEIN, S. E. BALSAL, I.M. Canine and feline exudative pleural diseases. **Veterinary Clinics: Small Animal Practice**, v.50, p.467-487, 2019.

ESVE. **Project ALIVE**. 2021. Disponível em: <https://www.esve.org/alive/intro.aspx>. Acesso em: 25 Setembro 2023.

ETTINGER, S. J., FELDMAN, E. C. & COTE, E. (2017). **Textbook of Veterinary Internal Medicine-eBook**. USA: Elsevier Health Sciences.  
GOGOVA, S.; LEIVA, M.; ORTILLES, A.; LACERDA, R.P.; SERUCA, C.; LAGUNA, F., corneal defects in dogs: A multicentric retrospective study of 100 cases (2012-2018) *Veterinary ophthalmology*, v.23, n. 3 p. 450-459, 2020. Disponível em: DOI:10.1111/vop.12740.

FENNER, B. B., DUARTE, K. de O., ALMEIDA, L. G. de, ANDRADE, É. & Guidolin, L. L. (2020). **Hipoadrenocorticism canino**. *PUBVET*, 14(2), 1-4. <https://doi.org/10.31533/pubvet.v14n2a507.1-4>.

FREICHE, V.; PAULIN, M.V.; CORDONNIER, N.; HUET, H.; TURBA, M.E., et al. Histopathologic, phenotypic, and molecular criteria to discriminate low-grade intestinal T-cell lymphoma in cats from lymphoplasmacytic enteritis. **Journal Of Veterinary Internal Medicine**, [S.L.], v. 35, n. 6, p. 2673-2684, 10 ago. 2021. Wiley. <http://dx.doi.org/10.1111/jvim.16231>.

GERVÁSIO, M. L.; et. al; **Influence of environmental tobacco smoke on the etiology of lymphoma in domestic cats**. *PUBVET*. v. 15, n. 09, p. 1-7, 2021.

JERICÓ, M. M., KOGIKA, M. M., & ANDRADE NETO, J. P. (2015). **Tratado de medicina interna de cães e gatos**. Guanabara Koogan.

JERICÓ, M. M.; KOGIKA, M. M.; ANDRADE NETO, J. P. **Tratado de medicina interna de cães e gatos**. 1. ed. Rio de Janeiro: Roca, 2019.

KOGIKA, M. M., WAKI, M. F., Infecção do Trato Urinário de Cães. In: JERICÓ, M. M., ANDRADE NETO, J. P., KOGIKA, M. M. **Tratado de Medicina Interna de Cães e Gatos**. 1ª Edição. Rio de Janeiro (RJ). Roca, 2015. 7047 p.

LARSSON JR., C. E.; HENRIQUES, D. A. Piodermites. In: LARSSON, C. E.; LUCAS, R. (Ed.). **Tratado de medicina externa: dermatologia veterinária**. 2. ed. São Caetano do Sul, SP: Interbook, 2020. p. 501–540.

LATHAN, P.; THOMPSON, A. L. Management of hypoadrenocorticism (Addison's disease) in dogs. **Veterinary Medicine: Research and Reports**, v. 9, p. 1, 2018.

LEAL, S. M. F. **Prevalência de Cryptosporidium spp. e de Giardia spp. em cães do distrito de Bragança, Portugal**. Dissertação de mestrado integrado em Medicina Veterinária, 101p., 2015.

MAGGS, D.; MILLER, P.; OFRI, R.; **Slatter's Fundamentals of Veterinary Ophthalmology E-Book**. Elsevier Health Sciences, 2017.

MARSILIO, S.; FREICHE, V.; JOHNSON, E. LEO, C. LANGERAK, A.W., et al. ACVIM consensus statement guidelines on diagnosing and distinguishing low-grade neoplastic from inflammatory lymphocytic chronic enteropathies in cats. **Journal Of Veterinary Internal Medicine**, [S.L.], v. 37, n. 3, p. 794-816, maio 2023. Wiley. <http://dx.doi.org/10.1111/jvim.16690>.

MASON, S.; PITTAWAY, C.; Feline lymphoma: diagnosis, staging and clinical presentations. **In Practice**. p. 4-20, jan/fev. 2022

MATIZ, O. R. S.; **Linfoma alimentar**. In: Medicina felina essencial – guia prático. 1. ed. Curitiba. Equalis, 2016. cap. 23. p. 137-144.

MATOS, K. O. C., & LIMA, D. J. S. (2021). Síndrome de Addison em cadela da raça maltês-relato de caso Addison syndrome in maltese dog-case report. **Brazilian Journal of Development**, 7(12), 119136– 119143.

MEEKINS, J. M.; RANKIN A.J.; SAMUELSON, D.A. Ophthalmic Anatomy. In: GELATT, K. N.; BEN-SHLOMO, G.; GILGER, B. C.; HENDRIX, D. V.; KERN, T. J.; PLUMMER, C. E.. **Veterinary Ophthalmology** (6. ed). John Wiley & Sons, p. 41-123, 2021.

MONTEIRO, G. B.; RUIZ, T.; SCHRODER, D. C.; SILVEIRA, M. M.; DOWER, N.; KAGUEYAMA, F.; et al. Antibiotic susceptibility of bacteria isolated from different types of ulcerative keratitis of dogs in the city of Cuiabá, Brazil. **Pesquisa Veterinária Brasileira**, v. 38, n. 4, p.726-733, 2018. Disponível em:. DOI:10.1590/1678-5150-pvb-4906.

NARDI, Andriago Barboza; JARK, Paulo César. Oncologia. In: CRIVELLENTI, Leandro Zuccolotto et al. **Casos de rotina em medicina veterinária de pequenos animais**. 3. ed. São Paulo: MedVet, 2023. p. 1028-1030.

NELSON, R. W., COUTO, C. G., **Medicina Interna de Pequenos Animais**. 5ª Edição. Rio de Janeiro (RJ). GEN Guanabara Koogan, 2015. 4442p.

NELSON, R.W.; COUTO, C G. **Medicina Interna de Pequenos Animais**. [S. l.]: Grupo GEN, 2023. E-book. ISBN 9788595159624. Disponível em: <https://integrada.minhabiblioteca.com.br/#/books/9788595159624/>. Acesso em: 20 out. 2023.

NOGUEIRA, M.M; MELO, M.M. Linfoma alimentar linfocítico felino: Uma revisão de literatura.. **Revista Brasileira de Higiene e Sanidade Animal**, v. 14, ed. 3, p. 1, 2020

ORTIZ, B.C.; COSTA, C.A.S.; GOMES, V.R.; SECCHI, P.; SCHULS, F.J.J., et al. Linfoma alimentar linfocítico em um felino: terapia com lomustina e prednisona ⚡: relato de caso. **Pubvet**, [S.L.], v. 13, n. 6, p. 1-5, jun. 2019. Editora MV Valero. <http://dx.doi.org/10.31533/pubvet.v13n6a351.1-5>

PAULA, I. S., DUTRA, A. C. R., BARBOSA, V. D., PEDRO, D. R. C., FERNANDES, T. R. P., & CISI, V. L. F. (2022). **Hipoadrenocorticismo canino: Relato de caso**. **PUBVET**, 16(10), 1–6. <https://doi.org/10.31533/pubvet.v16n10a1235.1-6>.

PAULIN, M.V.; COURONNÉ, L., BEGUIN, J.; LE PODER, S., DELVERDIER, M., et al. Feline low-grade alimentary lymphoma: an emerging entity and a potential animal model for human disease. **Bmc Veterinary Research**, [S.L.], v. 14, n. 1, p. 1-19, 11 out. 2018. Springer Science and Business Media LLC. <http://dx.doi.org/10.1186/s12917-018-1635-5>.

PARADELLO, C. P. (2023). **Hipoadrenocorticismo primário em cadela: Relato de caso**. **PUBVET**, 17(3), 1– 6. <https://doi.org/10.31533/pubvet.v17n03a1359>.

PIPPI, N. L.; GOMES, C. Neoplasias da cavidade oral. In: DALECK, C. R.; DE NARDI, A. B. **Oncologia em cães e gatos**. 2. ed. Rio de Janeiro: Roca, 2016, cap. 28, p. 385-393

RAMALHO, F. P.; FORMENTON, M. R.; ISOLA, J. G. M. P.; JOAQUIM, J. F. G.; **Tratamento de doença de disco intervertebral em cão com fisioterapia e reabilitação veterinária – relato de caso / Treatment of intervertebral disc disease by physical therapy and rehabilitation in a dog – Case Report**. Revista de Educação Continuada em Medicina Veterinária e Zootecnia do CRMV-SP. Journal of Continuing Education in Animal Science of CRMV-SP. São Paulo: Conselho Regional de Medicina Veterinária, v. 13, n. 1 (2015), p. 10 – 17, 2015

RAMOS, P. J. G. et al. Diagnosis of canine spontaneous hypoadrenocorticism. **Canine Medicine and Genetics**, v. 9, n. 1, p. 1-13, 2022.

REEVES, L. A. et al Treatment of idiopathic chylothorax in dogs and cats: **A systematic review Veterinary Surgery**, p.1-10, 2019.

REZENDE, CMF.; Luxação de patela em cães e gatos e suas particularidades. **IN: Ciência Animal e Veterinária: inovações e tendências** - ISBN 978-65-5360-123-9 - Editora Científica Digital - [www.editoracientifica.org](http://www.editoracientifica.org) - Vol. 2 - Ano 2022 cap. 9, p.126-153.

RODRIGUES, MD. et al. Gastroenterite canina. **Ciência Veterinária UniFil**, [S.l.], v. 1, n. 2, jun. 2018. ISSN 2595-7791. Disponível em: <<http://periodicos.unifil.br/index.php/revista-vet/article/view/51>>. Acesso em: 20 out. 2023.

ROSOLEM, M. C.; MOROZ, L. R.; RODIGHIERI, S. M. Carcinoma de células escamosas em cães e gatos: revisão de literatura. **PUBVET**, Londrina, v. 6, n. 6, 2012

SANTANA, L. A.; VITORINO, R. R.; ANTONIO, V. E.; MOREIRA, T. R.; GOMES, A. P. Atualidades sobre a giardíase. **Infectologia**, v. 102, n. 1, p. 7-10, 2014.

SCHMIDT, B. R.; CRYSTAL, M.A. Lymphoma. In: NORSWORTHY, G. D. **The Feline Patient**. 5th. ed. Iowa, USA: WileyBlackwell, 2018. Cap 132. p.1194 – 1202. ISBN: 978-11-192-6903-8.

SCHOFIELD, I. et al. Hypoadrenocorticism in dogs under UK primary veterinary care: frequency, clinical approaches and risk factors. **Journal of Small Animal Practice**, v. 62, n. 5, p. 343-350, 2021.

SILVA, Raffaella Amarante. **Aspectos Clínicos E Patológicos Da Diabetes Mellitus Em Cães E Gatos**. 2014. 47 f. Monografia (Especialização) - Curso de Medicina Veterinária, Universidade Federal do Rio Grande do Sul, Porto Alegre, 2014. Disponível em: <https://www.lume.ufrgs.br/handle/10183/95064>. Acesso em: 20 out. 2023.

SILVA, J.G.K. **Diagnóstico e tratamento do linfoma alimentar felino: Revisão de Literatura**. Orientador: Daniel Guimarães Gerardi. 2021. 56 p. Trabalho de conclusão de curso (Graduação em Medicina Veterinária) - UNIVERSIDADE FEDERAL DO RIO GRANDE DO SUL, Porto Alegre, 2021. Disponível em: <http://hdl.handle.net/10183/250024>. Acesso em: 19 out. 2023

TAYLOR, A. Feline lymphoma: diagnosis and treatment: an experienced clinician discusses the road to success when the diagnostic path is unclear. *Dvm360*. [S. L.], mar. 2022. **Oncology**, p. 36-37.

TELES, C. H. A., D'ALENCAR, M. P., & SANTOS, L. DE F. L. (2016). Hipoadrenocorticism em cães. **Revista de Ciência Veterinária e Saúde Pública**, 3(2), 125–131. <https://doi.org/10.4025/revcivet.v3i2.34076>.

VARGAS, A. M. Hipoadrenocorticismo. In. **Tratado de Medicina Interna de Cães e Gatos**. São Paulo: Gen Roca. p. 1713-1720, 2 v, 2015.

WEESE, J. S. et al. International Society for Companion Animal Infectious Diseases (ISCAID) guidelines for the diagnosis and management of bacterial urinary tract infections in dogs and cats. **The Veterinary Journal**. v. 247. p. 8-25. 2019. Disponível em: <https://www.sciencedirect.com/science/article/pii/S109002331830460X?via%3Dihub>

## ANEXOS

## ANEXO A- HEMOGRAMA E BIOQUÍMICO DE UM CANINO, FÊMEA, PITBULL, 5 ANOS DE IDADE, HIPOADRENOCORTICISMO

(Continua)



Requisição.....	3638/2023	Data.....	17/07/23
Paciente.....	Maya	Espécie.....	Canina
Sexo.....	Fêmea	Idade.....	5 anos
Raça.....	Pitbull	Registro.....	15420

**HEMOGRAMA**

Amostra: Sangue em EDTA

Metodologia: Contagem eletrônica por ProCyte Dx, com verificação por microscopia óptica.

**ERITROGRAMA**

			Valor de referência
Eritrócitos.....	9,56	x 10 <sup>6</sup> /μL	5,65 – 8,87
Hemoglobina.....	22,4	g/dL	13,1 – 20,5
Hematócrito.....	63,5	%	37,3 – 61,7
VCM.....	66,4	fL	61,6 – 73,5
HCM.....	23,4	pg	21,2 – 25,9
CHCM.....	35,3	g/dL	32,0 – 37,9
RDW.....	21,4	%	13,6 – 21,7
Reticulócitos.....	9.600	/μL	10.000 – 110.000
Eritrócitos nucleados.....	0	/100 leucócitos	

Observações: Sem alterações.

**LEUCOGRAMA**

	Relativo (%)	Absoluto (/μL)	Valor de referência
Leucócitos totais.....		10.550	5.050 – 16.760
Mielócitos.....			0
Metamielócitos.....			Raros
Bastonetes.....			0 – 200
Segmentados.....	39	4.114	2.950 – 11.640
Eosinófilos.....	21	2.216	60 – 1.230
Basófilos.....	0	0	0 – 100
Monócitos.....	2	211	160 – 1.120
Linfócitos.....	38	4.009	1.050 – 5.100

Observações: Sem alterações.

**TROMBOGRAMA**

			Valor de referência
Plaquetas.....	218.000	μL	148.000 – 484.000
VPM.....	12,2	fL	8,7 – 13,2
PDW.....	15,7	fL	9,1 – 19,4
PCT.....	0,27	%	0,14 – 0,46

Observações: Sem alterações.

**PROTEÍNA PLASMÁTICA TOTAL**

			Valor de referência
PPT.....	6,8	g/dL	6,0 – 8,0

Alteração do plasma: Sem alteração.

Metodologia: Refratometria.

Kimberli de Oliveira Duarte  
Médica Veterinária  
CRMV/RS: 17835

Rua 25 de julho, 1941 – Bairro Centro – Caxias do Sul/RS – CEP 95020-280.  
(54) 3021 4444 | (54) 3019 4942 | (54) 9 9981 8707

(Continua)





Requisição.....	3638/2023	Data.....	17/07/23
Paciente.....	Maya	Espécie.....	Canina
Sexo.....	Fêmea	Idade.....	5 anos
Raça.....	Pitbull	Registro.....	15420

**ALBUMINA (g/dL)**

Amostra: Soro

<b>Resultado</b>	<b>Valor de referência</b>
2,9	2,3 – 4,0

Metodologia: Colorimétrica, processamento por Catalyst one Idexx<sup>®</sup>.**ALT - ALANINA AMINOTRANSFERASE (U/L)**

Amostra: Soro

<b>Resultado</b>	<b>Valor de referência</b>
57,0	10 – 125

Metodologia: Cinética, processamento por Catalyst one Idexx<sup>®</sup>.**CREATININA (mg/dL)**

Amostra: Soro

<b>Resultado</b>	<b>Valor de referência</b>
2,3	0,5 – 1,8

Metodologia: Enzimática colorimétrica, processamento por Catalyst one Idexx<sup>®</sup>.**FA - FOSFATASE ALCALINA (U/L)**

Amostra: Soro

<b>Resultado</b>	<b>Valor de referência</b>
22,0	23 – 212

Metodologia: Cinética, processamento por Catalyst one Idexx<sup>®</sup>.**GLICOSE (mg/dL)**

Amostra: Soro/Plasma fluoretado

<b>Resultado</b>	<b>Valor de referência</b>
62,0	74 – 143

Metodologia: Colorimétrica, processamento por Catalyst one Idexx<sup>®</sup>.**GLOBULINAS (g/dL)**

Amostra: Soro

<b>Resultado</b>	<b>Valor de referência</b>
3,7	2,5 – 4,5

Metodologia: Cálculo.

**PROTEÍNA TOTAL SÉRICA (g/dL)**

Amostra: Soro

<b>Resultado</b>	<b>Valor de referência</b>
6,6	6,0 – 8,0

Metodologia: Colorimétrica, processamento por Catalyst one Idexx<sup>®</sup>.

Kimberli de Oliveira Duarte  
Médica Veterinária  
CRMV/RS: 17835

Rua 25 de julho, 1941 – Bairro Centro – Caxias do Sul/RS – CEP 95020-280.  
(54) 3021 4444 | (54) 3019 4942 | (54) 9 9981 8707

(Conclusão)



Requisição.....	3638/2023	Data.....	17/07/23
Paciente.....	Maya	Espécie.....	Canina
Sexo.....	Fêmea	Idade.....	5 anos
Raça.....	Pitbull	Registro.....	15420

**RELAÇÃO ALBUMINA/GLOBULINA**

Amostra: Soro

Resultado	Valor de referência
0,8	0,8 – 1,9

Metodologia: Cálculo.

**UREIA (mg/dL)**

Amostra: Soro

Resultado	Valor de referência
143,4	15 – 57,8

Metodologia: Colorimétrica, processamento por Catalyst one Idexx®.


Alteração em plasma/soro: Sem alteração.

Kimberli de Oliveira Duarte  
Médica Veterinária  
CRMV/RS: 17835

Rua 25 de julho, 1941 – Bairro Centro – Caxias do Sul/RS – CEP 95020-280.  
(54) 3021 4444 | (54) 3019 4942 | (54) 9 9981 8707

ANEXO B – LAUDO UTRASSONOGRÁFICO DE UM CANINO, FÊMEA, PITBULL,  
5 ANOS DE IDADE, HIPOADRENOCORTICISMO.

(Continua)



# Luciana Guidolin

CLÍNICA VETERINÁRIA

<b>Paciente:</b> MAYA	<b>Espécie:</b> Canina	<b>Raça:</b> Pitbull
<b>Idade:</b> 5 anos	<b>Gênero:</b> Fêmea (ovh)	<b>Data:</b> 17/08/2023

**Resumo Clínico:** anorexia

---

### RELATÓRIO ULTRASSONOGRÁFICO

**Vesícula Urinária:** de repleção líquida adequada, formato habitual, paredes preservadas e espessas, medindo 0,41 cm em seu aspecto crânioventral - **cistite**. Margens internas irregulares, conteúdo anecogênico e homogêneo normal.

**Rins:** de formato mantido, localizados em topografia habitual, de dimensões simétricas (RD: 5,53 cm e RE: 5,60 cm em plano dorsal). Aorta: 0,78 cm, relação Re/Ao: 7,17, dentro da normalidade (5,5 – 9,1). Ambos com arquitetura externa mantida, definição e relação corticomedular preservada, ecogenicidade medular e cortical dentro da normalidade, aumento da ecogenicidade em região de recessos pélvicos - **mineralização / calcificação**. Pelve e divertículos renais preservados.

**Adrenais:** adrenal esquerda 1,70 cm x 0,41 cm x 0,42 cm (comprimento x altura cranial x altura caudal), formato mantido, bordas regulares, distinção corticomedular e ecogenicidade preservadas. Adrenal direita não caracterizada.  
Ref. limite superior do polo caudal: Esq. (> 2,5 – 5 kg até 0,51 cm, > 5 – 10 kg até 0,55 cm, > 10 – 20 kg até 0,64 cm, > 20 – 40 kg até 0,73 cm), Dir. (> 2,5 – 5 kg até 0,53 cm, > 5 – 10 kg até 0,68 cm, > 10 – 20 kg até 0,75 cm, > 20 – 40 kg até 0,87 cm).

**Baço:** de dimensões aumentadas - **esplenomegalia** á esclarecer, contornos definidos, superfície lisa, margens finas, ecogenicidade e ecotextura preservadas.

**Fígado:** de dimensões dentro dos limites do gradil costal, superfície lisa, margens afiladas, ecogenicidade reduzida - **processo inflamatório agudo** e ecotextura dentro dos limites da normalidade. Arquitetura vascular com calibre preservado.

**Vesícula Biliar:** repleta, paredes finas e ecogênicas com conteúdo anecogênico e homogêneo.

**Pâncreas:** de ecogenicidade e ecotextura preservadas, medindo 0,96 cm de diâmetro em região de corpo, passível de avaliação.

**Estômago:** contraído com discreta quantidade de gás, paredes espessas (antropiloro: 0,60 cm; corpo: 0,67 cm), com padrão de camadas mantido - **gastrite**.

**Alças intestinais:** de distribuição topográfica habitual, segmentos de alça com padrão em camadas mantido e ecogenicidade reduzida, paredes com espessura dentro da normalidade em alguns segmentos (duodeno: 0,44 cm; segmentos jejunais: 0,23 cm), preenchidas por conteúdo mucoso, demais porções espessas (íleo: 0,56 cm; cólon ascendente: 0,20 cm; transversos: 0,22 cm), preenchidas com pouco conteúdo fecal preservado e gás - processo

O exame de imagem é um método complementar, o diagnóstico deverá ser feito aliado ao histórico clínico e exame físico do paciente pelo médico veterinário responsável, não descartando a possibilidade da realização de outros exames.

(Continua)

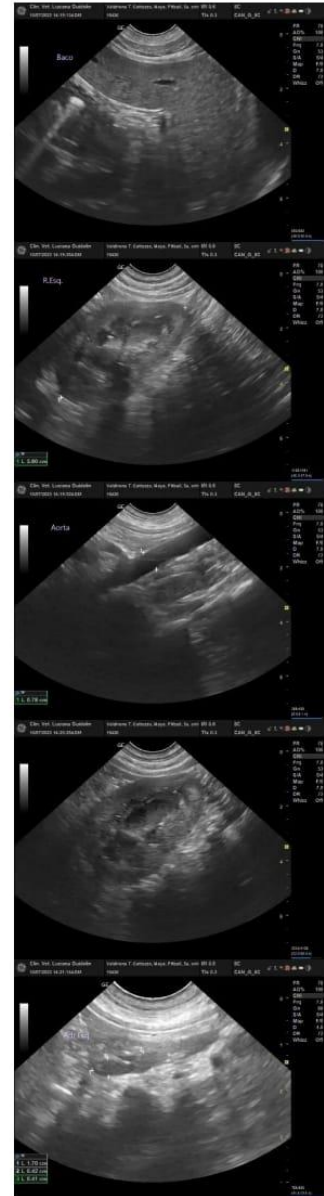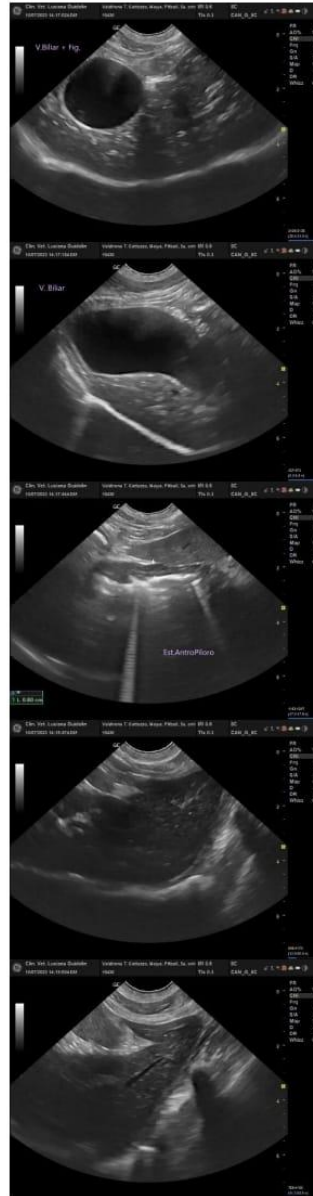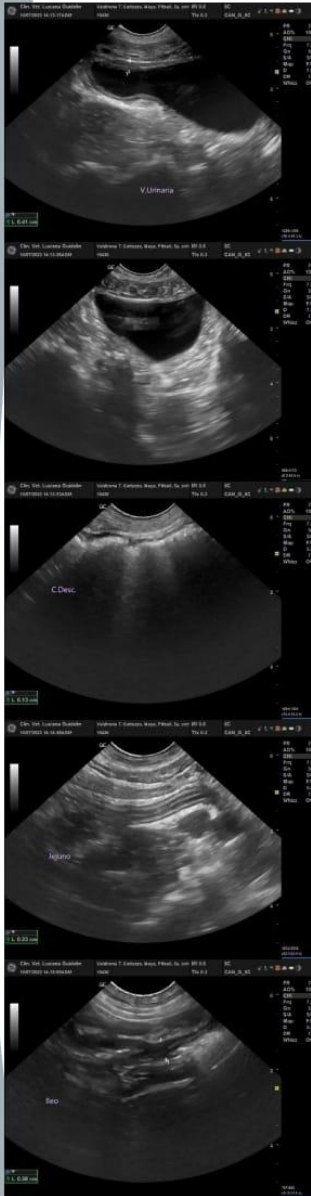**inflamatório difuso.**

**Útero e Ovários:** não caracterizados, paciente com histórico de ovariectomia.

Não há evidências sonográficas de linfonodomegalia ou de líquido livre abdominal.

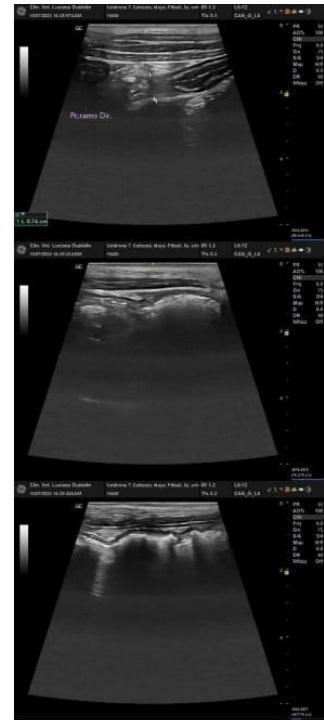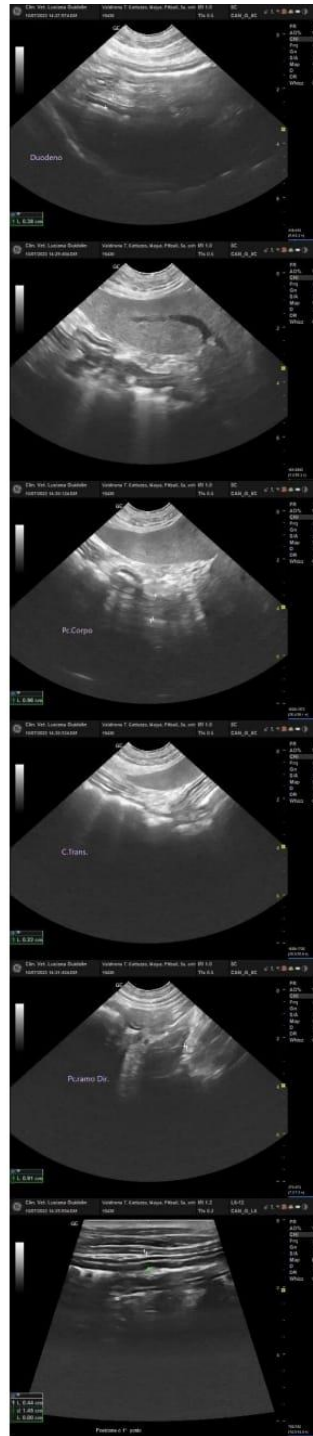
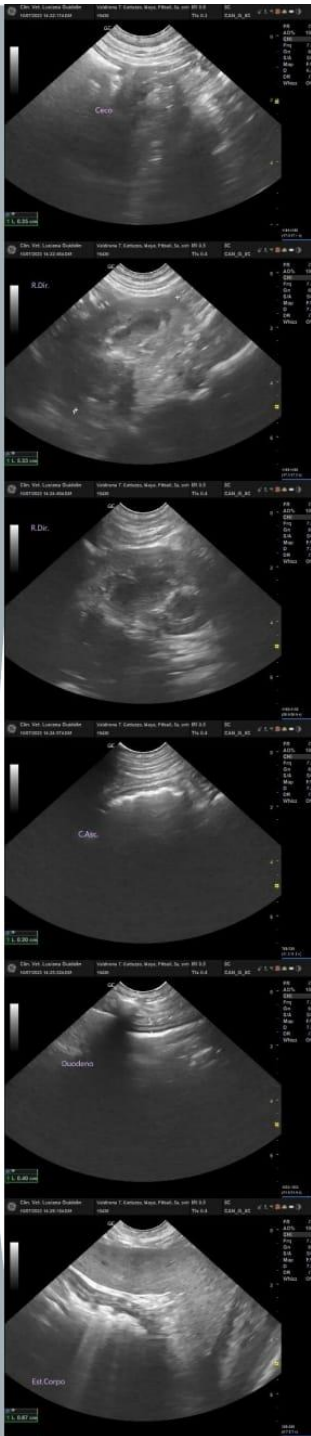*Deise Martini*

Deise Martini  
CRMV - RS 18599



O exame de imagem é um método complementar, o diagnóstico deverá ser feito aliado ao histórico clínico e exame físico do paciente pelo médico veterinário responsável, não descartando a possibilidade da realização de outros exames.

(Conclusão)



\*Imagens ilustrativas

O exame de imagem é um método complementar, o diagnóstico deverá ser feito aliado ao histórico clínico e exame físico do paciente pelo médico veterinário responsável, não descartando a possibilidade da realização de outros exames.

ANEXO C - BIOQUÍMICO DE UM CANINO, FÊMEA, PITBULL, 5 ANOS DE IDADE, HIPOADRENOCORTICISMO.

(Continua)



Requisição.....	3653/2023	Data.....	18/07/23
Paciente.....	Maya	Espécie.....	Canina
Sexo.....	Fêmea	Idade.....	5 anos
Raça.....	Pit Bull	Registro.....	15420

**CLORO (mmol/L)**

Amostra: Soro

<b>Resultado</b>	<b>Valor de referência</b>
104,0	109 – 122

Metodologia: Fluorimétrica, processamento por Catalyst one Idexx<sup>®</sup>.

**POTÁSSIO (mmol/L)**

Amostra: Soro

<b>Resultado</b>	<b>Valor de referência</b>
7,7	3,5 – 5,8

Metodologia: Fluorimétrica, processamento por Catalyst one Idexx<sup>®</sup>.

**RELAÇÃO SÓDIO/POTÁSSIO**

Amostra: Soro

<b>Resultado</b>	<b>Valor de referência</b>
17,0	27 – 40

Metodologia: Cálculo.

**SÓDIO (mmol/L)**

Amostra: Soro

<b>Resultado</b>	<b>Valor de referência</b>
134,0	144 – 160

Metodologia: Fluorimétrica, processamento por Catalyst one Idexx<sup>®</sup>.

Alteração em plasma/soro: Sem alteração.

*KS*

Kimberli de Oliveira Duarte  
Médica Veterinária  
CRMV/RS: 17835

Rua 25 de julho, 1941 – Bairro Centro – Caxias do Sul/RS – CEP 95020-280.  
(54) 3021 4444 | (54) 3019 4942 | (54) 9 9981 8707



(Conclusão)



Requisição.....	3649/2023	Data.....	18/07/23
Paciente.....	Maya	Espécie.....	Canina
Sexo.....	Fêmea	Idade.....	5 anos
Raça.....	Pitbull	Registro.....	15420

**FÓSFORO (mg/dL)**

Amostra: Soro

Resultado	Valor de referência
8,0	2,5 – 6,8

Metodologia: Colorimétrica, processamento por Catalyst one Idexx<sup>®</sup>.

Alteração em plasma/soro: Sem alteração.

Kimberli de Oliveira Duarte  
Médica Veterinária  
CRMV/RS: 17835

Rua 25 de julho, 1941 – Bairro Centro – Caxias do Sul/RS – CEP 95020-280.  
(54) 3021 4444 | (54) 3019 4942 | (54) 9 9981 8707

ANEXO D - HEMOGRAMA E BIOQUÍMICO DE UM CANINO, FÊMEA, PITBULL, 5 ANOS DE IDADE, HIPOADRENOCORTICISMO.



Requisição.....	3661/2023	Data.....	19/07/23
Paciente.....	Maya	Espécie.....	Canina
Sexo.....	Fêmea	Idade.....	5 anos
Raça.....	Pitbull	Registro.....	15420

### HEMOGRAMA

**Amostra:** Sangue em EDTA

**Metodologia:** Contagem em Câmara de Neubauer, com verificação e estimativa por microscopia óptica.

#### ERITROGRAMA

			Valor de referência
Eritrócitos.....	8,8	$\times 10^6/\mu\text{L}$	5,65 – 8,87
Hemoglobina.....	17,6	g/dL	13,1 – 20,5
Hematócrito.....	53,0	%	37,3 – 61,7
VCM.....	60,2	fL	61,6 – 73,5
HCM.....	20,0	pg	21,2 – 25,9
CHCM.....	33,2	g/dL	32,0 – 37,9
Reticulócitos.....	5.800	/ $\mu\text{L}$	10.000 – 110.000
Eritrócitos nucleados.....	0		/100 leucócitos

**Observações:** Sem alterações.

#### LEUCOGRAMA

	Relativo (%)	Absoluto (/ $\mu\text{L}$ )	Valor de referência
<b>Leucócitos totais.....</b>		14.770	5.050 – 16.760
Mielócitos.....			0
Metamielócitos.....	1	148	Raros
Bastonetes.....	2	295	0 – 200
Segmentados.....	82	12.111	2.950 – 11.640
Eosinófilos.....	1	148	60 – 1.230
Basófilos.....	0		0 – 100
Monócitos.....	4	591	160 – 1.120
Linfócitos.....	10	1.477	1.050 – 5.100

**Observações:** Sem alterações.

#### TROMBOGRAMA

			Valor de referência
Plaquetas.....	122.000	$\mu\text{L}$	148.000 – 484.000

**Observações:** Sem alterações.

#### PROTEÍNA PLASMÁTICA TOTAL

			Valor de referência
PPT.....	5,0	g/dL	6,0 – 8,0

**Alteração do plasma:** Sem alteração.

**Metodologia:** Refratometria.

VS

Kimberli de Oliveira Duarte  
Médica Veterinária  
CRMV/RS: 17835



ANEXO E - TESTE DE ESTIMULAÇÃO DE ACTH DE UM CANINO, FÊMEA, PITBULL, 5 ANOS DE IDADE, HIPOADRENOCORTICISMO.

<p>Nº OS: 135684          Animal: Maya          Proprietário:          Requirante:</p>	 LABORATÓRIO VETERINÁRIO	<p>Data: 18/07/2023          Raça: Pit Bull          Sexo: Fêmea          Idade: 5a 0m 0d</p>
<p>Espécie: Canina          Telefone:          Endereço: Rua Vinte E Cinco De Julho Nro: 1941 Centro - Caxias do Sul-RS</p>		

---

**CORTISOL - Estimulação com ACTH (2 dos.) - Quimioluminescência Siemens**

<p>Material...: Soro          Metodologia: Quimioluminescência</p>	<p>Valores de Referência</p>
<p>Resultado (cortisol basal)... 0,05 µg/dL</p>	<p>0,5 a 5,5 µg/dL</p>
<p>Resultado (1 hora pós ACTH)... 0,10 µg/dL</p>	<p>4,0 a 16,0 µg/dL</p>

Interpretação..... Monitoramento terapêutico para Hiperadrenocorticismismo  
 \*Cortisol após ACTH

< 1,0 mcg/dL = Dosagem potencialmente tóxica  
 2,0 a 5,0 mcg/dL = Dosagem terapêutica eficaz  
 > 7,0 mcg/dL = Dosagem a ser avaliada pelo Médico Veterinário responsável

Assinado eletronicamente por:  
 MELISSA BOSSARDI - CRMV-RS 11519

Os resultados referem-se apenas à amostra recebida e analisada nas condições descritas acima.  
 A reprodução deste documento só é permitida com autorização do cliente e do laboratório Mellislab.

Unidade Matriz  
 Caxias do Sul - RS  
 Mariano Mazzochi, 1154 - Cruzeiro  
 (54) 3021-6344 / (54) 9.9936-7738

Participante Controlab desde 2016



Laudo online:  
 acesse com  
 seu código



www.mellislab.com.br  
  /mellislab

ANEXO F - BIOQUÍMICO DE UM CANINO, FÊMEA, PITBULL, 5 ANOS DE IDADE, HIPOADRENOCORTICISMO.



Requisição.....	3674/2023	Data.....	20/07/23
Paciente.....	Maya	Espécie.....	Canina
Sexo.....	Fêmea	Idade.....	5 anos
Raça.....	Pit Bull	Registro.....	15420

**CREATININA (mg/dL)**

Amostra: Soro

<b>Resultado</b>	<b>Valor de referência</b>
0,9	0,5 – 1,8

Metodologia: Enzimática colorimétrica, processamento por Catalyst one Idexx®.

**FÓSFORO (mg/dL)**

Amostra: Soro

<b>Resultado</b>	<b>Valor de referência</b>
2,7	2,5 – 6,8

Metodologia: Colorimétrica, processamento por Catalyst one Idexx®.

**UREIA (mg/dL)**

Amostra: Soro

<b>Resultado</b>	<b>Valor de referência</b>
53,5	15 – 57,8

Metodologia: Colorimétrica, processamento por Catalyst one Idexx®.

Alteração em plasma/soro: Sem alteração.

KS

Kimberli de Oliveira Duarte  
Médica Veterinária  
CRMV/RS: 17835

Rua 25 de julho, 1941 – Bairro Centro – Caxias do Sul/RS – CEP 95020-280.  
(54) 3021 4444 | (54) 3019 4942 | (54) 9 9981 8707

ANEXO G - BIOQUÍMICO DE UM CANINO, FÊMEA, PITBULL, 5 ANOS DE IDADE, HIPOADRENOCORTICISMO.



Requisição.....	3682/2023	Data.....	21/07/23
Paciente.....	Maya	Espécie.....	Canina
Sexo.....	Fêmea	Idade.....	5 anos
Raça.....	Pit Bull	Registro.....	15420

**CLORO (mmol/L)**

Amostra: Soro

<b>Resultado</b>	<b>Valor de referência</b>
114,0	109 – 122

Metodologia: Fluorimétrica, processamento por Catalyst one Idexx<sup>®</sup>.

**POTÁSSIO (mmol/L)**

Amostra: Soro

<b>Resultado</b>	<b>Valor de referência</b>
3,3	3,5 – 5,8

Metodologia: Fluorimétrica, processamento por Catalyst one Idexx<sup>®</sup>.

**RELAÇÃO SÓDIO/POTÁSSIO**

Amostra: Soro

<b>Resultado</b>	<b>Valor de referência</b>
45,0	27 – 40

Metodologia: Cálculo.

**SÓDIO (mmol/L)**

Amostra: Soro

<b>Resultado</b>	<b>Valor de referência</b>
151,0	144 – 160

Metodologia: Fluorimétrica, processamento por Catalyst one Idexx<sup>®</sup>.

Alteração em plasma/soro: Sem alteração.

VS

Kimberli de Oliveira Duarte  
Médica Veterinária  
CRMV/RS: 17835

Rua 25 de julho, 1941 – Bairro Centro – Caxias do Sul/RS – CEP 95020-280.  
(54) 3021 4444 | (54) 3019 4942 | (54) 9 9981 8707

ANEXO H - HEMOGRAMA E BIOQUÍMICO DE UM CANINO, FÊMEA, PITBULL,  
5 ANOS DE IDADE, HIPOADRENOCORTICISMO.

(Continua)



<b>Requisição</b> .....	3901/2023	<b>Data</b> .....	19/08/23
<b>Paciente</b> .....	Maya	<b>Espécie</b> .....	Canina
<b>Sexo</b> .....	Fêmea	<b>Idade</b> .....	5 anos
<b>Raça</b> .....	Pit Bull	<b>Registro</b> .....	15420

### HEMOGRAMA

**Amostra:** Sangue em EDTA

**Metodologia:** Contagem eletrônica por ProCyte Dx, com verificação por microscopia óptica.

#### ERITROGRAMA

			Valor de referência
Eritrócitos.....	6,41	x 10 <sup>6</sup> /μL	5,65 – 8,87
Hemoglobina.....	15,7	g/dL	13,1 – 20,5
Hematócrito.....	43,7	%	37,3 – 61,7
VCM.....	68,2	fL	61,6 – 73,5
HCM.....	24,5	pg	21,2 – 25,9
CHCM.....	35,9	g/dL	32,0 – 37,9
RDW.....	19,5	%	13,6 – 21,7
Reticulócitos.....	110.900	/μL	10.000 – 110.000
Eritrócitos nucleados.....		1	/100 leucócitos

**Observações:** Sem alterações.

#### LEUCOGRAMA

	Relativo (%)	Absoluto (/μL)	Valor de referência
<b>Leucócitos totais</b> .....		8.554	5.050 – 16.760
Mielócitos.....			0
Metamielócitos.....			Raros
Bastonetes.....			0 – 200
Segmentados.....	73	6.244	2.950 – 11.640
Eosinófilos.....	3	257	60 – 1.230
Basófilos.....	0	0	0 – 100
Monócitos.....	3	257	160 – 1.120
Linfócitos.....	21	1.796	1.050 – 5.100

**Observações:** Sem alterações.

#### TROMBOGRAMA

			Valor de referência
Plaquetas.....	380.000	μL	148.000 – 484.000
VPM.....	10,3	fL	8,7 – 13,2
PDW.....	12,3	fL	9,1 – 19,4
PCT.....	0,39	%	0,14 – 0,46

**Observações:** Sem alterações.

#### PROTEÍNA PLASMÁTICA TOTAL

			Valor de referência
PPT.....	8,2	g/dL	6,0 – 8,0

**Alteração do plasma:** Sem alteração.

**Metodologia:** Refratometria.

Kimberli de Oliveira Duarte  
Médica Veterinária  
CRMV/RS: 17835

(Conclusão)



Requisição.....	3901/2023	Data.....	19/08/23
Paciente.....	Maya	Espécie.....	Canina
Sexo.....	Fêmea	Idade.....	5 anos
Raça.....	Pit Bull	Registro.....	15420

**CLORO (mmol/L)**

Amostra: Soro

<b>Resultado</b>	<b>Valor de referência</b>
106,0	109 – 122

Metodologia: Fluorimétrica, processamento por Catalyst one Idexx<sup>®</sup>.**CREATININA (mg/dL)**

Amostra: Soro

<b>Resultado</b>	<b>Valor de referência</b>
0,9	0,5 – 1,8

Metodologia: Enzimática colorimétrica, processamento por Catalyst one Idexx<sup>®</sup>.**POTÁSSIO (mmol/L)**

Amostra: Soro

<b>Resultado</b>	<b>Valor de referência</b>
5,6	3,5 – 5,8

Metodologia: Fluorimétrica, processamento por Catalyst one Idexx<sup>®</sup>.**RELAÇÃO SÓDIO/POTÁSSIO**

Amostra: Soro

<b>Resultado</b>	<b>Valor de referência</b>
26,0	27 – 40

Metodologia: Cálculo.

**SÓDIO (mmol/L)**

Amostra: Soro

<b>Resultado</b>	<b>Valor de referência</b>
146,0	144 – 160

Metodologia: Fluorimétrica, processamento por Catalyst one Idexx<sup>®</sup>.**UREIA (mg/dL)**

Amostra: Soro

<b>Resultado</b>	<b>Valor de referência</b>
53,5	15 – 57,8

Metodologia: Colorimétrica, processamento por Catalyst one Idexx<sup>®</sup>.

Alteração em plasma/soro: Sem alteração.

Kimberli de Oliveira Duarte  
Médica Veterinária  
CRMV/RS: 17835

Rua 25 de julho, 1941 – Bairro Centro – Caxias do Sul/RS – CEP 95020-280.  
(54) 3021 4444 | (54) 3019 4942 | (54) 9 9981 8707

## ANEXO I - BIOQUÍMICO DE UM CANINO, FÊMEA, PITBULL, 5 ANOS DE IDADE, HIPOADRENOCORTICISMO.

Cliente: (15420)                                      Sexo:  
Nome do paciente: Maya                            Peso:  
Espécie: Canino                                    Idade:  
Raça:    Doutor:

Exame	Resultados	Intervalo de referência	BAIXO	NORMAL	ALTO
Catalyst One (13 de Outubro de 2023 13:30)					
Na	138 mmol/L	144 - 160	BAIXO		146 mmol/L
K	4,4 mmol/L	3.5 - 5.8			5,6 mmol/L
Na/K	31				26
Cl	100 mmol/L	109 - 122	BAIXO		106 mmol/L

19/08/23  
09:27

ANEXO J - HEMOGRAMA E BIOQUÍMICO DE UM CANINO, FÊMEA, PITBULL, 5 ANOS DE IDADE, HIPOADRENOCORTICISMO.

(Continua)



<b>Requisição</b> .....	4360/2023	<b>Data</b> .....	16/10/23
<b>Paciente</b> .....	Maya	<b>Espécie</b> .....	Canina
<b>Sexo</b> .....	Fêmea	<b>Idade</b> .....	5 anos
<b>Raça</b> .....	Pit Bull	<b>Registro</b> .....	15420

### HEMOGRAMA

**Amostra:** Sangue em EDTA

**Metodologia:** Contagem eletrônica por ProCyte Dx, com verificação por microscopia óptica.

#### ERITROGRAMA

			Valor de referência
Eritrócitos.....	6,42	x 10 <sup>6</sup> /μL	5,65 – 8,87
Hemoglobina.....	15,6	g/dL	13,1 – 20,5
Hematócrito.....	42,2	%	37,3 – 61,7
VCM.....	65,7	fL	61,6 – 73,5
HCM.....	24,3	pg	21,2 – 25,9
CHCM.....	37,0	g/dL	32,0 – 37,9
RDW.....	17,6	%	13,6 – 21,7
Reticulócitos.....	18.000	/μL	10.000 – 110.000
Eritrócitos nucleados.....		0	/100 leucócitos

**Observações:** Sem alterações.

#### LEUCOGRAMA

	Relativo (%)	Absoluto (/μL)	Valor de referência
<b>Leucócitos totais</b> .....		9.200	5.050 – 16.760
Mielócitos.....			0
Metamielócitos.....			Raros
Bastonetes.....	1	92	0 – 200
Segmentados.....	62	5.704	2.950 – 11.640
Eosinófilos.....	0	0	60 – 1.230
Basófilos.....	0	0	0 – 100
Monócitos.....	9	828	160 – 1.120
Linfócitos.....	28	2.576	1.050 – 5.100

**Observações:** Sem alterações.

#### TROMBOGRAMA

			Valor de referência
Plaquetas.....	202.000	μL	148.000 – 484.000
VPM.....	11,3	fL	8,7 – 13,2
PDW.....	12,5	fL	9,1 – 19,4
PCT.....	0,23	%	0,14 – 0,46

**Observações:** Sem alterações.

#### PROTEÍNA PLASMÁTICA TOTAL

			Valor de referência
PPT.....	7,4	g/dL	6,0 – 8,0

**Alteração do plasma:** Sem alteração.

**Metodologia:** Refratometria.

VS

Kimberli de Oliveira Duarte  
Médica Veterinária  
CRMV/RS: 17835

Rua 25 de julho, 1941 – Bairro Centro – Caxias do Sul/RS – CEP 95020-280.  
(54) 3021 4444 | (54) 3019 4942 | (54) 9 9981 8707

(Continua)



Requisição.....	4360/2023	Data.....	16/10/23
Paciente.....	Maya	Espécie.....	Canina
Sexo.....	Fêmea	Idade.....	5 anos
Raça.....	Pit Bull	Registro.....	15420

**ALBUMINA (g/dL)**

Amostra: Soro

<b>Resultado</b>	<b>Valor de referência</b>
3,3	2,3 – 4,0

Metodologia: Colorimétrica, processamento por Catalyst one Idexx<sup>®</sup>.**ALT - ALANINA AMINOTRANSFERASE (U/L)**

Amostra: Soro

<b>Resultado</b>	<b>Valor de referência</b>
85,0	10 – 125

Metodologia: Cinética, processamento por Catalyst one Idexx<sup>®</sup>.**CREATININA (mg/dL)**

Amostra: Soro

<b>Resultado</b>	<b>Valor de referência</b>
1,0	0,5 – 1,8

Metodologia: Enzimática colorimétrica, processamento por Catalyst one Idexx<sup>®</sup>.**FA - FOSFATASE ALCALINA (U/L)**

Amostra: Soro

<b>Resultado</b>	<b>Valor de referência</b>
74,0	23 – 212

Metodologia: Cinética, processamento por Catalyst one Idexx<sup>®</sup>.**GLICOSE (mg/dL)**

Amostra: Soro/Plasma fluoretado

<b>Resultado</b>	<b>Valor de referência</b>
127,0	74 – 143

Metodologia: Colorimétrica, processamento por Catalyst one Idexx<sup>®</sup>.**GLOBULINAS (g/dL)**

Amostra: Soro

<b>Resultado</b>	<b>Valor de referência</b>
4,1	2,5 – 4,5

Metodologia: Cálculo.

**PROTEÍNA TOTAL SÉRICA (g/dL)**

Amostra: Soro

<b>Resultado</b>	<b>Valor de referência</b>
7,4	6,0 – 8,0

Metodologia: Colorimétrica, processamento por Catalyst one Idexx<sup>®</sup>.

Kimberli de Oliveira Duarte  
Médica Veterinária  
CRMV/RS: 17835

Rua 25 de julho, 1941 – Bairro Centro – Caxias do Sul/RS – CEP 95020-280.  
(54) 3021 4444 | (54) 3019 4942 | (54) 9 9981 8707



(Conclusão)



Requisição.....	4360/2023	Data.....	16/10/23
Paciente.....	Maya	Espécie.....	Canina
Sexo.....	Fêmea	Idade.....	5 anos
Raça.....	Pit Bull	Registro.....	15420

**RELAÇÃO ALBUMINA/GLOBULINA**

Amostra: Soro

Resultado	Valor de referência
0,8	0,8 – 1,9

Metodologia: Cálculo.

**UREIA (mg/dL)**

Amostra: Soro

Resultado	Valor de referência
40,7	15 – 57,8

Metodologia: Colorimétrica, processamento por Catalyst one Idexx®.

Alteração em plasma/soro: Sem alteração.

KSD

Kimberli de Oliveira Duarte  
Médica Veterinária  
CRMV/RS: 17835

Rua 25 de julho, 1941 – Bairro Centro – Caxias do Sul/RS – CEP 95020-280.  
(54) 3021 4444 | (54) 3019 4942 | (54) 9 9981 8707

ANEXO K - HEMOGRAMA E BIOQUÍMICO DE UM FELINO, FÊMEA, SRD, 14 ANOS DE IDADE, LINFOMA INTESTINAL DE BAIXO GRAU.

(Continua)



Requisição.....	3725/2023	Data.....	20/07/23
Paciente.....	Lisa	Espécie.....	Felina
Sexo.....	Fêmea	Idade.....	14 anos
Raça.....	SRD	Registro.....	4442

### HEMOGRAMA

Amostra: Sangue em EDTA

Metodologia: Contagem eletrônica por ProCyte Dx, com verificação por microscopia óptica.

#### ERITROGRAMA

			Valor de referência
Eritrócitos.....	8,27	x 10 <sup>6</sup> /μL	6,54 – 12,2
Hemoglobina.....	12,3	g/dL	9,8 – 16,2
Hematócrito.....	37,8	%	30,3 – 52,3
VCM.....	45,7	fL	35,9 – 53,1
HCM.....	14,9	pg	11,8 – 17,3
CHCM.....	32,5	g/dL	28,1 – 35,8
RDW.....	24,2	%	15,0 – 27,0
Reticulócitos.....	13.200	/μL	3.000 – 50.000
Eritrócitos nucleados.....	0		/100 leucócitos

Observações: Sem alterações.

LEUCOGRAMA	Relativo (%)	Absoluto (/μL)	Valor de referência
Leucócitos totais.....		15.760	2.870 – 17.020
Mielócitos.....			0
Metamielócitos.....			Raros
Bastonetes.....			0 – 200
Segmentados.....	64	10.086	2.300 – 10.290
Eosinófilos.....	2	315	170 – 1.570
Basófilos.....	0	0	10 – 260
Monócitos.....	1	158	50 – 670
Linfócitos.....	33	5.201	920 – 6.880

Observações: Sem alterações.

#### TROMBOGRAMA

			Valor de referência
Plaquetas.....	311.000	μL	151.000 – 600.000
VPM.....	16,7	fL	11,4 – 21,6
PCT.....	0,52	%	0,17 – 0,86

Observações: Sem alterações.

#### PROTEÍNA PLASMÁTICA TOTAL

			Valor de referência
PPT.....	7,6	g/dL	6,0 – 8,0

Alteração do plasma: Sem alteração.

Metodologia: Refratometria.

18

Kimberli de Oliveira Duarte  
Médica Veterinária  
CRMV/RS: 17835

(Continua)



Requisição.....	3725/2023	Data.....	20/07/23
Paciente.....	Lisa	Espécie.....	Felina
Sexo.....	Fêmea	Idade.....	14 anos
Raça.....	SRD	Registro.....	4442

**ALBUMINA (g/dL)**

Amostra: Soro

<b>Resultado</b>	<b>Valor de referência</b>
2,4	2,2 – 4,0

Metodologia: Colorimétrica, processamento por Catalyst one Idexx<sup>®</sup>.**ALT - ALANINA AMINOTRANSFERASE (U/L)**

Amostra: Soro

<b>Resultado</b>	<b>Valor de referência</b>
50,0	12 – 130

Metodologia: Cinética, processamento por Catalyst one Idexx<sup>®</sup>.**CREATININA (mg/dL)**

Amostra: Soro

<b>Resultado</b>	<b>Valor de referência</b>
1,3	0,8 – 2,4

Metodologia: Enzimática colorimétrica, processamento por Catalyst one Idexx<sup>®</sup>.**FA - FOSFATASE ALCALINA (U/L)**

Amostra: Soro

<b>Resultado</b>	<b>Valor de referência</b>
32,0	14 – 111

Metodologia: Cinética, processamento por Catalyst one Idexx<sup>®</sup>.**GLICOSE (mg/dL)**

Amostra: Soro/Plasma fluoretado

<b>Resultado</b>	<b>Valor de referência</b>
98,0	74 – 159

Metodologia: Colorimétrica, processamento por Catalyst one Idexx<sup>®</sup>.**GLOBULINAS (g/dL)**

Amostra: Soro

<b>Resultado</b>	<b>Valor de referência</b>
5,0	2,8 – 5,1

Metodologia: Cálculo.

**PROTEÍNA TOTAL SÉRICA (g/dL)**

Amostra: Soro

<b>Resultado</b>	<b>Valor de referência</b>
7,5	6,0 – 8,0

Metodologia: Colorimétrica, processamento por Catalyst one Idexx<sup>®</sup>.

Kimberli de Oliveira Duarte  
Médica Veterinária  
CRMV/RS: 17835

Rua 25 de julho, 1941 – Bairro Centro – Caxias do Sul/RS – CEP 95020-280.  
(54) 3021 4444 | (54) 3019 4942 | (54) 9 9981 8707

(Conclusão)



Requisição.....	3725/2023	Data.....	20/07/23
Paciente.....	Lisa	Espécie.....	Felina
Sexo.....	Fêmea	Idade.....	14 anos
Raça.....	SRD	Registro.....	4442

**RELAÇÃO ALBUMINA/GLOBULINA**

Amostra: Soro

Resultado	Valor de referência
0,5	0,8 – 1,5

Metodologia: Cálculo.

**UREIA (mg/dL)**

Amostra: Soro

Resultado	Valor de referência
53,5	34,2 – 77,1

Metodologia: Colorimétrica, processamento por Catalyst one Idexx®.


Alteração em plasma/soro: Sem alteração.

Kimberli de Oliveira Duarte  
Médica Veterinária  
CRMV/RS: 17835

Rua 25 de julho, 1941 – Bairro Centro – Caxias do Sul/RS – CEP 95020-280.  
(54) 3021 4444 | (54) 3019 4942 | (54) 9 9981 8707

ANEXO L – LAUDO ULTRASSONOGRÁFICO DE UM FELINO, FÊMEA, SRD, 14 ANOS DE IDADE, LINFOMA INTESTINAL DE BAIXO GRAU.

(Continua)



**Luciana Guidolin**  
CLÍNICA VETERINÁRIA

<b>Paciente:</b> LISA	<b>Espécie:</b> Felina	<b>Raça:</b> SRD
<b>Idade:</b> 14 anos	<b>Gênero:</b> Fêmea (ovh)	<b>Data:</b> 20/07/2023

---

**RELATÓRIO ULTRASSONOGRÁFICO**

**Vesícula Urinária:** de repleção líquida adequada, formato habitual, paredes preservadas e normoespessas, medindo 0,10 cm em seu aspecto crânioventral. Margens internas lisas, conteúdo anecogênico e com moderada quantidade de debrís ecogênicos flutuantes – **sedimento urinário / cristais.**

**Rins:** de formato mantido, localizados em topografia habitual, de dimensões simétricas (RD: 3,05 cm e RE: 3,50 cm em plano dorsal). Ambos com arquitetura externa mantida, perda parcial da definição corticomedular, relação corticomedular preservada, ecogenicidade medular e cortical aumentada. Pelve renal direita com discreta dilatação, medindo até 0,16 cm preenchida por conteúdo anecoico, divertículos renais preservados. Pelve e divertículos renais esquerdos preservados. Alterações renais sugerem **nefropatia.**

**Adrenais:** Adrenal direita medindo 0,75 cm x 0,38 cm (comprimento x altura caudal), formato mantido, bordas regulares, distinção corticomedular e ecogenicidade preservadas. Adrenal esquerda não caracterizada.  
Ref. polo caudal: *felinos até 4 kg: 0,39 cm / felinos de 4 kg – 8 kg até 0,48 cm*

**Baço:** de dimensões discretamente reduzidas, medindo aproximadamente 0,66 cm de espessura em plano transversal, contornos definidos, superfície lisa, margens finas, ecogenicidade reduzida e ecotextura preservada – **processo infiltrativo inflamatório / infeccioso / neoplásico,** considerar processo de desidratação.

**Fígado:** de dimensões dentro dos limites do gradil costal, superfície lisa, margens afiladas, ecogenicidade e ecotextura dentro dos limites da normalidade. Arquitetura vascular com calibre e trajeto preservados.

**Vesícula Biliar:** não caracterizada, agenesia pode estar associada.

**Pâncreas:** de ecogenicidade e ecotextura preservadas, medindo 0,60 cm de diâmetro em região de lobo esquerdo e 0,52 cm em corpo, passível de avaliação. Ducto pancreático com trajeto preservado e dimensões normais, medindo 0,07 cm de diâmetro.

**Estômago:** dilatado por acentuada quantidade de gás, paredes espessas (0,30 cm) com aspecto sonográfico mantido e padrão em camadas preservado - **gastrite.**

**Alças intestinais:** de distribuição topográfica habitual, segmentos de alça com padrão em camadas mantido e ecogenicidade reduzida, camada muscular evidente e paredes espessas (duodeno: 0,29 cm; segmentos jejunais: 0,33 cm; íleo: 0,37 cm; cólon ascendente e transversal: 0,16 cm), peristaltismo evolutivo e preenchidas com conteúdo líquido, moderada quantidade de gás. Cólon com conteúdo fecal preservado. Alterações intestinais sugerem **processo**

O exame de imagem é um método complementar, o diagnóstico deverá ser feito aliado ao histórico clínico e exame físico do paciente pelo médico veterinário responsável, não descartando a possibilidade da realização de outros exames.

(Continua)

**infiltrativo inflamatório / neoplásico**, avaliação histopatológica é o recomendado como apoio diagnóstico.

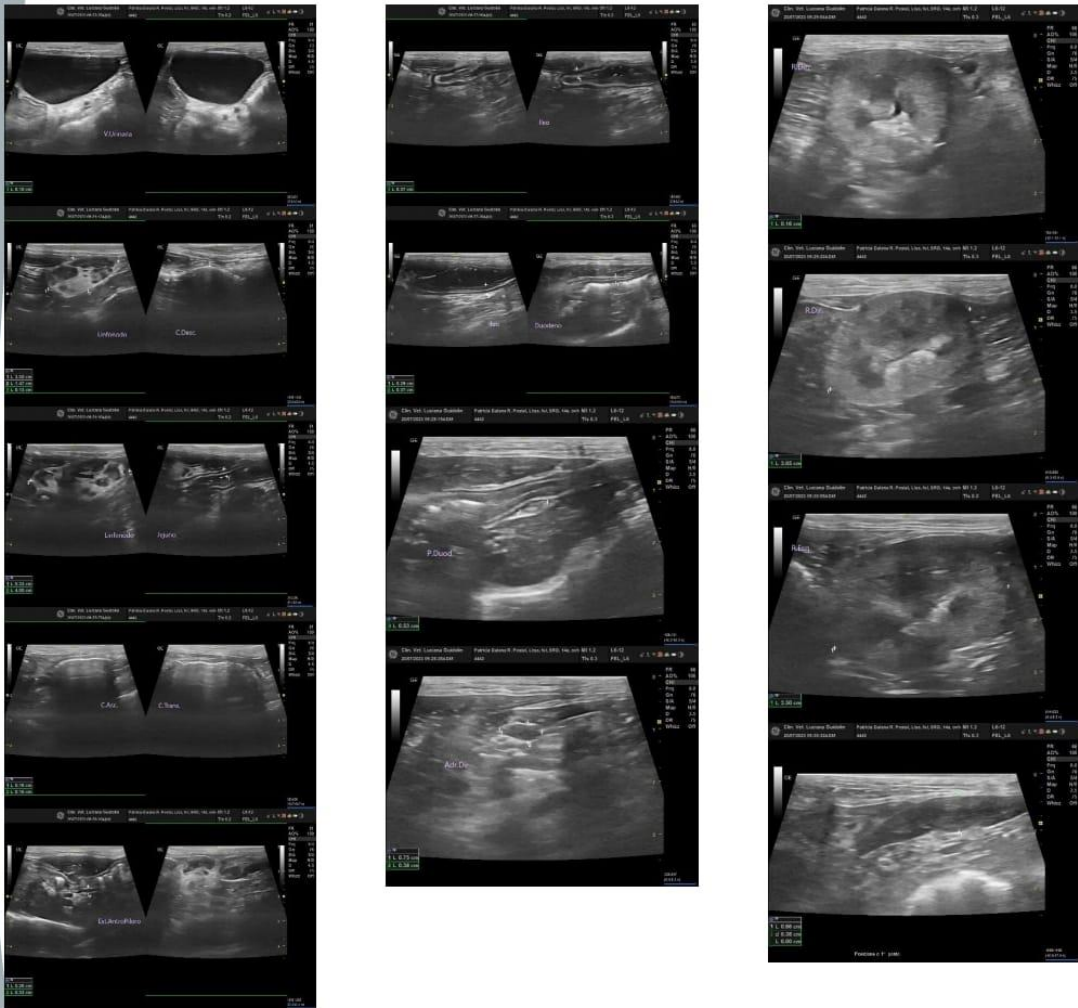
**Útero e Ovários:** não caracterizados, paciente com histórico de ovariectomia.

Linfonodos abdominais, com diminuição da ecogenicidade, homogêneos de contornos regulares. Em topografia de linfonodo jejunal presença de massa, arredondada, irregular cística / cavitária, medindo 3,05 x 1,47 cm x 4,00 cm (comp. x alt. larg.), linfonodomegalia que pode indicar **processo inflamatório severo / infiltração neoplásica**.

Não há evidências sonográficas de líquido livre abdominal.

*Deise Martini*

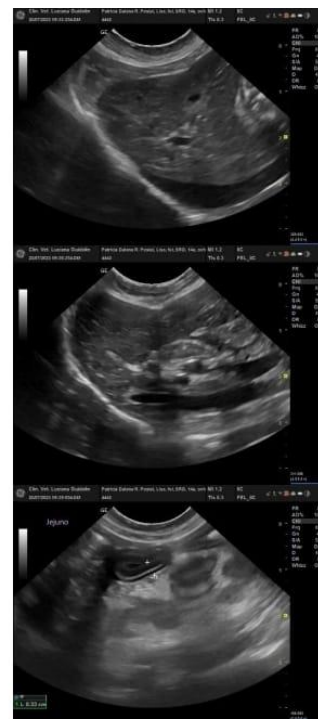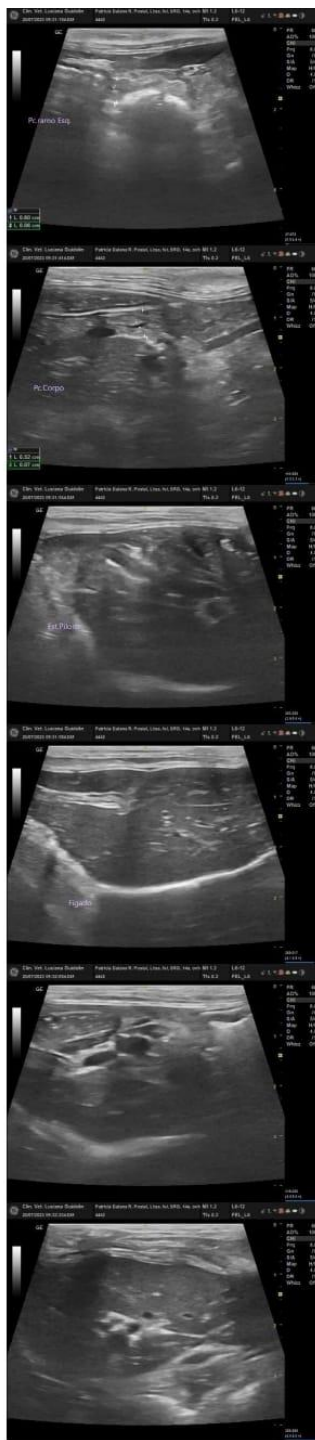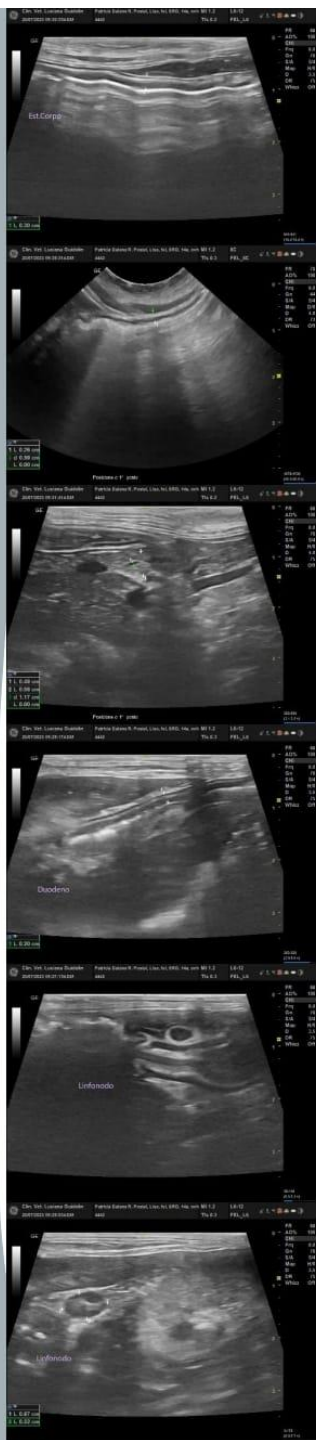Deise Martini  
CRMV - RS 18599



O exame de imagem é um método complementar, o diagnóstico deverá ser feito aliado ao histórico clínico e exame físico do paciente pelo médico veterinário responsável, não descartando a possibilidade da realização de outros exames.



(Conclusão)



\*Imagens ilustrativas

O exame de imagem é um método complementar, o diagnóstico deverá ser feito aliado ao histórico clínico e exame físico do paciente pelo médico veterinário responsável, não descartando a possibilidade da realização de outros exames.

ANEXO M – HEMOGRAMA DE UM FELINO, FÊMEA, SRD, 14 ANOS DE IDADE, LINFOMA INTESTINAL DE BAIXO GRAU.



<b>Requisição</b> .....	3779/2023	<b>Data</b> .....	27/07/23
<b>Paciente</b> .....	Lisa	<b>Espécie</b> .....	Felina
<b>Sexo</b> .....	Fêmea	<b>Idade</b> .....	14 anos
<b>Raça</b> .....	SRD	<b>Registro</b> .....	4442

### HEMOGRAMA

**Amostra:** Sangue em EDTA

**Metodologia:** Contagem eletrônica por ProCyte Dx, com verificação por microscopia óptica.

#### ERITROGRAMA

			Valor de referência
Eritrócitos.....	6,76	x 10 <sup>6</sup> /μL	6,54 – 12,2
Hemoglobina.....	10,0	g/dL	9,8 – 16,2
Hematócrito.....	30,0	%	30,3 – 52,3
VCM.....	44,4	fL	35,9 – 53,1
HCM.....	14,8	pg	11,8 – 17,3
CHCM.....	33,3	g/dL	28,1 – 35,8
RDW.....	23,1	%	15,0 – 27,0
Reticulócitos.....	54.100	/μL	3.000 – 50.000
Eritrócitos nucleados.....	0		/100 leucócitos

**Observações:** Sem alterações.

#### LEUCOGRAMA

	Relativo (%)	Absoluto (/μL)	Valor de referência
<b>Leucócitos totais</b> .....		27.350	2.870 – 17.020
Mielócitos.....			0
Metamielócitos.....			Raros
Bastonetes.....			0 – 200
Segmentados.....	67	18.325	2.300 – 10.290
Eosinófilos.....	3	821	170 – 1.570
Basófilos.....	0	0	10 – 260
Monócitos.....	1	273	50 – 670
Linfócitos.....	29	7.931	920 – 6.880

**Observações:** Sem alterações.

#### TROMBOGRAMA

			Valor de referência
Plaquetas.....	329.000	μL	151.000 – 600.000
VPM.....	16,7	fL	11,4 – 21,6
PCT.....	0,55	%	0,17 – 0,86

**Observações:** Sem alterações.

#### PROTEÍNA PLASMÁTICA TOTAL

			Valor de referência
PPT.....	8,2	g/dL	6,0 – 8,0

**Alteração do plasma:** Sem alteração.

**Metodologia:** Refratometria.

VS

Kimberli de Oliveira Duarte  
Médica Veterinária  
CRMV/RS: 17835



ANEXO N – LAUDO HISTOPATOLÓGICO, FÊMEA, SRD, 14 ANOS DE IDADE,  
LINFOMA INTESTINAL DE BAIXO GRAU.

(Continua)



www.labcpm.com.br

atendimento@labcpm.com

(54) 3223.2959

(54) 9 9934.5992

Rua Garibaldi, 789, sala 103 \ Ed. Estrela Caxias do Sul/RS



Espécie: Felino	Raça: SRD	Data Entrada: 31/07/2023
Nome: LISA -		Liberado em: 03/08/2023
Sexo: F	Idade: 14 Anos	Data Impressão: 03/08/2023
Procedência: Clínica Veterinária Luciana Guidolin - Caxias do Sul		Requisitante:
Local de Entrega: Clínica Veterinária Luciana Guidolin		Nº do Exame: 23-02303-VAP

**Exame Anatomopatológico**

**Informações Clínicas:** Linfoma / DII.

**Diagnóstico Histopatológico:**

JEJUNO: LINFOMA DE PEQUENAS CÉLULAS INTESTINAL (BAIXO GRAU)

**Quantidade de cortes por lâmina:** 2

**Quantidade de cortes adequados para análise:** 2

**Quantidade de cortes superficiais:** 0

**Encurtamento de vilosidades:** mucosa moderadamente atrofiada/encurtada

**Lesão epitelial vilosa:** ausente

**Distensão de criptas:** leve distensão de criptas

**Dilatação lacteal:** ausente

**Fibrose da mucosa:** ausente

**Linfócitos intraepiteliais (felinos):** acentuado aumento (linfócitos em placas)

**Linfócitos e plasmócitos na lâmina própria:** acentuado aumento (população homogênea de linfócitos pequenos)

**Eosinófilos em lâmina própria:** ausentes

**Neutrófilos em lâmina própria:** ausentes

**Descrição microscópica (jejuno):** observa-se proliferação neoplásica de células redondas não delimitada e não encapsulada se estendendo de mucosa a submucosa. As células estão arranjadas em mantos sustentados por escasso estroma vascular, com vilosidades encurtadas e frequentemente fusionadas, além de substituição parcial de criptas, as quais ocasionalmente estão dilatadas e preenchidas por debris necróticos. As células são redondas, pequenas, com citoplasma escasso, núcleos redondos, cromatina grosseira e nucléolos inconspícuos. Há moderadas anisocariose e anisocitose, com uma figura de mitose em dez campos de maior aumento (40x). Em enterócitos, há marcado aumento de linfócitos intraepiteliais dispostos em placas.

LINFONODO JEJUNAL: LINFOMA DE PEQUENAS CÉLULAS (BAIXO GRAU)

**Descrição microscópica (linfonodo jejunal):** observa-se obliteração do parênquima nodal por linfócitos neoplásicos pequenos similares aos descritos no jejuno, com frequente extensão ao tecido adiposo adjacente.

LINFONODO DA JUNÇÃO ILEOCÓLICA: LINFOMA DE PEQUENAS CÉLULAS (BAIXO GRAU)

**Descrição microscópica (linfonodo da junção ileocólica):** observa-se preenchimento de seios medulares e região paracortical por linfócitos neoplásicos pequenos similares aos descritos no jejuno.

**Referência:**

Day M.J. *et al.* 2008. Histopathological standards for the diagnosis of gastrointestinal inflammation in endoscopic biopsy samples from the dog and cat: a report from the world small animal veterinary association gastrointestinal standardization group.

**Exame Macroscópico:**

Este laudo é um ato médico que resulta na interpretação morfológica, pelo patologista, relacionada às informações clínicas e laboratoriais. Em caso de dúvida diagnóstica, esta deve ser esclarecida pelo médico, podendo resultar em revisão ou complemento do laudo emitido, antes da adoção de medidas terapêuticas.

(Conclusão)



www.labcpm.com.br

atendimento@labcpm.com

(54) 3223.2959

(54) 9 9934.5992

Rua Garibaldi, 789, sala 103 \ Ed. Estrela Caxias do Sul/RS



Espécie: Felino	Raça: SRD	Data Entrada: 31/07/2023
Nome: LISA		Liberado em: 03/08/2023
Sexo: F	Idade: 14 Anos	Data Impressão: 03/08/2023
Procedência: Clínica Veterinária Luciana Guidolin - Caxias do Sul		Requisitante:
Local de Entrega: Clínica Veterinária Luciana Guidolin		

Nº do Exame: 23-02303-VAP

**Intestino (jejuno):** dois fragmentos de tecido branco recobertos por mucosa e medindo 0,7 x 0,4 x 0,3 cm em conjunto. O material foi totalmente submetido ao exame histológico. A.

**Linfonodo jejunal:** fragmento de linfonodo de tecido branco e medindo 0,2 x 0,2 x 0,2 cm. Todo o material foi submetido ao exame histológico. B.

**Linfonodo da junção ileocólica:** fragmento de linfonodo medindo 0,5 x 0,3 x 0,2 cm. Ao corte, é branco. Todo o material foi submetido ao exame histológico. C.

**Legenda:** A1/3: jejuno (2 F); B1/3: Linfonodo jejunal (1 F); C1/2: Linfonodo da junção ileocólica (3 F);

Exame conferido e liberado eletronicamente

  
Dr. Matheus Vezzer Bianchi  
CRMV-RS 19347

Este laudo é um ato médico que resulta na interpretação morfológica, pelo patologista, relacionada às informações clínicas e laboratoriais. Em caso de dúvida diagnóstica, esta deve ser esclarecida pelo médico, podendo resultar em revisão ou complemento do laudo emitido, antes da adoção de medidas terapêuticas.

ANEXO O – HEMOGRAMA E BIOQUÍMICO UM FELINO, FÊMEA, SRD, 14 ANOS DE IDADE, LINFOMA INTESTINAL DE BAIXO GRAU.

(Continua)



Código.....: 0034297  
 Animal.....: LISA  
 Raça.....: SRD

Data de Aten.: 15/08/2023  
 Espécie.: FELINA  
 Sexo....: F  
 Idade...: 14 Anos 0 Dias  
 Clínica.: PARTICULAR

**HEMOGRAMA**

Material: Sangue total

Observação da amostra: --

E R I T R O G R A M A			FELINO
Hemácias.....:	7,4	milh/mm <sup>3</sup>	5,5 a 8,5 milhões/mm <sup>3</sup>
Hemoglobina.....:	10,3	g/dL	8,0 a 15,0 g/dL
Hematócrito.....:	36	%	25 a 45 %
V.C.M.....:	49	fl	39 a 55 fl
H.C.M.....:	14	pg	19 - 23 pg
C.H.C.M.....:	29	%	31 a 35 %

Observação Série Vermelha:

Anisocitose ++

Acantócitos + ; Esquizócitos +

L E U C O G R A M A			
Leucócitos.....:	12.300	/mm <sup>3</sup>	5.000 - 19.500/mm <sup>3</sup>
Mielócitos.....:	0	0	0 a 0
Metamielócitos.....:	0	0	0 a 0
Bastonetes.....:	0	0	0 a 300
Segmentados.....:	37	4.551	2.500 a 12.500
Basófilos.....:	0	0	0 a 1
Eosinófilos.....:	3	369	0 a 1.500
Linfócitos Típicos.....:	53	6.519	1.500 a 7.000
Linfócitos Atípicos.....:	0	0	0 a 0
Monócitos.....:	7	861	0 a 850
Blastos.....:	0	0	0
Metarrubricitos.....:	0	0	0 a 1%

Observação Série Branca:

--

--

PLAQUETAS.....: 342.000 300.000 - 600.000 mm<sup>3</sup>

Observações:

--

--

  
 MARINA KERPEN  
 MÉDICA VETERINÁRIA  
 RESPONSÁVEL TÉCNICA  
 CRMV-RS 8693



**vetis**  
 centro de análises veterinárias

VETIS  
 R. Trovão, nº 2929 Bairro Rio Branco  
 CEP 95019-130 Caxias do Sul/RS Brasil  
 (54) 99264.6335  
 contato@vetis.com.br

UNIDADE BENTO GONÇALVES  
 R. Victório Canaro, nº 1031 Bairro Santa Marta  
 CEP 95700-000 Bento Gonçalves/RS Brasil  
 (54) 99280.8409  
 unidadebento@vetis.com.br

UNIDADE GATCES  
 R. Miguel Muratori, nº 488 Bairro Medicina  
 CEP 95010-220 Caxias do Sul/RS Brasil  
 (54) 99331.9339  
 unidadegatces@vetis.com.br

(Conclusão)



Código.....: 0034297  
 Animal.....: LISA  
 Raça.....: SRD

Data de Aten.: 15/08/2023  
 Espécie.: FELINA  
 Sexo....: F  
 Idade...: 14 Anos 0 Dias  
 Clínica.: PARTICULAR

### CREATININA

Método: Cinético  
 Amostra: Soro

Resultado.....: 2,05 mg/dL

Valor de referência  
 0,50 a 1,80 mg/dL



**vetis**  
 centro de análises veterinárias

**VETIS**  
 R. Tronca, nº 2529 Bairro Rio Branco  
 CEP 96010-100 Caxias do Sul/RS Brasil  
 ☎ (54) 99266.6335  
 ✉ contato@vetis.com.br

**UNIDADE BENTO GONÇALVES**  
 R. Victório Cavale, nº 1331 Bairro Santa Marta  
 CEP 95700-000 Bento Gonçalves/RS Brasil  
 ☎ (54) 99280.8409  
 ✉ unidabento@vetis.com.br

**UNIDADE GATICES**  
 R. Miguel Muratore, nº 488 Bairro Medicina  
 CEP 95010-220 Caxias do Sul/RS Brasil  
 ☎ (54) 99331.9339  
 ✉ unidagatices@vetis.com.br

  
**MARINA KERPEN**  
 MÉDICA VETERINÁRIA  
 RESPONSÁVEL TÉCNICA  
 CRMV-RS 8693

ANEXO P – HEMOGRAMA E BIOQUÍMICO DE UM FELINO, FÊMEA, SRD, 14 ANOS DE IDADE, LINFOMA INTESTINAL DE BAIXO GRAU.

(Continua)



Requisição.....	4066/2023	Data.....	08/09/23
Paciente.....	Lisa	Espécie.....	Felina
Sexo.....	Fêmea	Idade.....	14 anos
Raça.....	SRD	Registro.....	4442

### HEMOGRAMA

Amostra: Sangue em EDTA

Metodologia: Contagem eletrônica por ProCyte Dx, com verificação por microscopia óptica.

#### ERITROGRAMA

			Valor de referência
Eritrócitos.....	6,41	x 10 <sup>6</sup> /μL	6,54 – 12,2
Hemoglobina.....	9,2	g/dL	9,8 – 16,2
Hematócrito.....	27,1	%	30,3 – 52,3
VCM.....	42,3	fL	35,9 – 53,1
HCM.....	14,4	pg	11,8 – 17,3
CHCM.....	33,9	g/dL	28,1 – 35,8
RDW.....	21,6	%	15,0 – 27,0
Reticulócitos.....	10.900	/μL	3.000 – 50.000
Eritrócitos nucleados.....	0		/100 leucócitos

Observações: Sem alterações.

LEUCOGRAMA	Relativo (%)	Absoluto (/μL)	Valor de referência
Leucócitos totais.....		8.920	2.870 – 17.020
Mielócitos.....			0
Metamielócitos.....			Raros
Bastonetes.....			0 – 200
Segmentados.....	75	6.690	2.300 – 10.290
Eosinófilos.....	2	178	170 – 1.570
Basófilos.....	0	0	10 – 260
Monócitos.....	3	268	50 – 670
Linfócitos.....	20	1.784	920 – 6.880

Observações: Sem alterações.

#### TROMBOGRAMA

			Valor de referência
Plaquetas.....	203.000	μL	151.000 – 600.000
VPM.....	16,6	fL	11,4 – 21,6
PCT.....	0,34	%	0,17 – 0,86

Observações: Sem alterações.

#### PROTEÍNA PLASMÁTICA TOTAL

			Valor de referência
PPT.....	7,0	g/dL	6,0 – 8,0

Alteração do plasma: Sem alteração.

Metodologia: Refratometria.

VS

Kimberli de Oliveira Duarte  
Médica Veterinária  
CRMV/RS: 17835

(Conclusão)



Requisição.....	4066/2023	Data.....	08/09/23
Paciente.....	Lisa	Espécie.....	Felina
Sexo.....	Fêmea	Idade.....	14 anos
Raça.....	SRD	Registro.....	4442

**CREATININA (mg/dL)**

Amostra: Soro

<b>Resultado</b>	<b>Valor de referência</b>
1,1	0,8 – 2,4

Metodologia: Enzimática colorimétrica, processamento por Catalyst one Idexx<sup>®</sup>.**FÓSFORO (mg/dL)**

Amostra: Soro

<b>Resultado</b>	<b>Valor de referência</b>
3,2	3,1 – 7,5

Metodologia: Colorimétrica, processamento por Catalyst one Idexx<sup>®</sup>.**UREIA (mg/dL)**

Amostra: Soro

<b>Resultado</b>	<b>Valor de referência</b>
59,9	34,2 – 77,1

Metodologia: Colorimétrica, processamento por Catalyst one Idexx<sup>®</sup>.

Alteração em plasma/soro: Sem alteração.


Kimberli de Oliveira Duarte  
Médica Veterinária  
CRMV/RS: 17835

Rua 25 de julho, 1941 – Bairro Centro – Caxias do Sul/RS – CEP 95020-280.  
(54) 3021 4444 | (54) 3019 4942 | (54) 9 9981 8707



ANEXO Q – LAUDO ULTRASSONOGRÁFICO DE UM FELINO, FÊMEA, SRD, 14 ANOS DE IDADE, LINFOMA INTESTINAL DE BAIXO GRAU.

(Continua)



**Luciana Guidolin**  
CLÍNICA VETERINÁRIA

**Paciente:** LISA  
**Idade:** 14 anos

**Espécie:** Felina  
**Gênero:** Fêmea (ovh)

**Raça:** SRD  
**Data:** 08/09/2023

**Resumo Clínico:** assintomática, acompanhamento linfoma de pequenas células. Último ultrassom em 20/07/2023.

---

**RELATÓRIO ULTRASSONOGRÁFICO**

**Vesícula Urinária:** de repleção líquida moderada, formato habitual, paredes preservadas e normoespessas, medindo 0,12 cm em seu aspecto crânioventral. Margens internas lisas, conteúdo anecogênico e homogêneo normal.

**Rins:** de formato mantido, localizados em topografia habitual, de dimensões simétricas (RD: 2,60 cm x 1,74 cm e RE: 3,44 cm x 2,27 cm em plano dorsal). Ambos com arquitetura externa mantida, perda parcial da definição corticomedular, relação corticomedular preservada, ecogenicidade medular e cortical discretamente aumentada. Pelve renal direita com discreta dilatação, medindo até 0,13 cm (antes 0,16 cm), preenchida por conteúdo anecoico, divertículos renais preservados. Pelve e divertículos renais esquerdos preservados. Alterações renais sugerem **nefropatia crônica**.

**Adrenais:** não caracterizadas.

**Baço:** de dimensões dentro dos limites da normalidade, medindo aproximadamente 0,71 cm (antes 0,66 cm) de espessura em plano transversal, contornos definidos, superfície lisa, margens finas, ecogenicidade e ecotextura preservadas.

**Fígado:** de dimensões dentro dos limites do gradil costal, superfície lisa, margens afiladas, ecogenicidade e ecotextura dentro dos limites da normalidade. Arquitetura vascular com calibre e trajeto preservados.

**Vesícula Biliar:** não caracterizada, agenesia pode estar associada.

**Pâncreas:** ecogenicidade e ecotextura preservadas, medindo 0,54 cm (antes 0,52 cm) em corpo, passível de avaliação. Ducto pancreático com trajeto preservado e dimensões normais, medindo 0,06 cm (antes 0,07 cm) de diâmetro.

**Estômago:** preenchido por discreta quantidade de conteúdo alimentar ecogênico em região de corpo e antro, paredes espessas em porção de antro (0,33 cm), demais porções normoespessas (corpo: 0,21 cm), aspecto sonográfico mantido e padrão em camadas preservado – **processo inflamatório focal**.

**Alças intestinais:** de distribuição topográfica habitual, segmentos de alça com padrão em camadas mantido e ecogenicidade preservada, paredes com espessura dentro da normalidade em alguns segmentos intestinais (segmentos jejunais: 0,20 cm (antes 0,33 cm); cólon ascendente: 0,13 cm (antes 0,16 cm), transversal: 0,06 cm (antes 0,16 cm), descendente: 0,12 cm), demais porções com paredes espessas (duodeno: 0,26 cm (antes 0,29 cm); íleo: 0,33 cm (antes 0,37 cm)), peristaltismo evolutivo e preenchidas com pouco conteúdo mucoso. Cólon com conteúdo fecal preservado. Alterações intestinais sugerem **processo infiltrativo neoplásico** (linfoma de baixo grau através de histopatológico).

O exame de imagem é um método complementar, o diagnóstico deverá ser feito aliado ao histórico clínico e exame físico do paciente pelo médico veterinário responsável, não descartando a possibilidade da realização de outros exames.

(Continua)

houve melhora em relação ao exame anterior.

**Útero e Ovários:** não caracterizados, paciente com histórico de ovariectomia.

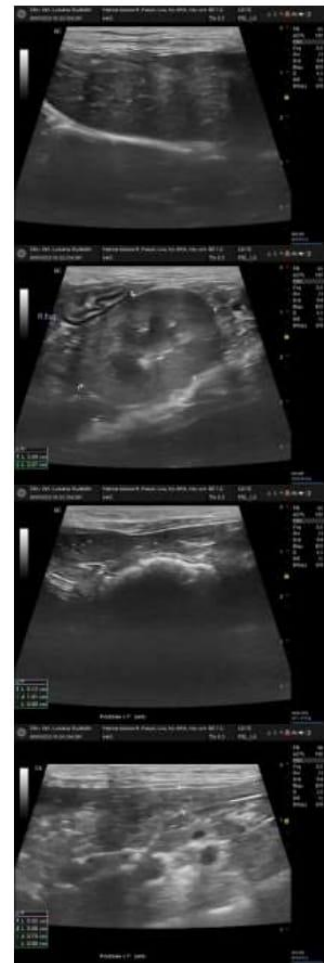
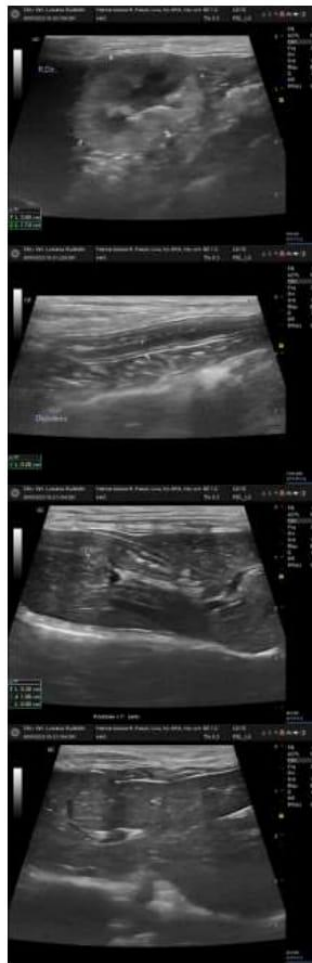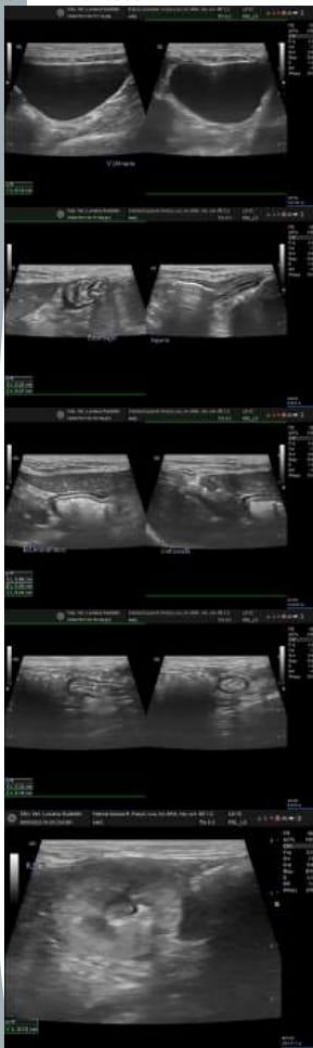Alguns linfonodos abdominais, ainda apresentam diminuição da ecogenicidade, homogêneos de contornos regulares com mesentério adjacente hiperecótico. Linfonodo pancreaticoduodenal mediu 0,86 cm x 0,45 cm.

Não foram evidenciadas formações abdominais ou líquido livre.

*Deise Martini*

Deise Martini

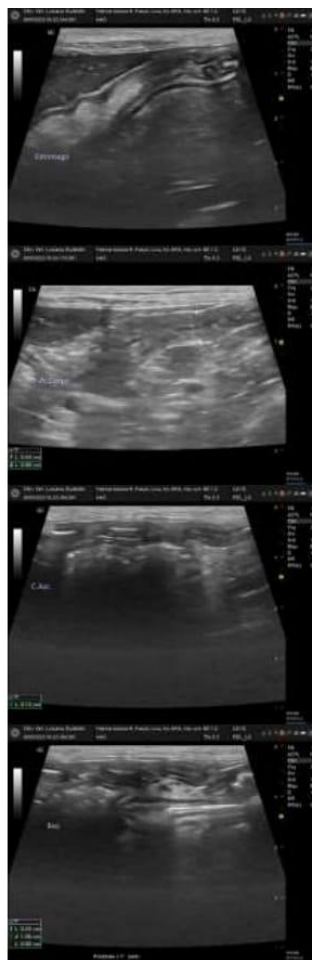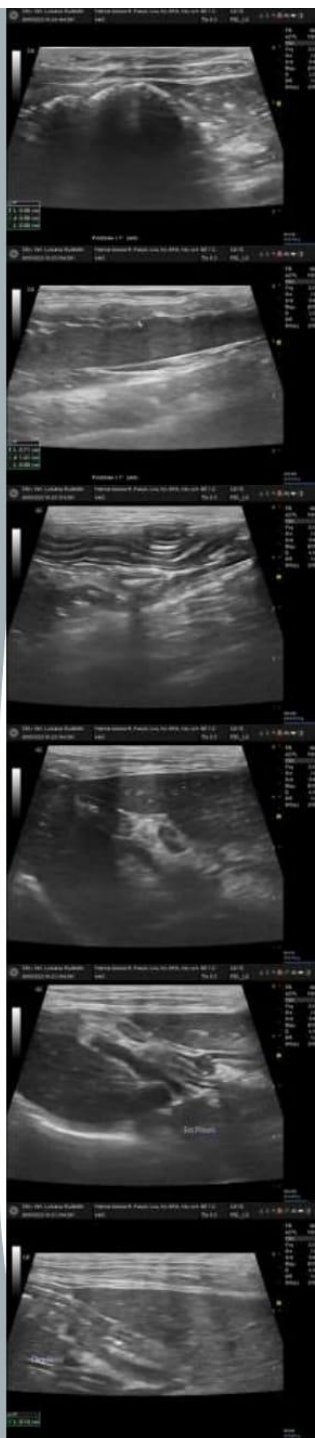CRMV - RS 18599



O exame de imagem é um método complementar, o diagnóstico deverá ser feito aliado ao histórico clínico e exame físico do paciente pelo médico veterinário responsável, não descartando a possibilidade da realização de outros exames.



(Conclusão)



\*Imagens ilustrativas

O exame de imagem é um método complementar, o diagnóstico deverá ser feito aliado ao histórico clínico e exame físico do paciente pelo médico veterinário responsável, não descartando a possibilidade da realização de outros exames.