

**UNIVERSIDADE DE CAXIAS DO SUL
ÁREA DE CONHECIMENTO DE CIÊNCIAS DA VIDA
CURSO DE MEDICINA VETERINÁRIA**

ERICKA EDUARDA MELO DOS SANTOS

**RELATÓRIO DE ESTÁGIO CURRICULAR OBRIGATÓRIO: ÁREA DE CLÍNICA
MÉDICA E CIRURGIA DE PEQUENOS ANIMAIS**

**CAXIAS DO SUL
2019**

ERICKA EDUARDA MELO DOS SANTOS

**RELATÓRIO DE ESTÁGIO CURRICULAR OBRIGATÓRIO: ÁREA DE CLÍNICA
MÉDICA E CIRURGIA DE PEQUENOS ANIMAIS**

Trabalho de Conclusão de Curso de graduação em Medicina Veterinária apresentado como requisito para obtenção de título de Médico Veterinário pela Universidade de Caxias do Sul.

Orientador: Prof. Dr. Eduardo Conceição de Oliveira.

Supervisora: M.V. Ana Paula Pinson

**CAXIAS DO SUL
2019**

ERICKA EDUARDA MELO DOS SANTOS

**RELATÓRIO DE ESTÁGIO CURRICULAR OBRIGATÓRIO: ÁREA DE CLÍNICA
MÉDICA E CIRURGIA DE PEQUENOS ANIMAIS**

Trabalho de Conclusão de Curso de graduação em Medicina Veterinária apresentado como requisito para obtenção de título de Médico Veterinário pela Universidade de Caxias do Sul.

Orientador: Prof. Dr. Eduardo Conceição de Oliveira.

Supervisora: M.V. Ana Paula Pinson

Aprovado em 21/11/2019

Banca Examinadora

Prof. Dr. Eduardo Conceição de Oliveira
Universidade de Caxias do Sul – UCS

M.V. Esp. Renata Saccaro
Mestrando do PPGSA – UCS

Prof. Dr. André Felipe Streck
Universidade de Caxias do Sul - UCS

AGRADECIMENTOS

Primeiramente gostaria de agradecer a Deus pela saúde e sabedoria para ter chegado até aqui.

Gostaria de agradecer infinitamente os meus pais, Eva e José, que sempre estiveram ao meu lado me dando grande apoio durante toda minha vida e principalmente durante estes anos dedicados ao meu sonho de me tornar Médica Veterinária, agradeço também aos meus irmãos Andréia, Francine, Jeise, Andrio, Andrei e Hérciles pelo apoio e também pelo carinho que tem por mim e que sempre me deram força para continuar seguindo em frente.

Sou muito grata ao meu namorado Diego que sempre esteve comigo em todos os momentos da minha vida e principalmente todos esses anos para realizar esse sonho tão desejado, esteve ao meu lado nos piores e melhores momentos da minha vida e quando pensava em desistir ele que me fazia insistir, obrigada por todo o apoio de sempre e por fazer parte da minha vida.

Agradeço às minhas amigas, irmãs de coração e colegas Pâmela Zucchi Cardoso e Caroline Rocha Fagundes por todo o companheirismo, troca de conhecimentos durante todos esses anos, muito obrigada por tudo sempre. Agradecer também a minha amiga e irmã de coração, Andriéli Sandi Mota, que esteve comigo durante toda a minha caminhada e que sempre me compreendeu quando não pude me fazer presente em vários momentos muito obrigada por tudo.

Quero agradecer a todos os meus professores que sem dúvida alguma marcaram minha vida e me ensinaram muito, não somente teorias, mas principalmente a me tornar uma pessoa melhor e sem dúvida uma profissional melhor ainda. Em especial, quero agradecer ao meu orientador Prof. Dr. Eduardo Conceição de Oliveira pela paciência, apoio e dedicação. Gostaria de agradecer também a toda a equipe da Clínica Veterinária Pio X, em especial a minha supervisora de estágio M.V. Ana Paula Pinson, muito obrigada por todo o incentivo, ensinamentos e atenção, serei eternamente grata por tudo que fez por mim.

Não posso deixar de lembrar dos meus animais de estimação Mel, Amora e o Chokito, que me motivam a cada dia buscar o melhor, para que, como médica veterinária poder oferecer aos meus futuros pacientes um atendimento excelente e com muito amor que cada um merece.

*“Um único raio de sol é suficiente para afastar
muitas sombras. ”*

(Francisco de Assis)

RESUMO

O relatório tem como objetivo apresentar todas as atividades desenvolvidas durante o estágio curricular obrigatório em Medicina Veterinária com ênfase na Clínica e Cirurgia de Pequenos Animais. Teve início em 5 de agosto de 2019 e foi finalizado em 31 de outubro de 2019, totalizando 480 horas. Foi realizado na Clínica Veterinária Pio X, localizada na Av. Rossetti 136, no Bairro Pio X na Cidade de Caxias do Sul. A clínica é considerada uma das referências no atendimento de cães e gatos em Caxias do Sul. No presente relato será abordado a infraestrutura e atendimentos da clínica, as atividades desenvolvidas e a apresentação dos casos acompanhados durante o período do estágio na Área de Clínica Médica e Cirurgia de Pequenos Animais. Nesse período foi possível acompanhar 318 casos. Destes 188 casos foram procedimentos gerais (como coleta de sangue, colocação de acesso venoso, auxílio em ecografia, radiografia entre outras), 71 foram na área de cirurgia e anestesiologia, e 59 casos na área de clínica médica. Caninos fêmea, sem raça definida, e felinos machos, sem raça definida, foram os que apresentaram maior prevalência nos casos acompanhados. Durante o estágio Curricular Obrigatório, na área de clínica médica, os casos mais acompanhados foram ingestão de corpo estranho apresentando uma prevalência de 30% dos casos e na área de Oncologia de cães e gatos, os casos de tumores mamários com 25,64%, CCE com 17,95% dos casos e mastocitoma com 15,38% dos casos. Já na área de cirurgia foi possível acompanhar área de ortopedia onde Osteotomia de nivelamento da Platô Tibial (TPLO) foi uma das mais acompanhadas tendo uma prevalência de 35,3% dos casos e em cirurgia geral os casos mais acompanhados foram nodulectomia com 18,5% e ovariosalpingohisterectomia (OSH) com 16,7% dos casos. Descreve-se detalhadamente um caso sobre mastocitoma e outro sobre linfoma cutâneo epiteliotrópico, ambos na espécie canina. Com o resultado dos casos, foi possível concluir que o uso de exames complementares é importante, para chegarmos no diagnóstico definitivo e auxiliam na escolha da melhor conduta terapêutica para o paciente.

Palavras-chave: Canino. Pele. Oncologia. Mastocitoma. Linfoma.

LISTA DE FIGURAS

Figura 1 - Fachada da Clínica Veterinária Pio X, local do estágio curricular obrigatório	16
Figura 2 – Consultório para atendimentos clínicos da Clínica Veterinária Pio X.....	16
Figura 3 – Apresentação das salas de ultrassonografia (A) e radiologia (B) da Clínica Veterinária Pio X	17
Figura 4 – Internação (A) e Isolamento (B) da Clínica Veterinária Pio X.....	18
Figura 5 – Apresentação da sala de procedimentos cirúrgicos da Clínica Veterinária Pio X.....	19
Figura 6 – Realização de um procedimento cirúrgico (A) e realizando a manutenção de fluídoterapia de um animal internado (B) na clínica veterinária Pio X	21
Figura 7 – Animal internado levado ao pátio prezando pelo bem-estar na clínica veterinária Pio X	21
Figura 8 – Canino, fêmea da raça Boxer de 8 anos diagnosticado com mastocitoma	31
Figura 9 – Canino, fêmea da raça Boxer de 8 anos diagnosticado com mastocitoma	32
Figura 10 – Paciente com mastocitoma após fazer o uso do fosfato de toceranib, apresentando uma melhora bastante significativa com diminuição de edema de face (A) e pescoço (B)	33
Figura 11 – Paciente Yorkshire Terrier, fêmea, castrada de 9 anos, (A) com lesões na face e (B) com lesões iniciais em dorso	38
Figura 12– Paciente com lesões em face (A) e na região perivulvar e nos membros posteriores bem significativos (B).....	40

Figura 13 – Paciente com lesões descamação e ulceração bem significativas em região do dorso e na lateral do abdômen41

LISTA DE TABELAS

Tabela 1 - Casuísticas acompanhadas durante o estágio curricular obrigatório em medicina veterinária na Clínica Veterinária Pio X, no período de 5 de agosto a 31 de outubro de 2019	22
Tabela 2 – Quantidade de caninos e felinos entre machos e fêmeas de ambas as espécies atendidas durante o estágio curricular obrigatório em medicina veterinária, no período de 5 de agosto a 31 de outubro de 2019.....	22
Tabela 3 – Casuística de consultas clínico geral, acompanhados durante o estágio curricular obrigatório na Clínica Veterinária Pio X.....	24
Tabela 4 – Procedimentos clínico gerais acompanhados durante o estágio curricular obrigatório em medicina veterinária, na Clínica Veterinária Pio X.....	24
Tabela 5 – Procedimentos cirúrgicos ortopédicos mais acompanhados durante o estágio curricular obrigatório na Clínica Veterinária Pio X	25
Tabela 6 – Casuística de atendimentos oncológicos durante o estágio curricular obrigatório em medicina veterinária, no período de 5 de agosto a 31 de outubro de 2019	26
Tabela 7 – Casuística de procedimentos cirúrgicos acompanhados durante o estágio curricular obrigatório na Clínica Veterinária Pio X, no período de 5 de agosto a 31 de outubro de 2019	26

LISTA DE GRÁFICOS

Gráfico 1 – Raças de caninos que foram atendidas durante o estágio curricular obrigatório em medicina veterinária no período de 5 de agosto a 31 de outubro de 2019	23
Gráfico 2 – Raças de felinos que foram atendidas durante o estágio curricular obrigatório em medicina veterinária no período de 5 de agosto a 31 de outubro de 2019	23

LISTA DE ABREVIATURAS E SIGLAS

BID	Duas vezes por dia
CAAF	Citologia aspirativa por agulha fina
CCE	Carcinoma de células escamosas
IM	Intramuscular
IV	Intravenoso
LCE	Linfoma cutâneo epiteliotrópico
MF	Micose fungóide
Mg/kg	Miligrama por quilograma
mL	Mililitro
Mg/m ²	Miligrama por metro quadrado
RTQ	Receptores de tirosino-quinase
SC	Subcutâneo
SID	Uma vez por dia
SRD	Sem raça definida
SS	Síndrome sézary
TID	Três vezes por dia
TPLO	Osteotomia de nivelamento da Platô Tibial
OSH	Ovariosalpingohisterectomia
UI/kg	Unidades internacionais por quilograma
US	Ultrassonografia
VO	Via oral
®	Marca registrada
%	Por cento

SUMÁRIO

1	INTRODUÇÃO	144
2	DESCRIÇÃO DO LOCAL DE ESTÁGIO	155
2.1	CLÍNICA VETERINÁRIA PIO X.....	15
3	DESCRIÇÃO DAS ATIVIDADES DESENVOLVIDAS	20
4	CASUÍSTICA DA CLÍNICA VETERINÁRIA PIO X	22
5	RELATOS DE CASOS.....	28
5.1	MASTOCITOMA CANINO.....	28
5.1.1	Revisão Bibliográfica	28
5.1.2	Relato de caso	31
5.1.3	Discussão	33
5.2	LINFOMA CUTÂNEO EPITELIOTRÓPICO CANINO.....	36
5.2.1	Revisão Bibliográfica	36
5.2.2	Relato de Caso	38
5.2.3	Discussão	41
5	CONSIDERAÇÕES FINAIS	43
	REFERÊNCIAS.....	44

ANEXO A – DIAGNÓSTICO HISTOPATOLÓGICO DE FRAGMENTOS RETIRADOS DA PACIENTE, CANINO, BOXER, 8 ANOS DE IDADE, NO PRIMEIRO PROCEDIMENTO48

ANEXO B – IMUNO-HISTOQUÍMICO PARA A CONFIRMAÇÃO DE MASTOCITOMA DO CANINO, BOXER, 9 ANOS DE IDADE.....49

ANEXO C - RESULTADO DO HEMOGRAMA PARA REALIZAÇÃO DO PROTOCOLO QUIMIOTERÁPICO DO CANINO, BOXER, 9 ANOS DE IDADE. ...50

**ANEXO D - CONCLUSÃO DIAGNÓSTICA DE LINFOMA CUTÂNEO
EPITELIOTRÓPICO DO CANINO, YORKSHIRE, 9 ANOS DE IDADE.....51**

**ANEXO E – RESULTADO DO HEMOGRAMA PARA A REALIZAÇÃO DE
PROTOCOLO QUIMIOTERÁPICO DO CANINO, YORKSHIRE, 9 ANOS DE
IDADE.....52**

1. INTRODUÇÃO

O local escolhido para a realização do estágio curricular na área com ênfase em clínica e cirurgia de pequenos animais me permitiu, aprender com vários profissionais e em diversas áreas, onde pude acompanhar a área de oncologia e de ortopedia com um número significativos de casos.

O estágio curricular foi realizado em 480 horas totais obrigatórias para a conclusão da graduação, realizadas na Clínica Veterinária Pio X, sob orientação do Prof. Dr. Eduardo Conceição de Oliveira e supervisionado pela Médica Veterinária Ana Paula Pinson, sendo realizado no período de 5 de agosto de 2019 à 31 de outubro de 2019.

A clínica foi fundada em 1997 juntamente com uma loja de rações e acessórios para cães e gatos, onde aos poucos foi crescendo, atuando no mercado a mais de 20 anos, e é considerada uma das clínicas mais reconhecidas em Caxias do Sul. A clínica apresentava uma média de 5.000 atendimentos no ano, representadas por consultas na clínico geral e especializada, e a média para procedimentos cirúrgicos gerais ficava em cerca de 300 procedimentos ao ano.

As atividades que foram desenvolvidas durante o período do estágio englobaram o acompanhamento da clínica e cirurgia de pequenos animais. O relatório do estágio curricular obrigatório traz como objetivo descrever o local de estágio, as atividades que foram desenvolvidas durante a rotina clínica, e as possíveis técnicas cirúrgicas utilizadas durante cada procedimento, além de descrever a casuística da clínica veterinária e dois casos clínicos acompanhados durante o período do estágio. As casuísticas que apresentaram maior relevância durante esse período foram neoplasias mamárias, mastocitoma, carcinoma de células escamosas (CCE) e linfoma.

2. DESCRIÇÃO DO LOCAL DE ESTÁGIO

2.1 CLÍNICA VETERINÁRIA PIO X


O estágio curricular obrigatório foi realizado na Clínica Veterinária Pio X (Figura 1), localizada na Cidade de Caxias do Sul, RS, na Avenida Rossetti nº 136, Bairro Pio X, no período de 5 de agosto de 2019 à 31 de outubro de 2019, totalizando 480 horas, com a supervisão da Médica Veterinária Ana Paula Pinson.

A Clínica Veterinária Pio X contava com atendimento exclusivo para cães e gatos com atendimento há mais de 20 anos. Com a expansão e o trabalho desenvolvido na Área de Pequenos Animais, tornou-se uma clínica de referência na Cidade de Caxias do Sul. Durante o período de estágio, era composta por uma equipe de 20 pessoas, formada por quatro médicos veterinários, dois plantonistas, três atendentes, três auxiliares, cinco estagiários, um funcionário do setor administrativo, dois responsáveis pela limpeza da clínica, além de um segurança que permanecia na clínica nos horários de plantões.

A clínica realizava atendimento ao público de segunda à sexta-feira, das 07:30h às 20:00h, aos sábados das 07:30h às 17:00h e os horários de plantões eram de segunda à sexta-feira das 20:00h às 23:59h, nos sábados das 17:00h às 23:59h e nos domingos e feriados das 07:30h às 23:59h, após o horário de plantões, ficava um médico veterinário plantonista, responsável pelos animais internados onde recebiam todo suporte necessário.

Os atendimentos clínicos eram por ordem de chegada, onde emergência e urgência sempre eram passadas na frente, contavam também com uma cirurgiã geral e ultrassonografista e com uma oncologista e anestesiológica, além de dois plantonistas que tinham escalas durante a semana, finais de semana e feriados. Outros profissionais atendiam na clínica nas áreas de ortopedia, cardiologia, odontologia, oftalmologia, nefrologia, endocrinologia, gastroenterologia, animais exóticos e silvestres.

Figura 1 - Fachada da Clínica Veterinária Pio X, local do estágio curricular obrigatório



Fonte: Ericka Eduarda Melo dos Santos (2019).

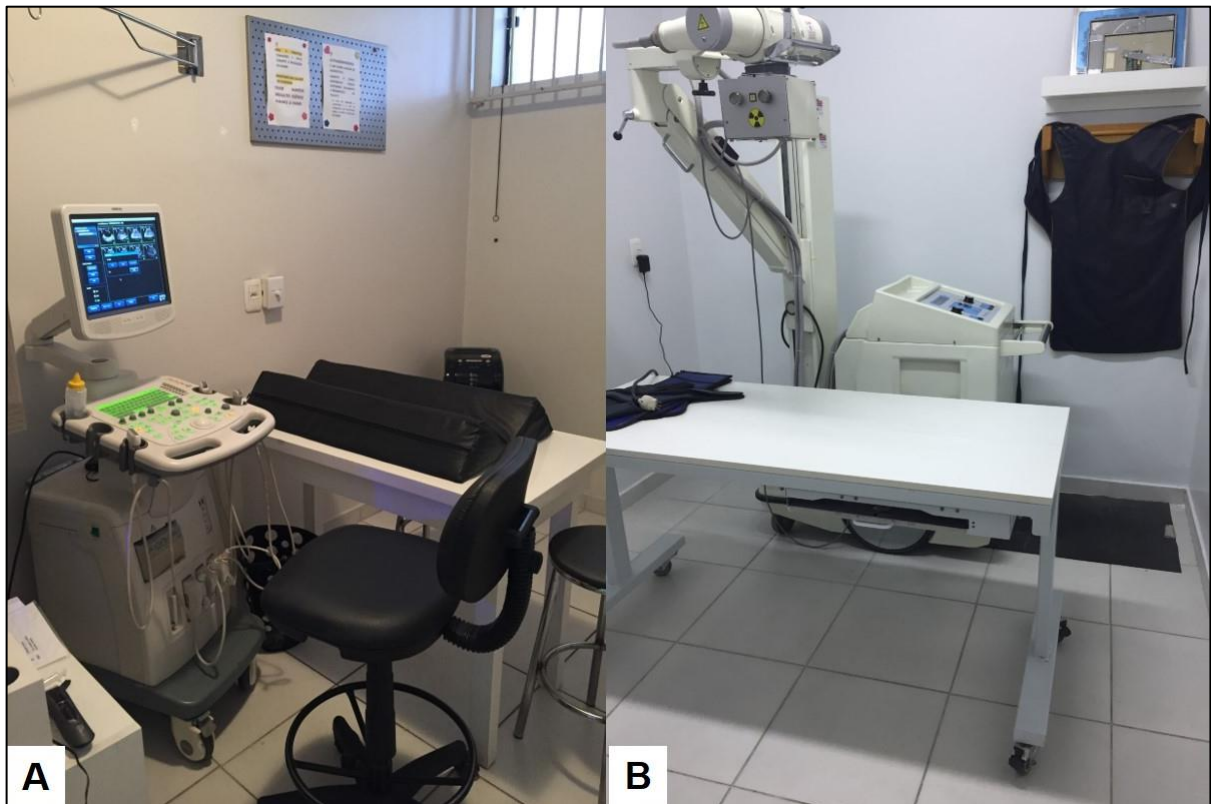
A clínica possuía uma estrutura física bastante ampla, e dividia-se em dois pavimentos. No primeiro andar, encontrava-se a recepção com sala de espera, cinco consultórios (Figura 2), dois banheiros, almoxarifado, além de sala para realização de radiografia e ultrassonografia (Figura 3).

Figura 2 – Consultório para atendimentos clínicos da Clínica Veterinária Pio X



Fonte: Ericka Eduarda Melo dos Santos (2019).

Figura 3 – Apresentação das salas de ultrassonografia (A) Clínica Veterinária Pio X e radiologia (B) da clínica veterinária Pio X



Fonte: Ericka Eduarda Melo dos Santos (2019).

Apresentava ainda no primeiro pavimento a internação (Figura 4A) e o isolamento (Figura 4B) para animais com doenças infectocontagiosas. Os materiais como potes de alimentação e água, cobertas, não eram compartilhados entre esses locais, cada um possuía o seu e a higienização e limpeza desses objetos eram feitos separadamente. Não existia canil e gatil, e os animais que permaneciam internados compartilhavam o mesmo local, porém existiam gaiolas exclusivas para caninos e felinos.

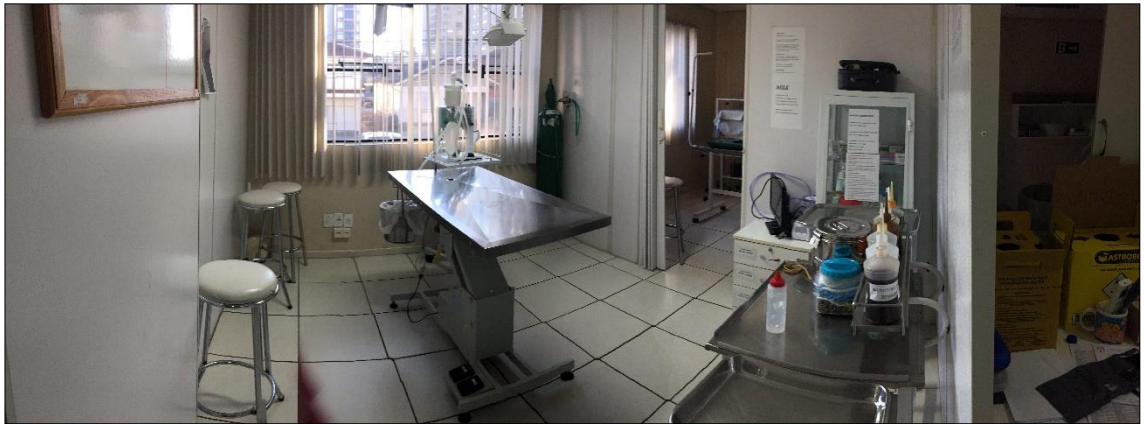Figura 4 – Internação (A) e Isolamento (B) da Clínica Veterinária Pio X



Fonte: Ericka Eduarda Melo dos Santos (2019).

No segundo pavimento da clínica encontrava-se a sala do setor administrativo, sala de cirurgia (Figura 5), sala de recuperação pós-operatória, sala para esterilização de materiais, farmácia, o laboratório onde apresenta uma estrutura mais simples para a realização de hematócrito, visualização de lâmina e também a decantação do sangue sendo realizado por uma centrífuga e um banheiro.

Figura 5 – Apresentação da sala de procedimentos cirúrgicos da Clínica Veterinária Pio X



Fonte: Ericka Eduarda Melo dos Santos (2019).

A clínica apresentava um sistema de *software* onde eram armazenadas todas as fichas clínicas, dados dos procedimentos cirúrgicos realizados e também os resultados de exames dos pacientes e as agendas dos médicos veterinários que atendiam com horário marcado. A clínica possuía parcerias com diversos laboratórios, onde eram encaminhados exames como hemogramas, bioquímicos, citologia e biópsias.

3. DESCRIÇÃO DAS ATIVIDADES DESENVOLVIDAS

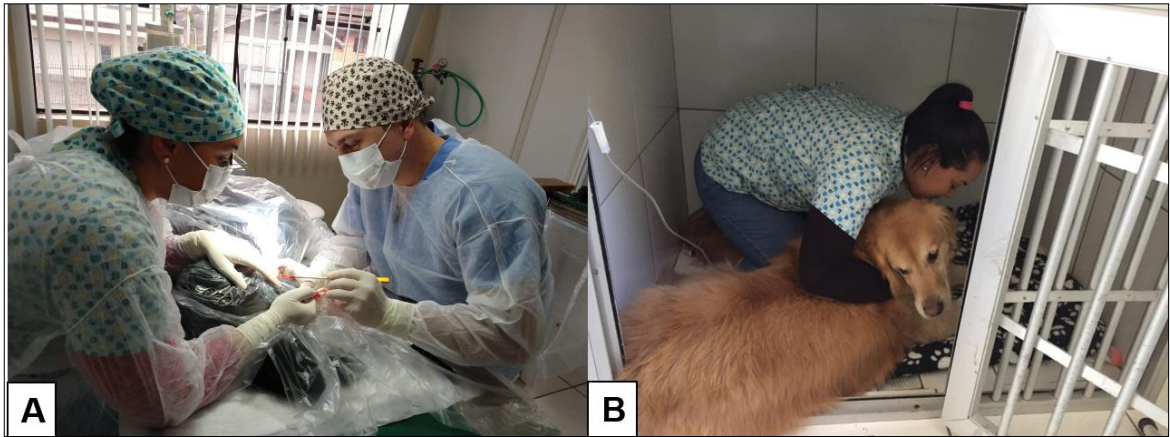
Na clínica veterinária Pio X, as atividades eram acompanhar os atendimentos clínicos e procedimentos cirúrgicos, auxiliar na contenção dos animais para a coleta de exames para hemograma e bioquímicos, auxílio na realização de exames ultrassonográficos, cistocentese guiada por ultrassom, exames radiológicos, citologia aspirada por agulha fina, raspado de pele, e auxílio nas vacinações.

Na internação e isolamento, os estagiários se revezavam nas atividades, sendo elas coleta de sangue para exames, acesso venoso para animais que necessitavam de fluidoterapia, aplicação de medicações, manejo dos animais (Figura 6B), aferição de parâmetros vitais dos pacientes, limpeza e manejo de feridas, supervisão os pacientes que necessitavam de atenção especial, fornecimento de água e comida aos paciente, mantendo sempre o local onde ficam limpo e organizado. Os pacientes felinos tinham acesso a uma caixa de areia sanitária e quando usada pelo animal a mesma devia ser limpada, higienizada e colocada novamente na gaiola. Tínhamos que prezar pelo bem-estar animal, deixando o paciente mais confortável possível. Éramos responsáveis por levar os pacientes que tinham uma condição clínica melhor até o pátio para fazerem as necessidades, principalmente para os que não faziam na gaiola, e também era possível reduzir o estresse da internação sendo possível realizar algumas brincadeiras com os animais (Figura 7).

Durante as consultas, os estagiários acompanhavam e auxiliavam na coleta de dados mais específicos do animal, pois o cadastro do mesmo era realizado na recepção antes de entrar no consultório. Também auxiliavam na contenção do animal para a realização do exame clínico e físico do paciente, na coleta de exames para a realização de hemograma e bioquímicos, coleta de urina, raspado de pele, diagnóstico e tratamento, além disso auxiliávamos nas sessões de quimioterapia de animais que necessitam, entre outros. Nos procedimentos cirúrgicos, podíamos auxiliar na cirurgia (Figura 6 A) ou anestesia e também no pré-operatório e pós-operatório. Como éramos somente em duas estagiárias curriculares nos revezávamos nas funções.

Na clínica não era realizado seminários para apresentações de casos acompanhados, apenas discutíamos os casos que acompanhávamos com os veterinários durante intervalos de consultas ou tempo livre. Fazíamos também a interpretação de exames com os veterinários e durante as consultas, somente acompanhávamos, e não tínhamos interação direta com o proprietário.

Figura 6 – Realização de procedimento cirúrgico (A) e realizando a manutenção de fluídoterapia de um animal internado (B) na clínica veterinária Pio X



Fonte: Ericka Eduarda Melo dos Santos (2019).

Figura 7 – Animal internado levado ao pátio prezando pelo bem-estar na clínica veterinária Pio X



Fonte: Ericka Eduarda Melo dos Santos (2019).

4. CASUÍSTICA DA CLÍNICA VETERINÁRIA PIO X

No decorrer do estágio curricular obrigatório foram acompanhados 318 casos, entre eles casos de clínica médica, clínica oncológica e procedimentos cirúrgicos e anestésicos, onde 20 eram consultas clínicas gerais, 39 eram consultas oncológicas, 71 eram procedimentos cirúrgicos e anestésicos e 188 foram procedimentos gerais (Tabela 1). Ressaltando que, situações que não foram acompanhados ou que era somente para a contenção do paciente, não eram contabilizados.

Tabela 1 - Casuísticas acompanhadas durante o estágio curricular obrigatório em medicina veterinária na Clínica Veterinária Pio X, no período de 5 de agosto a 31 de outubro de 2019

Atividades gerais	Total	%
Procedimentos gerais	188	59,1
Procedimentos cirúrgicos	71	22,3
Consultas oncológicas	39	12,6
Consultas clínico geral	20	6,0
Total	318	100

Fonte: Ericka Eduarda Melo dos Santos (2019).

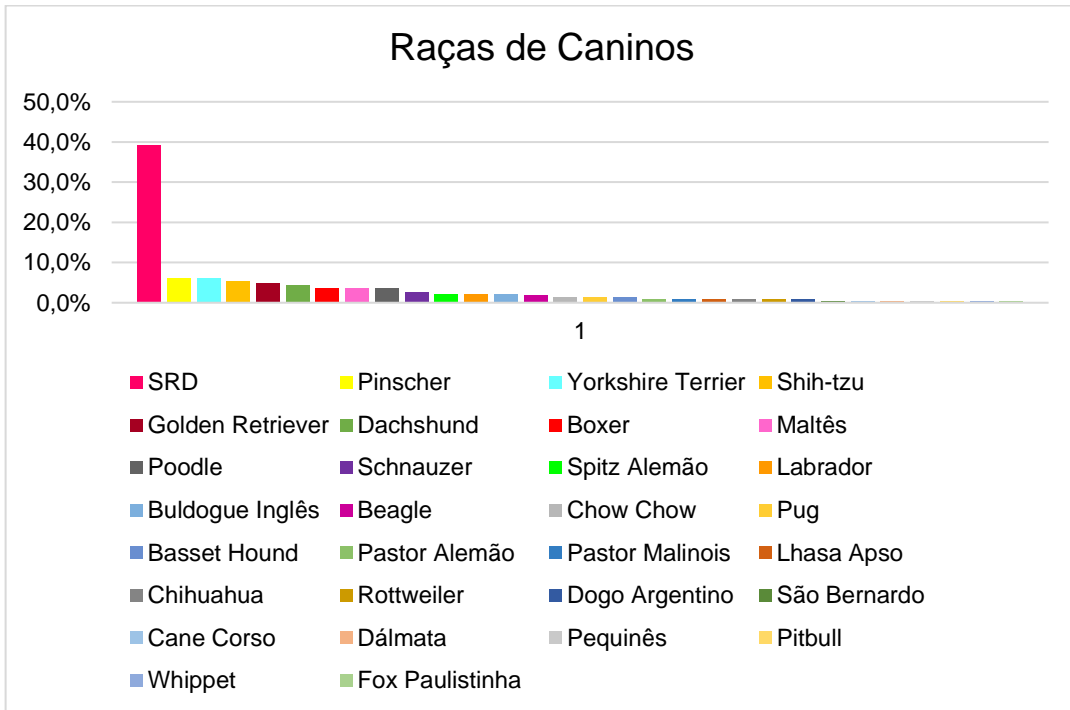
Destes a Tabela 2 expõem a quantidade de atendimento, sendo, 280 caninos e 38 felinos, 119 caninos eram machos, 161 caninos eram fêmeas, 20 felinos eram machos e 18 felinos eram fêmeas. Quanto aos atendimentos os pacientes de caninos (Gráfico 1) e felinos (Gráfico 2), ambos sem raça definida (SRD), foram as que mais tiveram prevalência. As principais raças com maior prevalência foram Pinscher (6,2%), Yorkshire Terrier (6,2%), Shih-tzu (5,3%) e Golden Retriever (4,8%).

Tabela 2 – Quantidade de caninos e felinos entre machos e fêmeas de ambas as espécies atendidas durante o estágio curricular obrigatório em medicina veterinária, no período de 5 de agosto a 31 de outubro de 2019

Espécie	Machos	Fêmeas	Total	%
Caninos	119	161	280	88,1
Felinos	20	18	38	11,9
Total	139	179	318	100

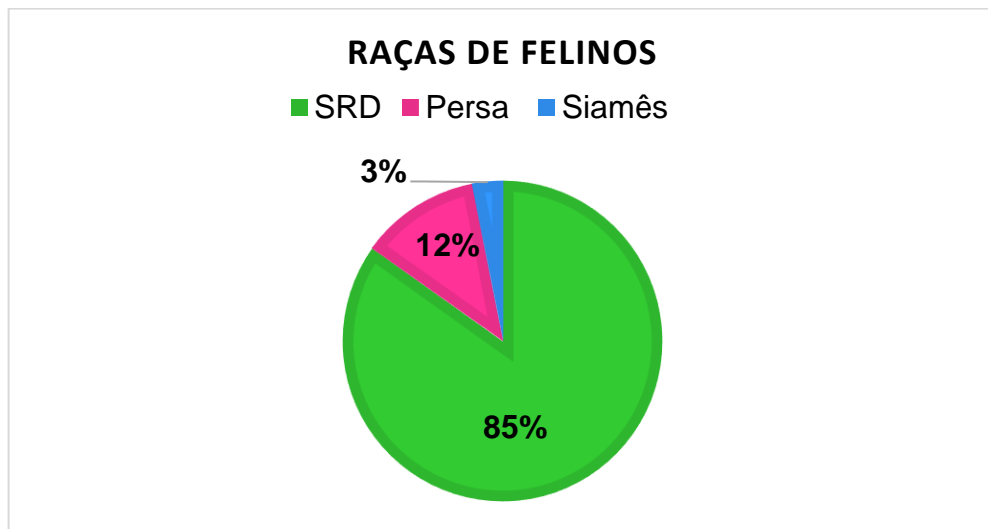
Fonte: Ericka Eduarda Melo dos Santos (2019).

Gráfico 1 – Raças de caninos que foram atendidas durante o estágio curricular obrigatório em medicina veterinária no período de 5 de agosto a 31 de outubro de 2019



Fonte: Ericka Eduarda Melo dos Santos (2019).

Gráfico 2 – Raças de felinos que foram atendidas durante o estágio curricular obrigatório em medicina veterinária no período de 5 de agosto a 31 de outubro de 2019



Fonte: Ericka Eduarda Melo dos Santos (2019).

A casuística de consultas de clínico geral que apresentaram maior incidência foram ingestão de corpo estranho, apresentado 30% dos casos. Nestes casos, o diagnóstico foi firmado pelo exame de imagem ultrassonográfica (Tabela 3).

Tabela 3 – Casuística de consultas clínico geral, acompanhados durante o estágio curricular obrigatório na Clínica Veterinária Pio X

Consultas clínico geral	Caninos	Felinos	Total	%
Corpo estranho	6	0	6	30,0
DAAP	1	0	1	5,0
Foliculite	1	0	1	5,0
Sinusite	1	0	1	5,0
Conjuntivite	1	0	1	5,0
Hiperadrenocorticismo	1	0	1	5,0
Obstrução parcial de vesícula biliar	1	0	1	5,0
Trauma	1	0	1	5,0
Histiocitose reativa	1	0	1	5,0
PIF	0	1	1	5,0
Malasseziose	1	0	1	5,0
Pneumonia	1	0	1	5,0
Mastite	1	0	1	5,0
Oto-hematoma	1	0	1	5,0
Tromboembolismo aórtico	0	1	1	5,0
Total	18	2	20	100

Fonte: Ericka Eduarda Melo dos Santos (2019).

Em procedimentos clínicos gerais os que apresentaram uma maior incidência foram vacinação com 26,6% dos casos, acessos venosos com 13,8% dos casos, cistocentese guiada por US com 8,7% dos casos, coleta de exames para hemograma e bioquímico com 8,7% dos casos, ecografia abdominal com 7,8% e quimioterapia com 6,0% (Tabela 4).

Tabela 4 – Procedimentos clínico gerais acompanhados durante o estágio curricular obrigatório em medicina veterinária, na Clínica Veterinária Pio X.

Procedimentos clínicos gerais	Quantidade	%
Vacinação	58	26,6
Acessos venoso	30	13,8

(continua)

		(conclusão)
Cistocentese guiada por US	19	8,7
(Coleta de Sangue) Hemograma e Bioquímicos	19	8,7
Ecografia Abdominal	17	7,8
Quimioterapia	13	6,0
Coleta de Urina	10	4,6
Retirada de Pontos	10	4,6
Eutanásia	9	4,1
Radiografia	7	3,2
CAAF	3	1,4
Biopsia	3	1,4
Pressão Arterial (Aferição)	3	1,4
Endoscopia	3	1,4
Endoscopia + Biopsia	2	0,9
Biopsia hepática guiada por US	2	0,9
Toracocentese	2	0,9
Abdominocentese (Líquido Ascítico)	2	0,9
Abscessos	2	0,9
CAAF guiada por US	2	0,9
Coleta Cultura/Antibiograma	1	0,5
Dosagem de ACTH	1	0,5
Total	218	100

Fonte: Ericka Eduarda Melo dos Santos (2019).

Os procedimentos cirúrgicos mais acompanhados de sistema mais específicos foram a ortopedia, onde a osteotomia de nivelamento do platô tibial (TPLO) foi técnica em que mais teve procedimentos com 35,3% dos casos (Tabela 5).

Tabela 5 – Procedimentos cirúrgicos ortopédicos mais acompanhados durante o estágio curricular obrigatório na Clínica Veterinária Pio X

Afecções ortopédicas	Caninos	Felinos	Total	%
TPLO	6	0	6	35,3
Técnica de sutura fabeolo tibial	5	0	5	29,4
Desnervação	3	0	3	17,6
Colocelelectomia	2	0	2	11,8
Luxação de patela	1	0	1	5,9
Total	17	0	17	100

Fonte: Ericka Eduarda Melo dos Santos (2019).

TPLO= Osteotomia de nivelamento da Platô Tibial.

E dentro da casuística clínica, as consultas mais acompanhadas foram oncológica, sendo representada por 12,6% de todas as atividades acompanhadas durante o estágio, sendo que nódulos mamários foram os que apresentaram maior prevalência, sendo representados por 25,64% dos casos, e o segundo de maior incidência foi CCE, representados por 17,95% dos casos (Tabela 6).

Tabela 6 – Casuística de atendimentos oncológicos durante o estágio curricular obrigatório em medicina veterinária, no período de 5 de agosto a 31 de outubro de 2019

Consultas Oncológicas	Caninos	Felinos	Total	%
Nódulos mamários	10	0	10	25,64
Mastocitoma	6	0	6	15,38
Linfoma multicêntrico	4	0	4	10,26
Carcinoma de células escamosas (CCE)	4	3	7	17,95
Melanoma	3	0	3	7,69
Leucemia linfocítica crônica	2	0	2	5,13
Osteossarcoma	1	0	1	2,56
Fibrossarcoma	0	1	1	2,56
Leiomiossarcoma	1	0	1	2,56
Hemangiossarcoma	1	0	1	2,56
Linfoma intestinal	0	1	1	2,56
Hemangioma	1	0	1	2,56
Linfoma cutâneo epiteliotrópico	1	0	1	2,56
Total	34	5	39	100

Fonte: Ericka Eduarda Melo dos Santos (2019).

Na área de cirurgia geral e anestesia foram acompanhados 54 casos, onde os que apresentaram maior incidência foram nodulectomia com 18,5% dos casos e Ovariosalpingohisterectomia com 16,7% dos casos (Tabela 7).

Tabela 7 – Casuística de procedimentos cirúrgicos acompanhados durante o estágio curricular obrigatório na Clínica Veterinária Pio X, no período de 5 de agosto a 31 de outubro de 2019

(continua)

Procedimentos cirúrgicos	Caninos	Felinos	Total	%
Nodulectomia	10	0	10	18,5
Ovariosalpingohisterectomia	8	1	9	16,7

				(conclusão)
Orquiectomia	3	4	7	13,0
Mastectomia bilateral	4	0	4	7,4
Piometra	3	0	3	5,6
Esplenectomia	3	0	3	5,6
Tratamento odontológico	2	1	3	5,6
Cistotomia	3	0	3	5,6
Lobulectomia hepática	2	0	2	3,7
Laparotomia exploratória	2	0	2	3,7
Corpo estranho gástrico	2	0	2	3,7
Mastectomia regional	1	0	1	1,9
Colocação de dreno	1	0	1	1,9
Granuloma de coto uterino	1	0	1	1,9
Ablação total de conduto auditivo	0	1	1	1,9
Mastectomia unilateral	1	0	1	1,9
Sonda esofágica	0	1	1	1,9
Total	46	8	54	100

Fonte: Ericka Eduarda Melo dos Santos (2019).

5. RELATOS DE CASOS

5.1 MASTOCITOMA CANINO

5.1.1 Revisão Bibliográfica

O mastocitoma é a segunda neoplasia mais comum em cães, representando cerca de 20% dos tumores cutâneos. Entre os tumores cutâneos malignos representa de 11% a 27% dos casos. É uma neoplasia caracterizada pelo seu potencial de malignidade, formando nódulos e massas, por vezes com ulcerações, além de edema, linfonodomegalia e podendo apresentar também alterações gastrointestinais. O local de maior incidência é a pele, porém qualquer órgão ou região pode ser acometida. Já o comportamento biológico dessa neoplasia pode ser bastante variável e imprevisível, podendo apresentar-se em um único local e com comportamento menos agressivo ou até múltiplas massas de acentuada malignidade formadora de metástases (NEVES, 2012).

Os principais locais da pele mais acometidos pelo mastocitoma são os membros, cabeça, pescoço, tronco e região genital, perineal e inguinal. Os mastocitomas cutâneos podem se localizar na derme e no tecido subcutâneo. Os nódulos de mastocitomas podem apresentar-se de forma bastante agressiva formando nódulos de pele, placas eritematosas ou massas, apresentando uma dimensão bem significativa de aspecto firme, ulcerada, infiltrativo, aderidos e com múltiplos nódulos. Porém, os de menor malignidade podem ser caracterizados por nódulos únicos e pequenos de aspecto macio, não aderido, bem delimitado e não ulcerados (FOX, 1998; DALECK, 2016).

Os sinais dessa neoplasia estão associados com a degranulação dos mastócitos, permitindo assim a liberação de suas substâncias ativas: heparina, histamina, TNF- α (Fator de necrose tumoral alfa) e as enzimas proteolíticas. A degranulação poderá ocorrer por manipulação do nódulo no exame clínico ou durante a punção aspirativa, podendo ocasionar uma inflamação local, apresentando edema, rubor e eritema. Isso também pode ocorrer espontaneamente e o animal pode apresentar um aumento significativo desse nódulo, além de equimoses, melena, vômitos agudos e colapso. Outras complicações podem ser observadas em animais portadores dessa neoplasia ocasionada pela liberação de heparina. As síndromes

paraneoplásicas causadas pela neoplasia, podem ser variadas, englobando coagulopatias locais e/ou sistêmicas, além de ulcerações gastrointestinais, atrasos de cicatrização, comprometimento vascular e sinais de inflamação (KODRE, 2009; KUMAR; SHARMA, 2010; KIUPEL, 2017;). Essas complicações digestórias irão ocorrer devido ao aumento dos níveis sanguíneos de histamina, que irá estimular receptores H₂ das células parietais, ocasionando uma grande produção de ácido clorídrico aumentando assim a motilidade gástrica. Os animais que apresentam essas ulcerações gastrointestinais terão associação com sinais clínicos de dores abdominais, hematêmese, anorexia, hematoquesia, melena, podendo ocasionar perfurações gástricas até peritonite. Sabe-se também que a histamina tem uma associação com a liberação de fibrolisina e danos ao endotélio vascular de arteríolas e vênulas na parede gástrica, podendo resultar em trombose intravascular e necrose isquêmica da mucosa, em casos mais graves o acúmulo de histamina pode levar o animal também a apresenta choques anafiláticos e síncope por consequência da hipertensão (BROCKS, 2008; CALVERT, 1984; DALECK, 2016; GELDEREN, 2010; MACY, 1985; TAMS, 1981).

Para o diagnóstico, existem vários caminhos a serem seguidos podendo ser realizado através do histopatológico que vem sendo considerado para o fator de prognóstico dessa doença em cães, apresentando grandes informações para o estadiamento e tratamento terapêutico (DALECK, 2016). Segundo Patnaik (1984) a classificação dos tumores vem sendo bastante utilizado na medicina veterinária para a determinação de diagnóstico e prognóstico da neoplasia. Dividindo-se em três graus de diferenciação tumoral: Grau I são considerados pouco agressivos, dificilmente encontra-se metástases ou complicações, o tratamento é realizado através de procedimento cirúrgico, apresentando uma sobrevida maior e um melhor prognóstico, onde apresentam mastócitos bem diferenciados, observados em fileiras com núcleos mais arredondados, pequenas granulações intracitoplasmáticas, limitados a derme com pouca reação no tecido conjuntivo ou necrose, sem observação de células binucleadas e as figuras de mitose são pouco visualizadas. Os de Grau II apresentam uma malignidade moderada, o tratamento também é por procedimento cirúrgico, onde deve apresentar uma margem de ressecção mais ampla, pois apresenta altas taxas de metástases, as células apresentam pleomorfismo moderado, núcleos pleomórficos com granulação intracitoplasmática, de tamanhos variados e/ou núcleos arredondados, podendo ser observados até duas figuras de mitose em campo de

grande aumento, e também áreas com edema, necrose e hialinização do colágeno. Já os de Grau III são altamente celulares apresentando um marcante polimorfismo, núcleos vesiculares, arredondados, com diversos núcleos proeminentes, observando-se de três a seis figuras de mitose, além de áreas de hemorragia, edema, necrose e hialinização do colágeno. Segundo Kiupel et.al. (2017), os tumores podem ser classificados da seguinte maneira em grau alto e baixo, sendo assim tumores que apresentarem características de mais ou menos sete figuras de mitose, sendo contadas em dez campos de grande aumento, três ou mais células multinucleadas, pelo menos três células com núcleos polimórficos e cariomegalia são considerados mastocitomas com alto grau de malignidade e os tumores que não apresentarem nenhuma das alterações já descritas são classificados como mastocitoma de baixo grau de malignidade.

A citologia aspirativa por agulha fina (CAAF) também pode ser um método confiável, permitindo um diagnóstico definitivo de mastocitoma, devendo ser realizada em um pré-operatório já que o diagnóstico do mastocitoma irá ter relação no tipo de intervenção cirúrgica. Porém a realização de CAAF nos linfonodos é de suma importância para a avaliação de possíveis metástases, mesmo que esses linfonodos se encontrem de tamanhos normais. Podendo também ser associado com a realização de exames como ultrassonografia, radiografia ou até mesmo tomografia para pesquisa de metástases em região torácica e/ou pulmonares (LONDON, 1999; THAM, 2007; FURLANI, 2008).

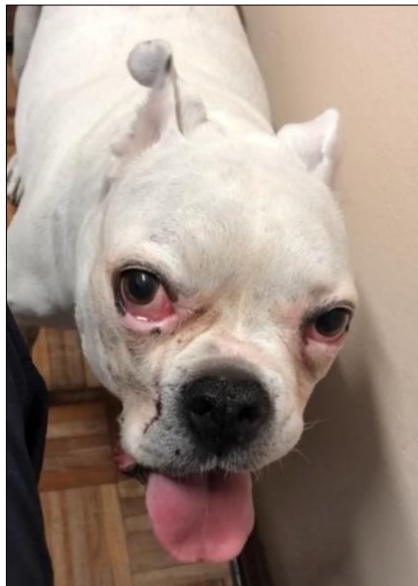A imuno-histoquímica é considerada uma técnica auxiliar de diagnóstico com grande importância, que vem sendo cada vez mais utilizada na rotina diagnóstica dessas neoplasias, auxiliando na determinação do tipo de tratamento e até mesmo do prognóstico. Para isto é realizada a avaliação da imuno-histoquímica dos receptores de tirosinoquinase (*Kit*), esse receptor é mantido pelas células neoplásicas de células redondas (BARRA, 2006).

A escolha para um protocolo terapêutico apropriado para o tratamento do mastocitoma tem sido o principal objetivo na oncologia de pequenos animais, pois a escolha do protocolo terapêutico irá depender do local acometido, diferenciação do grau do mastocitoma e a sintomatologia que o animal apresenta. Existem várias opções de tratamento como: procedimento cirúrgico, quimioterapia, eletroquimioterapia, inibidores de receptores tirosinoquinase, radioterapia, além da terapia suporte associada (KIUPEL, 2011).

5.1.2 Relato de caso

Foi atendido na Clínica Veterinária Pio X, no dia 22 de agosto de 2019 um canino, fêmea, da raça Boxer com 8 anos de idade, pesando 23 kg (Figura 8), o animal apresentava moderada dificuldade respiratória e um edema significativo na altura do pescoço, e não apresentava nenhuma alteração cardiológica. A paciente apresentava nódulos por todo o corpo, tendo uma maior incidência na região do dorso e pescoço. Durante a consulta o tutor relatou que a paciente havia passado por dois procedimentos cirúrgicos anteriores para a retirada de nódulos de pele. A biópsia apresentou como resultado, mastocitoma de grau II, com polimorfismo celular moderado e duas figuras de mitose atípicas por campo de grande aumento, não sendo identificada invasão celular e linfática (ANEXO 1). No dia 7 de julho de 2019 foi realizada imunohistoquímica, confirmando mastocitoma (ANEXO 2). O canino apresentou recidiva 2 meses após o primeiro procedimento cirúrgico.

Figura 8 – Canino, fêmea da raça Boxer de 8 anos diagnosticado com mastocitoma




Fonte: Ana Paula Pinson (2019).

Foi indicado iniciar com quimioterapia e prescrito prednisona 1 mg/kg cada 24h (SID), cloridrato de ranitidina 2 mg/kg a cada 12h (BID) e cloridrato de prometazina 1 mg/kg a cada 24 horas (SID). O protocolo de quimioterapia escolhido foi vimblastina uma vez por semana, sendo realizado um hemograma sempre antes de realizar as sessões, para verificar o número de segmentados, sendo que os mesmos deveriam

apresentar um valor de no mínimo 2.500 e as plaquetas deveriam estar dentro dos valores de referências (ANEXO 3). A primeira sessão de quimioterapia foi no dia 23 de agosto de 2019 aplicado vimblastina 2 mg/m² IV, e fluidoterapia com ondasetrona 1 mg/kg e iniciado o uso de prednisona 1 mg/kg a cada 12h (BID). No dia 30 de agosto de 2019 foi realizado a segunda sessão de quimioterapia, com vimblastina 2 mg/m² IV. O animal retornou 7 horas após a aplicação com edema de glote sendo induzida a fluídoterapia, difenidramina (1 mg/kg), dexametasona (1 mg/kg) e furosemida (1 mg/kg) IV, e mantida em oxigenioterapia, permanecendo na clínica em observação, liberada no dia 31 de agosto de 2019 estável, sendo prescrito prednisona 1 mg/kg a cada 24 horas (SID) por 3 dias, cloridrato de prometazina 1 mg/kg a cada 12h (BID) por um dia, após esse período a paciente deveria retornar as medicações como prescrito na primeira sessão. A terceira sessão foi realizado no dia 10 de setembro de 2019, com aplicação de vimblastina 2,5 mg/m² IV e fluidoterapia com ondasetrona 1 mg/kg, difenidramina 1 mg/kg e dexametasona 0,5 mg/kg. E no dia 17 de setembro foi realizada a quarta sessão, sendo administrado vimblastina 2,5 mg/m² IV e fluidoterapia com ondasetrona, difenidramina e dexametasona e prescrito 3 ml de sucralfato a cada 12h (BID) por 7 dias e omeprazol 1 mg/kg a cada 24h (SID) contínuo. No dia 21 de setembro de 2019 a paciente retornou para a clínica com edema de glote e dificuldade respiratória moderada, pela possível degranulação de mastócitos, podendo estar relacionado com a localização em que se encontra o tumor na região do pescoço, sendo realizada a mesma conduta da primeira crise (Figura 9).

Figura 9 – Canino, fêmea da raça Boxer de 8 anos diagnosticado com mastocitoma



Fonte: Ana Paula Pinson (2019).

No dia 23 de setembro foi iniciado um novo protocolo quimioterápico com lomustina 70 mg/m² onde a paciente não apresentou nenhuma melhora. Foi indicado o uso do fosfato de toceranib 3,25 mg/m² a cada 48 horas por 6 semanas, pois o animal não respondia mais ao protocolo de vimblastina. No dia 26 de setembro de 2019, onde dias depois o tutor relatou uma melhora bem significativa da paciente (Figura 10).

Figura 10 – Paciente com mastocitoma após fazer o uso do fosfato de toceranib, apresentando uma melhora bastante significativa com diminuição de edema de face (A) e pescoço (B)



Fonte: Ana Paula Pinson (2019).

No dia 1 de outubro de 2019 o proprietário relatou fezes com sangue e foi suspenso o uso do fosfato de toceranib até melhorar sinais. Até o presente momento a paciente já havia retornado a fazer o uso da medicação e encontrava-se estável.

5.1.3 Discussão

No presente relato foi descrito um caso sobre mastocitoma de grau II em um canino fêmea, de 8 anos de idade, castrada, da raça Boxer, onde chegou para atendimento e apresentava moderada dificuldade respiratória e edema bastante significativo na região do pescoço, já havia realizado dois procedimentos cirúrgicos e apresentou recidiva tumoral após. A literatura descreve essa neoplasia como a terceira mais comum em cães, onde existe predisposição racial sendo os mais acometidos Boxer, Boston Terrier, Buldogue, Labrador Retriever, Golden Retriever,

Beagle, Teckel e Sharpei, onde é bastante relacionada com a genética dessas raças (TAKEUCHI et al., 2013, CASAGRANDE et al., 2013, DALECK et al., 2016). Não há relatos de predisposição sexual, porém a sua incidência é bastante julgada pela idade sendo mais acometidos animais a partir de 8 anos. Na maioria das vezes os locais mais acometidos pelos mastocitomas são membros, cabeça, pescoço, tronco e região genital, perineal e inguinal (FOX 1998, DALECK, 2016). Mastocitomas de grau II causam uma grande quantidade de edema na região atingida, principalmente quando acometidos perto de região linfática, e podem apresentar uma taxa de metástases, cerca de 5 a 22% apresentam (PATNAIK, et al., 1984; BLACKWOOD et al., 2012). No presente relato, a paciente apresenta grande quantidade de edema na região do pescoço, podendo estar relacionado com a compressão linfática do tumor e pela possibilidade de liberação dos mediadores inflamatórios.

A sintomatologia desse neoplasma pode estar associada com a degranulação dos mastócitos, onde permite a liberação de substâncias ativas como heparina, histamina, TNF- α e enzimas proteolíticas. Normalmente a degranulação poderá ocorrer por manipulação do nódulo durante o exame clínico ou até mesmo durante a punção aspirativa, podendo levar a uma inflamação local, edema, rubor e eritema, isso também pode ocorrer espontaneamente, causando um aumento bastante significativo do nódulo, podendo evoluir para equimoses, melena, vômitos agudos e colapsos. Em casos onde ocorre a liberação da heparina, pode haver coagulopatias locais e/ou sistêmicas, além de ulcerações gastrointestinais, atrasos na cicatrização, sinais de inflamação e até comprometimento vascular (KIUPEL, 2017; KODRE et al., 2009; KUMAR; SHARMA, 2010).

Segundo a literatura, o diagnóstico pode ser realizado através da histopatologia, onde é considerada para fator prognóstico e para estadiamento e tratamento dessa neoplasia (DALECK, 2016). Porém a citologia aspirativa por agulha fina (CAAF), é considerada um método bem confiável que permite o diagnóstico definitivo de mastocitoma (LONDON et al., 1999; THAM et al., 2007; FURLANI et al. 2008). A imuno-histoquímica é um método auxiliar bastante importante, sendo cada vez mais utilizado na rotina diagnóstica (BARRA, 2006). Em relação ao caso relatado foi realizado a histopatologia, onde teve como resultado sugestivo de mastocitoma de grau II, sendo realizado a imuno-histoquímica para confirmação.

O tratamento pode ser realizado de várias formas, isso irá depender do local, da extensão do nódulo, se será necessário realizar uma combinação de tratamento.

Cirúrgico é uma opção quando viável, quimioterapia é o método mais utilizado nesses casos sendo ele, como tratamento adjuvante na tentativa de prevenir ou diminuir metástases, podendo ser utilizada também como tratamento neoadjuvante, em casos que não existe mais como realizar a retirada do nódulo com procedimento cirúrgico. A vimblastina associada com a prednisona é o protocolo mais indicado em pacientes com mastocitoma, onde é realizado por 4 semanas uma vez na semana e após esse período é realizado a cada 15 dias fechando 12 semanas ou até o animal responder durante esse período (WEBSTER, 2008; LONDON; THAMM, 2013; GARRETT, 2014).

A lomustina associada com prednisona é considerado o tratamento de segunda escolha para pacientes com mastocitoma que não apresentam respostas com o uso da vimblastina e prednisona (NELSON et al., 2014).

A paciente fez o uso dos dois protocolos quimioterápicos mais utilizados em mastocitoma de grau II, porém não apresentou nenhuma resposta com esses protocolos. Sendo assim foi indicado o uso de fosfato de toceranib (Palladia®). Esse medicamento é um inibidor de tirosino-quinase. Os receptores de tirosino-quinase (RTQ) são receptores de superfície celular que desencadeiam a ativação celular, resultando na proliferação, disseminação e a sobrevivência das células (BLACKWOOD et al., 2012). Sendo assim, quando ocorrer mutação a tirosino-quinase está frequentemente associada a tumores malignos, desempenhando um papel fundamental na angiogênese tumoral (LONDON, 2009).

A eficácia no uso de fosfato de toceranib foi demonstrada em casos de cães que apresentam mastocitoma cutâneo recidivante de grau II e III com ou sem envolvimento de linfonodos. Estudos tem mostrado que animais que realizaram o tratamento com o fosfato de toceranib (Palladia®) apresentaram uma melhora bem significativa, e a taxa de resposta de até 42,8% nesses casos. A taxa de resposta biológica incluindo animais que apresentam a doença estável por mais de 10 semanas, foi de 59% (LONDON et al., 2009), podendo ser utilizado até a remissão total do mastocitoma (LONDON et al., 2009; LONDON et al., 2011). Porém como todo medicamento possui seus efeitos adversos, o uso de fosfato de toceranib, pode apresentar vômito e diarreia, podendo causar uma anorexia, letargia e perda de peso (HAHN et al., 2010). Relacionando o caso relatado com a literatura com o uso do fosfato de toceranib a paciente apresentou uma melhora bem significativa, porém apresentou problemas gastrointestinais, onde foi suspenso o uso até a melhora dos sinais e após retornou o uso do mesmo.

5.2 LINFOMA CUTÂNEO EPITELIOTRÓPICO EM UM CANINO

5.2.1 Revisão Bibliográfica

O linfoma cutâneo é considerado uma neoplasia rara em cães e gatos, onde representa de 3 a 8% dos casos de linfoma, e quando comparado com as neoplasias de pele é representado por somente por 1% dos casos. Não apresenta predisposição sexual, porém acomete geralmente cães idosos representando uma faixa etária de 9 a 11 anos. Sabe-se que a predisposição racial é observada em Golden Retriever, Cocker Spaniel, Buldogue Inglês, Briard, Scottish Terrier, English Springer Spaniel, Pastor Alemão, entre outros (FONTAINE et al., 2009).

O linfoma cutâneo epiteliotrópico (LCE) é caracterizado pelo tropismo de linfócitos T ou B neoplásicos pela epiderme e anexos cutâneos. O LCE pode ser subdividido em micose fungóide (MF) e Síndrome de Sézary (SS). Onde a micose fungóide é caracterizada como linfoma cutâneo epiteliotrópico mais comum em cães, sua definição ocorre através das características do aspecto clínico, histopatológico, citopatológico, eritema cutâneo, placas e nódulos (FOURNEL-FLEURY, 2002). Já a Síndrome de Sézary é considerada muito rara em cães, caracteriza pela associação dos sinais clínicos cutâneos e apresentando envolvimento de órgãos como baço, linfonodos e medula óssea, além de apresentar linfócitos neoplásicos na corrente sanguínea, tendo prognóstico desfavorável (RIBSON et al., 2006).

Os sinais clínicos do linfoma cutâneo epiteliotrópico podem ser bem característicos as dermatopatias primárias ou secundárias, não sendo possível diferenciá-las no exame físico (FONTAINE et al., 2009; NELSON; COUTO, 2015). As lesões podem se apresentar como generalizadas ou multifocais, onde podem apresentar sinais clínicos variados como lesões iniciais de eritema, descamação, despigmentação, alopecia, podendo evoluir para a formação de placas e nódulos, além de ulcerações locais. Porém, o envolvimento generalizado de linfonodos pode não ocorrer inicialmente, lesões bem características dessa neoplasia podem se apresentar como uma massa dermoepidermóide circular elevada, eritematosa, podendo possuir pele normal no centro da lesão, sendo comum o inchaço difuso (FONTAINE et al., 2009; NELSON; COUTO, 2015; DALECK; DE NARDI, 2016). São comuns lesões com aspecto arciforme, serpiginoso ou com forma de ferradura, podendo ter presença de prurido, variando de ausente para intenso, onde a

hipopigmentação focal se manifesta em cerca de 50% dos casos (DALECK; DE NARDI, 2016).

O diagnóstico pode ser citologia realizado através de esfregaço por impressão direta em lesão ulcerada, por CAAF, podendo ser visualizado células redondas que sugerem neoplasia hemolinfopoiética, onde os linfócitos podem ser atípicos, não sendo possível diferenciar a expansão clonal (FONTAINE et al., 2009). O diagnóstico definitivo é realizado através do exame histopatológico, onde é indicado realizar a biópsia de parte das lesões em áreas com a menor possibilidade de contaminação e que não apresente ulceração ou placas (FONTAINE et al., 2009).

O diagnóstico diferencial para essa neoplasia pode-se incluir lúpus eritematoso sistêmico, lúpus eritematoso discóide, queratose liquenóide, tumor venéreo transmissível, histiocitoma cutâneo e histiocitose cutânea (FIGHERA et al., 2002; SOUZA et al., 2006; DALECK; DE NARDI, 2016).

O tratamento pode ser realizado através de cirurgia, radioterapia, porém a quimioterapia tem apresentado melhores resultados (DUARTE, 2013). O tratamento cirúrgico, juntamente com a radioterapia, pode ser utilizado no LCE focal, antes ou após a quimioterapia. Porém, o procedimento cirúrgico somente será viável em pacientes que já está descartado a possibilidade de lesões cutâneas multifocais ou a disseminação da doença, sendo observado através do estadiamento clínico do paciente (BEALE; BOLON 1993).

A quimioterapia é o método de tratamento mais empregado, pois o diagnóstico do LCE é comumente realizado em estágio mais avançado (DE LORIMIER, 2006). Sabe-se que o seu efeito é pouco duradouro em pacientes com linfoma cutâneo (DALECK; DE NARDI, 2016). A lomustina é o quimioterápico indicado para uso para o tratamento dessa neoplasia (DALECK; DE NARDI, 2016). Sua principal toxicidade é a mielossupressão (neutropenia e trombocitopenia), podendo também causar efeitos hepatotóxicos. Pode-se usar também a dacarbazina, sendo administrada na dose de 1.000 mg/m² por via intravenosa (IV) a cada 21 dias, podendo promover uma remissão bem significativa (DALECK; DE NARDI, 2016).

A doxorubicina apresenta uma eficácia bastante conhecida na rotina de tratamentos de linfoma cutâneo epiteliotrópico, na dose de 1 mg/kg por via intravenosa (IV), a cada 21 dias (DE LORIMIER, 2006), apresentado uma maior citotoxicidade para determinadas células tumorais e apresenta uma maior vantagem por ser melhor absorvida pelo organismo, porém a sua desvantagem é o custo elevado (DE

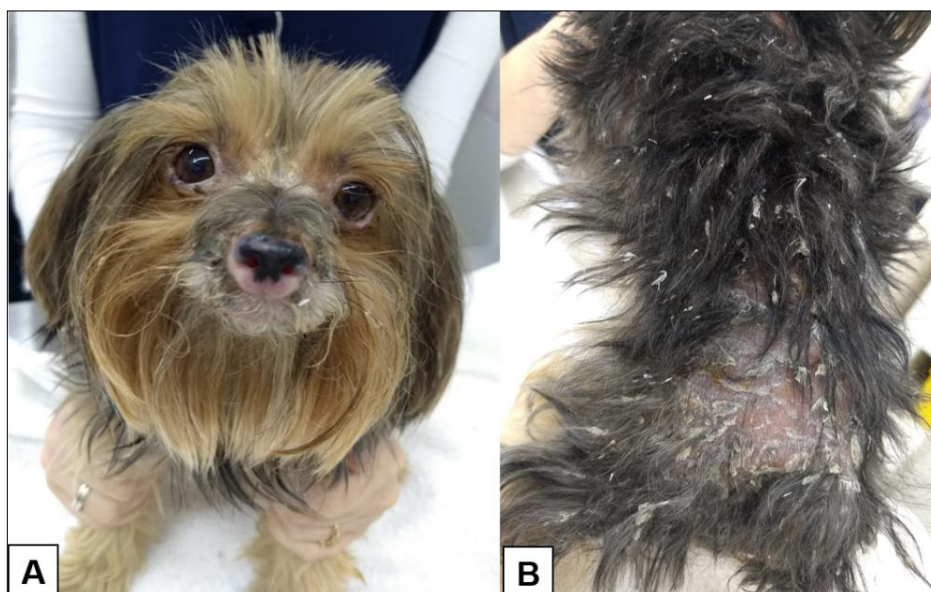LORIMIER, 2006). Os corticosteróides são utilizados no tratamento paliativo e/ou remissão da doença. Sabe-se também que o uso de terapias combinadas poderá ser utilizado para linfoma cutâneo epiteliotrópico, onde o mais comum é o CHOP (ciclofosfamida, doxorrubicina, vincristina e prednisona) e também o COP (ciclofosfamida, vincristina e prednisona) (DE LORIMIER, 2006).

A determinação do protocolo é difícil, pois pode variar de acordo com o estágio em que se encontra no momento do diagnóstico, local e também a resposta terapêutica que apresenta (DE LORIMIER, 2006). É considerada uma doença de prognóstico ruim, apresentando baixa resposta na terapia, recidiva precoce e baixo tempo de sobrevida (DUARTE, 2013; DALECK; DE NARDI, 2016).

5.2.2 Relato de Caso

Foi atendido na clínica Veterinária Pio X no dia 16 de janeiro de 2019 uma canino, fêmea, Yorkshire Terrier, de 9 anos de idade, pesando 2,4 kg, castrada, onde apresentava lesões de pele em região do abdômen, dorso, vulva e na face. O tutor relatava que a paciente não apresentava prurido e foi prescrito prednisolona 1 mg/kg a cada 24 h (SID) por 7 dias (Figura 11).

Figura 11 – Paciente Yorkshire Terrier, fêmea, castrada de 9 anos, (A) com lesões na face e (B) com lesões iniciais em dorso



Fonte: Ana Paula Pinson (2019).

Retornou a clínica para revisão no dia 28 de fevereiro de 2019, onde apresentava as mesmas lesões em região da vulva e na face ao redor dos olhos e boca, apresentando prurido e contaminação, além de apresentar um nódulo de mama (M1) do lado esquerdo. Foi orientado a aplicação de Convenia na consulta, na dose de 8 mg/kg (SC) e prescrito novamente o prednisolona 1 mg/kg a cada 24 horas (SID) por 7 dias, sendo indicado passar por uma dermatologista. No dia 12 de março de 2019 foi realizado a consulta com a dermatologista, onde ainda apresentava lesões de pele com uma evolução maior que a anterior, descamação generalizada e perda de pelo, áreas mais acometidas eram perivulvar com eritema e na região abdominal com lesões em placas descamativas de cor melicérica, não estava apresentando prurido, nunca apresentou lesões de pele anterior, vive com outra Yorkshire Terrier que não apresenta lesões. Foi realizado a coleta de pelos para cultura e tricograma corado, foi prescrito o uso de um shampoo com cetoconazol, sendo utilizado no banho 2 vezes na semana.

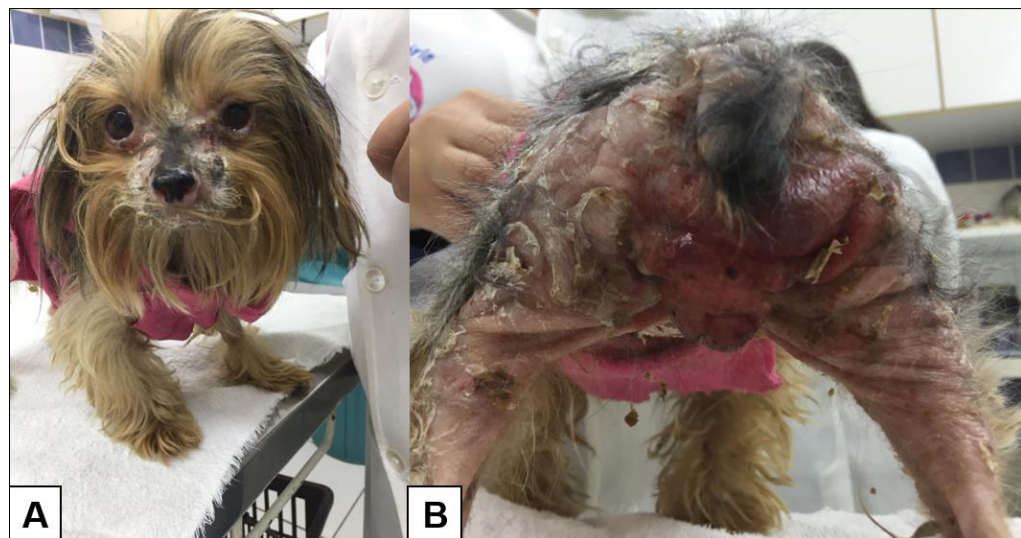No dia 3 de abril o proprietário retornou a clínica, pois o animal apresentava-se muito quieta, abatida, tremendo. No exame clínico foi observado que a paciente apresentava dor na coluna, e foi medicada com metadona 0,3 mg/kg (SC) e dipirona 30 mg/kg (SC), sendo prescrito para a coluna tramadol 0,5 mg/kg cada 8h (TID) por 6 dias via oral (VO). O resultado da cultura e tricograma apresentou negativo para alterações, e foi sugerido realização de uma biópsia de pele. No dia 17 de junho, a paciente retornou a clínica onde apresentava miíase na região perianal esquerda, sendo assim aplicado Convenia® 8 mg/kg (SC) e prescrito tramadol 0,5 mg/kg a cada 8h (TID) por 7 dias via oral (VO), Capstar® 5 mg/kg a cada 24h (SID) por 8 dias (VO) e fazer a higienização do local 3 vezes ao dia com Sept Clean®.

O resultado da biópsia apresentou lesões que atingem derme superficial e média em padrão perivascular e perianexal coalescente com infiltração por células linfoides atípicas com nucléolos evidentes de localização central frequente. A epiderme, o epitélio folicular, as glândulas sebáceas e apócrinas exibem infiltração multifocal intensa pelas células linfóides atípicas formando coleções intra-epidermais coalescentes. A conclusão diagnóstica foi de linfoma cutâneo epiteliotrópico (ANEXO D).

No dia 28 de junho de 2019, foi para uma consulta com a oncologista e o proprietário relatou não estar administrando nenhuma medicação para a paciente, e então foi prescrito para a mesma prednisolona 1 mg/kg a cada 24h (SID) por 30 dias

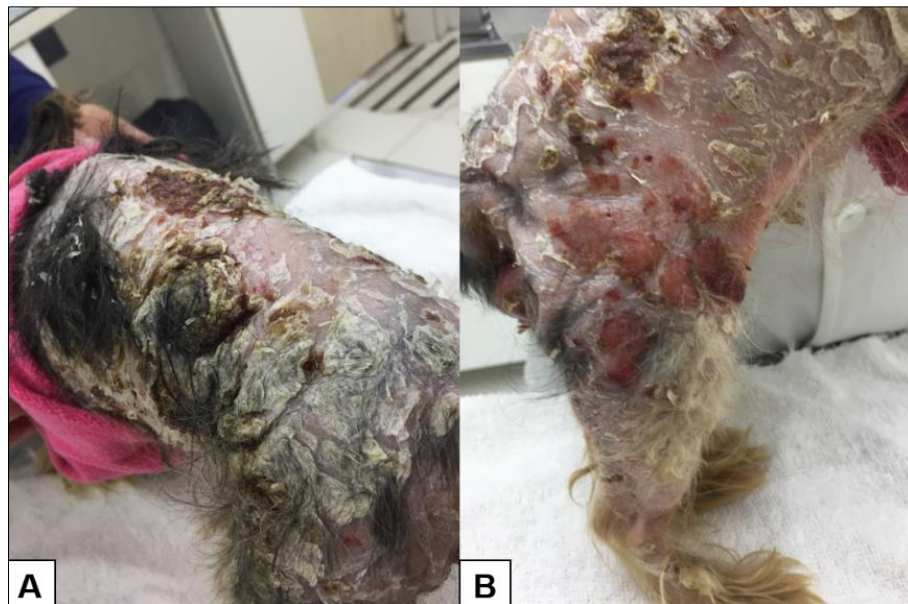e tramadol 0,5 mg/kg a cada 24h (SID), conforme apresentar dor. No dia 12 de julho de 2019, a paciente realizou a primeira sessão de quimioterapia. Primeiramente foi realizado um hemograma para visualizar do número de segmentados, tendo que apresentar no mínimo 2.500 para poder realizar o protocolo e as plaquetas se apresentavam dentro dos valores de referência (ANEXO E), com isso, foi possível realizar o protocolo quimioterápico na paciente, sendo escolhido Lomustina 12 mg/m² VO e citrato de maropitant 1 mg/kg (SC). Após a administração da quimioterapia foi prescrito citrato de maropitant 1 mg/kg a cada 24h (SID) por 5 dias e Trissulfina® SID 160 mg/kg a cada 24h (SID) no primeiro dia, nos demais dias reduzido a dose para 80 mg/kg por 4 dias e suspenso o uso da prednisolona. No dia 9 de agosto de 2019, a paciente retornou para aplicação de medicação, sendo realizado citrato de maropitant 1 mg/kg (SC) e Depo-medrol® 1 mg/kg IM, a paciente não apresentou nenhuma resposta com o protocolo quimioterápico escolhido e o proprietário optou por dar somente um conforto a paciente até que fosse viável (Figura 12 e 13).

Figura 12– Paciente com lesões em face (A) e na região perivulvar e nos membros posteriores bem significativos (B)



Fonte: Ericka Eduarda Melo dos Santos (2019).

Figura 13 – Paciente com lesões descamação e ulceração bem significativas em região do dorso e na lateral do abdômen



Fonte: Ericka Eduarda Melo dos Santos (2019).

No dia 14 de setembro de 2019, 5 meses após o diagnóstico da neoplasia, a paciente retornou a clínica em estado terminal onde o proprietário decidiu realizar a eutanásia da paciente.

5.2.3 Discussão

No presente relato foi descrito um caso sobre linfoma cutâneo epiteliotrópico em um canino, onde apresentava lesões iniciais em face e dorso, com pouca descamação da pele e não apresentava prurido. No decorrer do tratamento foi apresentando lesões de pele mais descamativas e ulceradas. Estudos mostram que essa neoplasia acomete animais entre 9 a 11 anos, sem predisposição sexual, com predisposição racial em Cocker Spaniel, Bulldog Inglês, Beagle, Pastor Alemão e Cocker Spaniel Terrier, entretanto deve ser considerada em outras raças.

Esse tipo de linfoma pode apresentar lesões semelhantes à dermatopatias primárias ou secundárias não sendo possível diferenciá-las no exame físico (FONTAINE et al., 2009; NELSON; COUTO, 2015). Os animais que apresentam essa neoplasia normalmente têm um histórico recente de dermatite crônica (MORRISON, 2001; FONTAINE et al., 2009). As lesões em paciente com linfoma cutâneo epiteliotrópico podem apresentar-se generalizadas ou multifocais, com sinais clínicos

variados como eritema, descamação, despigmentação, alopecia, evoluindo para a formação de nódulos e placas, podendo causar ulceração no local, também pode ser comum a visualização de inchaço difuso (FONTAINE et al., 2009; NELSON; COUTO, 2015; DALECK, DE NARDI, 2016).

Foram realizados exames complementares para a realização de estadiamento da doença, onde o exame para diagnóstico definitivo foi realizado através de histopatologia das lesões como descrito na literatura (FONTAINE et al., 2009; NELSON; COUTO, 2015; DALECK, DE NARDI, 2016). O tratamento de escolha foi o quimioterapia, sendo o protocolo de lomustina o de escolha conforme a literatura para essa neoplasia, em 26% dos casos podem apresentar uma remissão total, e a média de resposta é de 95 dias (WILLIAMS et al., 2006; RIBSON et al., 2006; DALECK; DE NARDI, 2016). A paciente não teve uma resposta esperada e o mesmo foi suspenso, sendo optado pelo proprietário em não realizar mais sessões de quimioterapia, realizado então, somente tratamento paliativo.

A L-asparaginase na dose de 30 UI/kg duas vezes na semana por via IM, pode ser utilizada em combinação com lomustina, em casos mais avançados, quando apresenta desconforto ou para a redução de eritema e seborreia (RIBSON et al., 2006).

A paciente apresentou uma sobrevida de cinco meses após o diagnóstico e início do tratamento quimioterápico, onde essa neoplasia apresenta um prognóstico ruim (DUARTE, 2013; DALECK; DE NARDI, 216).

Com o caso de linfoma cutâneo epiteliotrópico apresentado confirmou-se as características malignas da neoplasia, com lesões disseminadas, graves e de difícil tratamento.

6. CONSIDERAÇÕES FINAIS

A experiência do Estágio Curricular Supervisionado com ênfase em clínica e cirurgia de pequenos animais foi de extrema importância para a conclusão da graduação em Medicina Veterinária, e tendo a oportunidade de unir a teoria com a prática se tornou ainda mais importante para crescimento profissional e pessoal. A oportunidade de vivenciar a rotina de uma clínica é primordial para que possamos aperfeiçoar as aptidões.

Com a escolha do local foi possível acompanhar diversas especialidades na clínica, tendo contato com diferentes profissionais tanto na área de clínica como de cirurgia. Além disso, poder acompanhar uma grande casuística principalmente na Área de Oncologia Veterinária. Observa-se um número maior de pacientes oncológicos, possibilitando acompanhar diagnósticos complementares, terapias e cuidados com os pacientes. Na Clínica Veterinária Pio X era desenvolvido um trabalho de extrema importância com seus pacientes, possibilitando acompanhar casos complexos, e monitoramento da evolução dos casos e na utilização dos protocolos mais adequados.

A área em que mais pode ser acompanhada foi oncologia e cirurgia geral, onde as neoplasias que apresentam uma maior casuística foram mastocitomas, linfomas e tumores de mama e na área de cirurgia geral foram mastectomia bilateral, ovariosalpingohisterectomia (OSH) e esplenectomia.

Com a realização de dois relatos de caso clínico de forma mais detalhada, verifica-se grande importância da utilização de métodos nos diagnósticos complementares para a obtenção de diagnósticos específicos. A convivência profissional foi fundamental, proporcionando um contato com a realidade de médicos veterinários, tendo uma maior proximidade com tutores, animais e os colegas de profissão. Com isso a concepção atual é de um crescimento, sendo agora não mais vista como estudante de graduação em Medicina Veterinária, e sim como Médica Veterinária graduada pela Universidade de Caxias do Sul.

REFERÊNCIAS

BARRA, M. B. O uso de imuno-histoquímica no diagnóstico: indicação e limitações. **Revista da AMRIGS**, v. 50, n. 2, p. 173 – 184, 2006.

BEALE, K. M; BOLON, B. Canine cutaneous lymphosarcoma: epitheliotropic and non-epitheliotropic, a retrospective study. **Advances in veterinary dermatology**, v.2, p.273-84, 1993 *apud* DE LORIMIER, L. P. Updates on the management of canine epitheliotropic cutaneous T-cell lymphoma. **Veterinary Clinics - Small animal practice**, v.36, p.213-228, 2006.

BLACKWOOD, L. et al. European consensus document on mast cell tumours in dogs and cats., **Veterinary and comparative oncology**, Reino Unido, p. 1 – 29, 2012.

BROCKS, B. et al. Hypotoinic water as adjuvant therapy for incompletely resected canine mast cell tumors: a randomized, double - blind, placebo – controlled study. **Veterinary surgery**, n. 37, p. 472 – 478. 2008.

CASAGRANDE, T. A; et al. The value of molecular expression. Of KIT and KIT ligand analysed using real-time polymerase chain reaction and immunohistochemistry as a prognostic indicator for canine cutaneous mast cell tumors. **Veterinary and Comparative Oncology**, v. 1, n. 13, p. 1 -10, 2013.

DALECK, C. R.; DE NARDI, A. B. **Oncologia em cães e gatos**. 2. ed. Rio de Janeiro: Roca, 2016.

DE LORIMIER, L. P. Updates on the management of canine epitheliotropic cutaneous T-cell lymphoma. **Veterinary Clinics - Small animal practice**, USA, v.36, p.213-228, 2006.

DUARTE, A. R. **Resposta do linfoma cutâneo à Lomustina - achados clínicos, imunohistoquímicos e expressão do MDR-1**. 2013. 93 f. Dissertação (Mestrado em Medicina Veterinária) - Universidade Estadual Paulista “Julio de Mesquita Filho”, Botucatu, São Paulo, 2013.

FONTAINE, J. et al. Canine cutaneous epitheliotropic T-cell lymphoma: a review. **Veterinary and Comparative Oncology**, Belgium, v. 7, n. 1, p.1-14, 2009.

FOX, E. L. Mast cell tumors. In MORRISON, B. W. **Cancer in dogs and cats medical and surgical management**. Philadelphia: Williams & Wilkins, p. 479 – 488, 1998.

FURLANI, J. M. et al. Mastocitoma cutâneo: estudo retrospectivo. **Ciências Animal Brasileira**, v. 9, n. 1, p. 242 – 250, jan./mar. 2010.

GARRETT, L. Canine mast cell tumours: diagnosis, treatment, and prognosis. **Veterinary Medicine**, n. 5, p. 49 – 58, 2014.

GELDEREN, A. ARCHER, J. e HERRTAGE, M. Pre- and post-operative plasma histamine concentrations in 35 dogs with mast cell tumours. **Comp Clin Pathol**, p. 209 – 215, 20 mar. 2010.

HAHN, K. A. et al. Evaluation of 12 – and – 24 month survival rates after treatment with masitinib in dogs with nonresectable mast cell tumours. **American Journal of Veterinary Research**, Chicago, v. 71, n. 11, p.1354 – 1361, Nov. 2010.

KIUEPEL, M. et al. Proposal of a 2 – Tier histologic grading system for canine cutaneous mast cell tumors to more accurately predict biological behavior. The American College of Veterinary Pathologists: **Veterinary Pathology**, v. 48, p. 147 – 155, 2011.

KIUEPEL, M. **Mast cell tumour in meuten D: tumors in domestic animals**. 5 ed. P. 176 – 195, 2017.

KRODE, V. et al. Electrochemotherapy compared to surgery for treatment of canine mast cell tumours. *In Vivo*, n. 23, p. 55 – 62, 2009.

KUMAR, V. & SHARMA, A. Mast cell: emerging sentinela innate immune cells with diverse role in immunity. *Journal Molecular Immunology*, n. 48, p. 14 – 25, 2010.

LONDON, C.A. Tyrosine kinase inhibitors in veterinary medicine. **Topics in companion animal medicine**, v. 24, p. 106 – 112, 2009.

LONDON, C. e THAMM, D. Mast Cell Tumors In: WITHROW, S. J, VAIL, D. Page L et al Withrow and Macewen's: **Small Animal Clinical Oncology** 5 ed., p. 335 – 355. Elsevier Health Sciences – Saunders, 2013.

MACY, D. W. Canine mast cell tumors. **Veterinary Clinics of North América: Small Animal Practive**, v. 15, n. 4, p. 783 – 803, 1985.

MORRISON, W. B. Cancer in dogs and cats. **Medical and Surgical Management**. 2 nd ed., Jackson, WY, Teton NewMedia, p. 641-670, 2001.

NELSON, R. W.; COUTO, G. C. **Medicina interna de pequenos animais**. 5. ed. Rio de Janeiro: Elsevier, 2015.

NEVES, C. C.; BRACCIALI, C. S.; HATAKA, A.; FELICIANO, M. A. R. **Revista Científica Eletrônica de Medicina Veterinária**. Issn: 1679-7353. Ano ix, número 18, janeiro de 2012.

PATNAIK, A. K.; EHLER, W. J.; MacEWEN, E. G. Canine cutaneous mast cell tumors: morphologic grading and survival time in 83 dogs. **Veterinary Pathology**, v. 21, p. 469-474, 1984.

RISBON, R. E. et al. Response of canine cutaneous epitheliotropic lymphoma to lomustine (ccnu): a retrospective study of 46 dogs (1999-2004). **Journal of Veterinary Internal Medicine**, v. 20, p. 1389-1397, 2006.

SOUZA, T. M. et al. Estudo retrospectivo de 761 tumores cutâneos em cães. **Ciência Rural**, Santa Maria, v.36, n.2, p.555-560, 2006.

TAKEUCHI, Y. et al. Validation of the prognostic value of histopathological grading of c-kit mutation in canine cutaneous mast cell tumours: A retrospective cohort study. **Journal Veterinary**, n. 196, p. 492 – 498, 2013.

TAMS, T. R; MARCY, D.W. Canine mast cell tumours. n. 3, p. 869 – 877, 1981.


THAMM, D. H.; VAIL, D. M. Mast cell tumors In: WITHROW, S.J., MAC EWEN, E.G. **Small Animal Clinical Oncology**, p.402 – 424, 2007.

WEBSTER, J. et al. Evolution of prognostic markers for canine mast cell tumours treated with vinblastine and prednisone. **BMC Vet Res**, n. 32, p. 1 – 8, 2008.

WILLIAMS, L. E. et al. CCNU in the treatment of canine epitheliotropic lymphoma. **Journal Veterinary Internacional Medicine**, p.136-143, 2006.

ANEXOS

**ANEXO A – DIAGNÓSTICO HISTOPATOLÓGICO DE FRAGMENTOS
RETIRADOS NO PRIMEIRO PROCEDIMENTO CIRÚRGICO DO CANINO, BOXER,
8 ANOS DE IDADE**



ACASIA [REDACTED] Nro.: 2821 / 19

Emitido: 09/07/2019-10:48 Requisitado: 25/06/2019-17:56 Plano: Cortesia

MACROSCOPIA

1) Retalho aproximadamente circular de pele clara e pilosa, fixada em formalina medindo 4,5x3,5x1,5 cm. Apresenta lesão ulcerada que mede 2,0x2,0 cm. A lesão dista 1,0 cm do limite lateral mais próximo 0,5 cm do profundo.

2) Retalho navicular de pele clara fixada em formalina medindo 2,0x1,0 cm. Apresenta nódulo escuro e firme que mede 1,5x1,0 cm do corte mostra-se vinhoso.

DIAGNOSTICO HISTOPATOLOGICO

1) PELE, LESÃO, RESSECÇÃO.

- Aspecto histológico de um mastocitoma grau II com pleomorfismo celular moderado e duas figuras de mitoses atípicas por campo de grande aumento. Não se identifica invasão vascular e linfática.
- Margens cirúrgicas laterais e profunda livres.


2) PELE, LESÃO, RESSECÇÃO

- Hemangioma venoso.
- Margem cirúrgica livres.


Dr. Carlos Jaime Moreira Junior

<< PDF


ANEXO B – IMUNO-HISTOQUÍMICO PARA A CONFIRMAÇÃO DE MASTOCITOMA DO CANINO, BOXER, 8 ANOS DE IDADE

 <p>Medicina Diagnóstica Patologia de Precisão</p>	<p>Anatomia Patológica</p> <hr/> <p>Imuno-Histoquímica</p> <hr/> <p>Citopatologia</p> <hr/> <p>Patologia Molecular</p>	<p>Patologistas:</p> <p>Dr. Clóvis Klock - CRM 22939 Patologista Responsável RQE 13764</p> <p>Dr. Rosilí Augusta Rigoti - CRM 22385 Dr. Daniel Cury Ogata - CRM 42508 Dr. Diego de Mendonça Uchoa - CRM 21704 Dr. Luciana Depiani Lenzetti - CRM 43728 Dr. Rodrigo Beledelli - CRM 13791</p>
<p>Nome : ACACIA - CADELA DA RAÇA BOXER</p> <p>Data Nasc. : não informada</p> <p>Médico : <input style="width: 150px; height: 20px;" type="text"/></p> <p>Procedência: <input style="width: 150px; height: 20px;" type="text"/></p> <p>Convênio : <input style="width: 150px; height: 20px;" type="text"/></p>	<p>Idade : 8 anos</p> <p>Sexo : Feminino</p> <p>Exame : 1500099194_MD</p> <p>Coleta : não informada</p> <p>Entrada: 02/07/2019</p> <p>Saída : 05/07/2019</p>	
<p>ESTUDO IMUNO-HISTOQUÍMICO</p> <p>Pele (região maxilar), estudo imuno-histoquímico</p> <p>Conclusão - OS ACHADOS FAVORECEM A HIPÓTESE CLÍNICA DE MASTOCITOMA.</p>		
<p>Número Original: 2921/19</p> <p>TÉCNICA Fixação e obtenção de seções histológicas a partir do bloco de parafina com lâmina Superfrost Plus (hidrofílica), submetidas a técnicas de imunoperoxidase, recuperação antigênica realizada em instrumento Benchmark Ultra, com processamento 3 em 1 integrado, compreendendo a desparafinização, re-hidratação e recuperação antigênica com tampões Cell Conditioning 1 (pH alto) e Cell Conditioning 2 (pH baixo). Incubação com anticorpos primários por 16-20 minutos em temperatura ambiente. Amplificação realizada por Ultraview Universal DAB Detection Kit. Processamento realizado em plataforma automatizada Ventana Benchmark Ultra. Todos os anticorpos utilizados são produzidos pela Ventana e Cell Marque, exceto quando especificados. Controles positivos internos e externos atestam a fidelidade das reações.</p>		
<p>Anticorpos e clones utilizados:</p> <ul style="list-style-type: none"> - CD 45 (clone PD7/26e2B11, pré-diluído, sistema FLEX DAKO): NEGATIVO - CD34 (clone QBEnd-10, pré-diluído, sistema FLEX DAKO): NEGATIVO - S100 (policlonal, pré-diluído, sistema FLEX DAKO): NEGATIVO - CD68 (clone KP-1, pré-diluído, sistema FLEX DAKO): NEGATIVO - CD 117 (policlonal, sistema FLEX DAKO): POSITIVO 		

ANEXO C – RESULTADO DO HEMOGRAMA PARA REALIZAÇÃO DO PROTOCOLO QUIMIOTERÁPICO DO CANINO, BOXER, 8 ANOS DE IDADE



LABORATÓRIO DE ANÁLISES MICROLAB LTDA.
 Rua Bento Gonçalves, 2.25 - Centro
 95020-412 - Casas do Sul/RS
 Fone: (51) 3323-5857
 www.microlabcasas.com.br
 CRF 10455



Paciente: **CANINO ACACIA - I**

Data: 22/08/2019 14:02

Empresa

HEMOGRAMA

Material: Sangue total em EDTA
Coleta: 22/08/2019 14:02

		Canino	Felino
Hemoglobina:	16,6 g/dL	(12,0 - 18,0)	(8,0 - 15,0)
Hemácias:	6,79 milhões/mm³	(5,0 - 8,5)	(5,0 - 10,0)
Hematócrito:	49,2 %	(37,0 - 55,0)	(24,0 - 45,0)
VCM:	72,5 fL	(60,0 - 77,0)	(39,0 - 53,0)
HCM:	24,4 pg	(18,0 - 23,0)	(13,0 - 18,0)
CHCM:	33,7 g/dL	(31,0 - 36,0)	(30,0 - 36,0)
RDW:	12,6 %		

	%	Absoluto	Canino Absoluto	Felino Absoluto
Leucócitos:		12.150/mm³	(6.000-17.000)	(5.500-19.500)
Eosinófilos:	5,0	608/mm ³	(100-1.250)	(10-1.500)
Bastonetes	0,0	0/mm ³	(0-540)	(0-300)
Segmentados:	59,0	7.168/mm ³	(3.000-11.100)	(2.500-13.000)
Linfócitos:	32,0	3.888/mm ³	(1.000-4.800)	(1.100-9.000)
Monócitos:	4,0	486/mm ³	(150-1.350)	(55-780)
Basófilos:	0,0	0/mm ³	(Raros)	(Raros)

PLAQUETAS

Material: Sangue total em EDTA
Coleta: 22/08/2019 14:02

Resultado: 438 mil/mm³

Valores de referência:
Canino: 200 a 900 mil/mm³
Felino: 200 a 800 mil/mm³
Método: Exame e diferencial realizado no Sysmex XS - 1000i.

HEMOPARASITAS

Resultado: Negativo

Validação digital: 8b9a47f78fa81ad6a40aec7ed5bb1618

ANEXO D – CONCLUSÃO DIAGNÓSTICA DE LINFOMA CUTÂNEO EPITELIOTRÓPICO DO CANINO, YORKSHIRE, 9 ANOS DE IDADE

Werner  Werner
Laboratório de Patologia Veterinária
Diagnóstico Histopatológico e Citopatológico

N.º 19-2339
Data de entrada: 08/04
Número de origem: XXX
Número de lâminas: 01

RESULTADO DE EXAME HISTOPATOLÓGICO /CITOPATOLÓGICO

Identificação do Animal – Nome: "CINDY". *Espécie:* canina. *Raça:* Yorkshire. *Sexo:* F. *Idade:* 9 anos.

Histórico: lesões descamativas em pincel por todo corpo, áreas de grandes crostas e eritema principalmente em face e região perineal, despigmentação, perivulvar e perianal. Cultura fungos negativa. Citologia: raros cocos. Sem prurido.

Suspeita clínica: pênfigo foliáceo.

Amostra: não informada. *Obs.:* fotos no e-mail.

MACROSCOPIA

Quatro fragmentos de pele esbranquiçada com pelos pretos e brancos, que medem em média 8 x 8 x 4 mm, identificados como "lateral tórax", "peito", "face interna coxa" e "face". O fragmentos "peito" e "face interna coxa" são encimados por crosta esbranquiçada e o "face" por crosta enegrecida (1B/4F/PI).

MICROSCOPIA



Cortes histológicos sequenciais de fragmentos de pele com pelos, todos exibindo padrão lesional semelhante. Atingindo a derme superficial e média em padrão perivascular e perianexal coalescente existe infiltração por células linfóides atípicas com nucléolos evidentes de localização central frequente. Existe anisocariose, anisocitose, atipia nuclear e nucléolos evidentes. O índice mitótico é < 1 f.m/ 40x. A epiderme e o epitélio folicular e das glândulas sebáceas e apócrinas exibem infiltração multifocal intensa pelas células linfóides atípicas formando coleções intra-epidermais (microabscessos de Pautrier) coalescentes. Foi realizada coloração especial para fungos (PAS c/d) que resultou negativa.

DIAGNÓSTICO OU CONCLUSÕES

LINFOMA CUTÂNEO EPITELIOTRÓPICO (PADRÃO MYCOSIS FUNGOIDES).

Curitiba, 10 de abril de 2019.

ANEXO E – RESULTADO DO HEMOGRAMA PARA A REALIZAÇÃO DE PROTOCOLO QUIMIOTERÁPICO DO CANINO, YORKSHIRE, 9 ANOS DE IDADE

	LABORATÓRIO DE ANÁLISES MICROBIOLÓGICAS Rua Bento Gonçalves, 2125 - Centro 95020-412 - Caixa 35 do Sul/RS Fone/Fax: (51) 3723-2852 www.microlab.com.br CRF 10455																																														
<p>Paciente: CANINO CINDY -</p> <p style="text-align: right;">Data: 11/07/2019 15:49</p> <p style="text-align: center;">Empresa</p>																																															
<p>HEMOGRAMA</p> <p>Material: Sangue total em EDTA Coleta: 11/07/2019 15:49</p>																																															
		Valores de referência: Canino Felino																																													
Hemoglobina:	13,9 g/dL	(12,0 - 18,0) (8,0 - 15,0)																																													
Hemácias:	6,53 milhões/mm³	(5,0 - 8,5) (5,0 - 10,0)																																													
Hematócrito:	42,3 %	(37,0 - 55,0) (24,0 - 45,0)																																													
VCM:	64,8 fL	(60,0 - 77,0) (39,0 - 53,0)																																													
HCM:	21,3 pg	(19,0 - 23,0) (13,0 - 18,0)																																													
CHCM:	32,9 g/dL	(31,0 - 36,0) (30,0 - 36,0)																																													
RDW:	12,8 %																																														
<table border="0" style="width: 100%; font-size: small;"> <thead> <tr> <th></th> <th style="text-align: center;">%</th> <th style="text-align: center;">Absoluto</th> <th style="text-align: center;">Canino Absoluto</th> <th style="text-align: center;">Felino Absoluto</th> </tr> </thead> <tbody> <tr> <td>Leucócitos:</td> <td></td> <td>31.320/mm³</td> <td style="text-align: right;">(6.000-17.000)</td> <td style="text-align: right;">(5.500-19.500)</td> </tr> <tr> <td>Eosinófilos:</td> <td style="text-align: right;">2,0</td> <td style="text-align: right;">626/mm³</td> <td style="text-align: right;">(100-1.250)</td> <td style="text-align: right;">(110-1.500)</td> </tr> <tr> <td>Bastonetes:</td> <td style="text-align: right;">8,0</td> <td style="text-align: right;">2.506/mm³</td> <td style="text-align: right;">(0-500)</td> <td style="text-align: right;">(0-300)</td> </tr> <tr style="border: 2px solid red;"> <td>Segmentados:</td> <td style="text-align: right;">59,0</td> <td style="text-align: right;">18.479/mm³</td> <td style="text-align: right;">(3.000-11.100)</td> <td style="text-align: right;">(2.500-13.000)</td> </tr> <tr> <td>Linfócitos:</td> <td style="text-align: right;">24,0</td> <td style="text-align: right;">7.517/mm³</td> <td style="text-align: right;">(1.000-6.800)</td> <td style="text-align: right;">(1.100-9.000)</td> </tr> <tr> <td>Monócitos:</td> <td style="text-align: right;">2,0</td> <td style="text-align: right;">626/mm³</td> <td style="text-align: right;">(150-1.350)</td> <td style="text-align: right;">(55-780)</td> </tr> <tr> <td>Basófilos:</td> <td style="text-align: right;">0,0</td> <td style="text-align: right;">0/mm³</td> <td style="text-align: right;">(Raros)</td> <td style="text-align: right;">(Raros)</td> </tr> <tr> <td>Linfócitos Atípicos:</td> <td style="text-align: right;">5,0</td> <td style="text-align: right;">1.566/mm³</td> <td></td> <td></td> </tr> </tbody> </table>				%	Absoluto	Canino Absoluto	Felino Absoluto	Leucócitos:		31.320/mm³	(6.000-17.000)	(5.500-19.500)	Eosinófilos:	2,0	626/mm³	(100-1.250)	(110-1.500)	Bastonetes:	8,0	2.506/mm³	(0-500)	(0-300)	Segmentados:	59,0	18.479/mm³	(3.000-11.100)	(2.500-13.000)	Linfócitos:	24,0	7.517/mm³	(1.000-6.800)	(1.100-9.000)	Monócitos:	2,0	626/mm³	(150-1.350)	(55-780)	Basófilos:	0,0	0/mm³	(Raros)	(Raros)	Linfócitos Atípicos:	5,0	1.566/mm³		
	%	Absoluto	Canino Absoluto	Felino Absoluto																																											
Leucócitos:		31.320/mm³	(6.000-17.000)	(5.500-19.500)																																											
Eosinófilos:	2,0	626/mm³	(100-1.250)	(110-1.500)																																											
Bastonetes:	8,0	2.506/mm³	(0-500)	(0-300)																																											
Segmentados:	59,0	18.479/mm³	(3.000-11.100)	(2.500-13.000)																																											
Linfócitos:	24,0	7.517/mm³	(1.000-6.800)	(1.100-9.000)																																											
Monócitos:	2,0	626/mm³	(150-1.350)	(55-780)																																											
Basófilos:	0,0	0/mm³	(Raros)	(Raros)																																											
Linfócitos Atípicos:	5,0	1.566/mm³																																													
<div style="border: 2px solid red; padding: 5px;"> <p>PLAQUETAS</p> <p>Material: Sangue total em EDTA Coleta: 11/07/2019 15:49</p> <p style="text-align: right; font-weight: bold;">Resultado: 401 mil/mm³</p> <p style="font-size: x-small;"> Valores de referência: Canino: 200 a 900 mil/mm³ Felino: 200 a 800 mil/mm³ Método: Exame e diferencial realizado no Sysmex XS - 1000i. </p> </div>																																															
<p>HEMOPARASITAS</p> <p style="text-align: right; font-weight: bold;">Resultado: Negativo</p> <p style="font-size: x-small;">Validação digital: e512e2a6f687e66b3aab1abfbd3ba28b</p>																																															