

**UNIVERSIDADE DE CAXIAS DO SUL
ÁREA DO CONHECIMENTO DE CIÊNCIAS DA VIDA
CURSO DE MEDICINA VETERINÁRIA**

**RELATÓRIO DE ESTÁGIO CURRICULAR OBRIGATÓRIO: ÁREA DE CLÍNICA
MÉDICA E CIRÚRGICA DE FELINOS**

MAURA KRAMER VANIN

CAXIAS DO SUL

2021

MAURA KRAMER VANIN

**RELATÓRIO DE ESTÁGIO CURRICULAR OBRIGATÓRIO: ÁREA DE CLÍNICA
MÉDICA E CIRÚRGICA DE FELINOS**

Trabalho de conclusão de curso de graduação em Medicina Veterinária apresentado como requisito parcial para obtenção de título de Médica Veterinária pela Universidade de Caxias do Sul, Área do Conhecimento de Ciências da Vida.

Orientadora: Prof. Dra. Karina Guterres

Supervisor: Dr. André Gatti

CAXIAS DO SUL

2021

MAURA KRAMER VANIN

**RELATÓRIO DE ESTÁGIO CURRICULAR OBRIGATÓRIO: ÁREA DE CLÍNICA
MÉDICA E CIRÚRGICA DE FELINOS**

Trabalho de conclusão de curso de graduação em Medicina Veterinária apresentado como requisito parcial para obtenção de título de Médica Veterinária pela Universidade de Caxias do Sul, Área do Conhecimento de Ciências da Vida.

Aprovada em: 25/06/2021

BANCA EXAMINADORA

Prof. Dra. Karina Guterres
Universidade de Caxias do Sul - UCS

Prof. Dr. André Streck
Universidade de Caxias do Sul - UCS

M.V. Muriel Becker Abreu
Mestranda do PPGBIO da Universidade de Caxias do Sul – UCS

Dedico este trabalho à minha mãe, pois é graças ao seu esforço que hoje posso concluir o meu curso.

AGRADECIMENTOS

Agradeço primeiramente à minha mãe, Silvia, que foi fundamental para tornar esse sonho possível de ser realizado e por todo o apoio e coragem que me deu durante a graduação, assim como em todos os meus anos de vida. Agradeço também ao meu pai, Alex, por ter me introduzido nessa área e ascendido essa paixão em mim, e ao meu irmão, Matheus, por ter estado sempre ao meu lado e ter me dado apoio sempre que necessitei.

Agradeço à médica veterinária, Dra. Katrin Macedo Paim, por ter me acolhido, ter me passado tantos ensinamentos e proporcionado oportunidades essenciais à minha formação. Agradeço também ao médico veterinário, Dr. André Gatti, pela oportunidade de realizar o estágio ao seu lado, por ter me passado todo o conhecimento que adquiri durante esse período e por ter me apresentado uma nova forma de enxergar a profissão.

Agradeço aos meus professores por todo o esforço e dedicação investidos em mim. Agradeço especialmente à Prof. Dra. Karina Guterres, pela orientação, paciência e motivação para a realização deste trabalho.

Agradeço aos meus colegas, que se tornaram grandes amigos, por todo o apoio durante a graduação, por todos os momentos de estudos e trabalhos realizados, assim como todos os momentos de descontração e confraternização.

Agradeço ao meu namorado, Matheus, por ter estado ao meu lado durante esse período final da graduação, me ajudando a encarar e superar as dificuldades e me acalmando, deixando meus dias mais felizes nesta etapa difícil.

Agradeço aos meus amigos, Adriana, Ana Maria, André, Isadora, Júlia, Nátalie e Raquel por estarem sempre comigo, apoiando e incentivando. Vocês fazem parte desta conquista e da minha vida!

RESUMO

O presente trabalho tem por objetivo relatar todas as atividades desenvolvidas e acompanhadas durante o estágio curricular obrigatório realizado em São Bernardo do Campo – SP, na Clínica Veterinária Gatto de Botas, na área de clínica médica e cirúrgica de felinos. O estágio teve início no dia 01 de fevereiro de 2021 e estendeu-se até o dia 14 de abril de 2021, consolidando o total de 440 horas, sob a supervisão do médico veterinário Dr. André Gatti e orientação da professora Dra. Karina Guterres. Durante este período foi possível acompanhar a rotina da clínica e do médico veterinário, presenciando as consultas e cirurgias realizadas, assim como auxiliar nos cuidados ambulatoriais dos animais internados. No que se refere à casuística, foram atendidos o total de 163 felinos, sendo 91 machos e 72 fêmeas, e foram acompanhadas 25 cirurgias. As afecções gastroentéricas obtiveram maior prevalência, correspondendo a 19% da casuística total acompanhada, seguida das afecções geniturinárias com 18% e do sistema respiratório com 16%. Este relatório está composto pela descrição do local de estágio e de sua rotina, das atividades realizadas e casuística acompanhada, e do relato de dois casos clínicos, sendo o primeiro um caso de peritonite infecciosa felina (PIF) não-efusiva, em um gato de 4 anos, e o segundo, um caso de linfoma nasal em uma felina com 8 anos de idade. Conclui-se que o estágio curricular obrigatório possui extrema importância para a graduação na Medicina Veterinária, pois proporciona oportunidades únicas e diferenciadas em relação às aulas presenciais nas universidades, fazendo assim com que a formação do futuro médico veterinário seja mais completa, com a intenção de prepará-lo para ingressar na vida profissional e no mercado de trabalho.

Palavras-chave: Clínica. Cirurgia. Felinos. PIF. Linfoma nasal

LISTA DE FIGURAS

Figura 1 – Fachada da Clínica Veterinária Gatto de Botas.....	15
Figura 2 – Sala de espera (A) e recepção (B) da Clínica Veterinária Gatto de Botas.....	16
Figura 3 – Consultório (A e B) da Clínica Veterinária Gatto de Botas.....	17
Figura 4 – Internação (A e B) da Clínica Veterinária Gatto de Botas.....	18
Figura 5 – Demonstração da ficha de internação da Clínica Veterinária Gatto de Botas.....	18
Figura 6 – Sala de cirurgia da Clínica Veterinária Gatto de Botas.....	19
Figura 7 – Demonstração da ficha de anestesia da Clínica Veterinária Gatto de Botas.....	20
Figura 8 – Gata atendida na Clínica Veterinária Gatto de Botas – Relato de caso II.....	35

LISTA DE GRÁFICOS

Gráfico 1 – Atendimentos realizados na Clínica Veterinária Gatto de Botas durante o período de estágio discriminado entre machos e fêmeas.....	22
Gráfico 2 – Representação das afecções clínicas acompanhadas na Clínica Veterinária Gatto de Botas durante o período de estágio.....	23

LISTA DE TABELAS

Tabela 1 - Procedimentos e atividades acompanhados ou realizados durante o estágio curricular na Clínica Gatto de Botas.....	21
Tabela 2 – Procedimentos cirúrgicos acompanhados durante o estágio curricular na Clínica Gatto de Botas.....	22
Tabela 3 – Afecções gastroentéricas e das glândulas anexas acompanhadas durante o período de estágio curricular na Clínica Gatto de Botas.....	23
Tabela 4 – Afecções geniturinárias acompanhadas durante o período de estágio curricular na Clínica Gatto de Botas.....	24
Tabela 5 – Afecções dermatológicas acompanhadas durante o período de estágio curricular na Clínica Gatto de Botas.....	24
Tabela 6 – Representação das afecções respiratórias acompanhadas durante o período de estágio curricular na Clínica Gatto de Botas.....	25
Tabela 7 – Representação das afecções oncológicas acompanhadas durante o período de estágio curricular na Clínica Gatto de Botas.....	25
Tabela 8 – Representação das afecções infectocontagiosas acompanhadas durante o período de estágio curricular na Clínica Gatto de Botas.....	26
Tabela 9 – Representação das afecções autoimunes acompanhadas durante o período de estágio curricular na Clínica Gatto de Botas.....	26
Tabela 10 – Representação das afecções oftálmicas acompanhadas durante o período de estágio curricular na Clínica Gatto de Botas.....	26
Tabela 11 – Representação das afecções musculoesqueléticas acompanhadas durante o período de estágio curricular na Clínica Gatto de Botas.....	27
Tabela 12 – Representação de outras afecções acompanhadas durante o período de estágio curricular na Clínica Gatto de Botas.....	27
Tabela 13 – Sistema de estadiamento TNM para cães e gatos com linfoma.....	34

LISTA DE ABREVIATURAS

AAFP	Sociedade Americana de Clínicos Felinos
ALT	Alanina aminotransferase
Anvisa	Agência Nacional de Vigilância Sanitária
ATM	Articulação temporo-mandibular
BID	<i>Bis in die</i> = Duas vezes ao dia
CHOP	Protocolo oncológico terapêutico com ciclofosfamida, doxorrubicina, vincristina e prednisona
COMAC	Comissão de Animais de Companhia
CoVf	Coronavírus felino
EUA	Estados Unidos da América
FeLV	Vírus da Leucemia Felina
FHV-1	Herpesvírus felino do tipo 1
FIV	Vírus da Imunodeficiência Felina
g/dL	Gramas por decilitro
HCM	Hemoglobina corpuscular média
ISFM	Sociedade Internacional de Medicina Felina
Kg	Kilogramas
mg/dL	Miligrama por decilitro
mg/kg	Miligrama por kilograma
ml	Mililitros
ml/kg	Mililitro por kilograma
MPA	Medicação pré-anestésica
OMS	Organização Mundial da Saúde

PCR – RT	Transcrição reversa seguida de reação em cadeia da polimerase
pg	Picogramas
PIF	Peritonite Infecciosa Felina
RNA	Ácido ribonucleico
SID	<i>Semel in die</i> = Uma vez ao dia
SNC	Sistema Nervoso Central
SP	São Paulo
TP	Proteínas totais
US	Ultrassonografia
%	Por cento
°C	Graus Celsius

SUMÁRIO

1	INTRODUÇÃO.....	13
2	LOCAL DE ESTÁGIO	15
2.1	ROTINA DO LOCAL DE ESTÁGIO.....	15
2.2	ATIVIDADES DESENVOLVIDAS E CASUÍSTICA ACOMPANHADA	20
2.2.1	Atividades desenvolvidas.....	20
2.2.2	Casuística acompanhada.....	21
3	RELATOS DE CASOS CLÍNICOS.....	28
3.1	RELATO DE CASO I: PERITONITE INFECCIOSA FELINA NÃO-EFUSIVA	28
3.1.1	Revisão bibliográfica	28
3.1.2	Relato de caso I	29
3.1.3	Discussão.....	31
3.2	RELATO DE CASO II: LINFOMA NASAL	33
3.2.1	Revisão bibliográfica	33
3.2.2	Relato de caso II.....	35
3.2.3	Discussão.....	36
4	CONSIDERAÇÕES FINAIS	37
	REFERÊNCIAS	39
	ANEXOS	43

1 INTRODUÇÃO

O mercado pet brasileiro tem avançado de modo exponencial nos últimos anos, e, segundo um levantamento realizado pela Euromonitor International, agora ocupa o segundo lugar no ranking mundial de faturamento. O Brasil também se encontra em segundo lugar quanto à população dos pets de companhia, que, em 2020, era de aproximadamente 84 milhões (sendo 54,2 milhões de cães e quase 30 milhões de gatos), atrás apenas dos EUA, que conta com 135 milhões (COMAC, RADAR PET 2020). Com o aumento da população em áreas urbanas, essas dedicando uma parcela considerável de seu tempo a rotina de trabalho e com moradias de menor espaço físico, tem se observado a espécie felina como uma espécie com melhor adaptação à estas condições, estimando-se que logo a população felina irá superar a canina nos lares brasileiros. Conjuntamente, os felinos se adaptam bem a este estilo de vida, pois requerem menor atenção de seus tutores, podendo passar longos períodos sozinhos e sem necessitar de passeios ou banhos mensais, desta forma, entende-se que são animais mais independentes, quando comparados aos cães.

Os felinos conservam por sua genética e natureza algumas particularidades fisiológicas e de comportamento que os diferem dos cães, com observância na facilidade e intensidade do estresse e a ocultação de sintomas quando acometidos por patologias, e por esses motivos, demandam um desvelo individual e especializado. Tendo em vista essas particularidades, a *American Association of Feline Practitioners* (AAFP, Sociedade Americana de Clínicos Felinos) e a *International Society for Feline Medicine* (ISFM, Sociedade Internacional de Medicina Felina) criaram o programa *Cat Friendly Practice*® (Clínica Veterinária Amiga do Gato, em tradução livre), com a finalidade de padronizar o atendimento clínico dos gatos domésticos e amenizar o estresse e desconforto comumente visto nas consultas e acompanhamentos veterinários. A adoção das práticas *Cat Friendly* consistem em adaptações na estrutura da clínica, como recepção, consultório e internação, no treinamento e preparo dos funcionários, para que assim haja a instrumentalização correta da forma de manejo e contenção, e no atendimento veterinário em si, seguindo tais práticas com o intuito da minimização do estresse. Isso, por sua vez, permite aos profissionais realizarem tratamentos e outros procedimentos necessários com mais facilidade e eficiência, respeitando as limitações dos felinos.

O estágio curricular obrigatório tem por objetivo viabilizar a experiência profissional do aluno. Este é um período destinado à obtenção e ampliação dos conhecimentos adquiridos ao longo da graduação, fomentado junto à vivência prática diária da rotina do médico

veterinário. Além disso, o mesmo tem como propósito o aprimoramento de práticas realizadas, presenciando dessa forma as diferentes condutas e abordagens no que se refere ao paciente, quadro clínico ou aos tutores. No relatório aqui apresentado serão explanados os casos acompanhados durante o período de estágio, assim como as atividades desenvolvidas, e estarão relatados dois casos clínicos, sendo o primeiro sobre a peritonite infecciosa felina, que se destaca por apresentar um tratamento novo, pouco conhecido, porém eficiente, e o segundo relato sobre linfoma nasal, que possui alta incidência na clínica de felinos.

2 LOCAL DE ESTÁGIO

O estágio foi realizado na Clínica Veterinária Gatto de Botas (Figura 1), a qual operava com atendimento exclusivo para gatos, e possuía certificação *Cat Friendly Practice*®, concedida pela Sociedade Americana de Clínicos Felinos (*American Association of Feline Practitioners*). A clínica foi fundada pelo Dr. André Gatti em 2013, porém somente a partir de 2015 obteve a exclusividade para os felinos. Estava localizada em São Bernardo do Campo, SP, Rua Espérico, número 74, bairro Jardim do Mar. A equipe era composta por duas recepcionistas, uma auxiliar administrativa, dois auxiliares veterinários, um médico veterinário, um estagiário e contava com atendimentos de médicos veterinários especialistas quando necessário. A estrutura principal da clínica era dividida em recepção, consultório, internação, sala de cirurgia e laboratório.

Figura 1 - Fachada da Clínica Veterinária Gatto de Botas



Fonte: Maura Kramer Vanin (2021).

2.1 ROTINA DO LOCAL DE ESTÁGIO

O horário de funcionamento da clínica era de segunda a sexta-feira, das 08h30min às 18h00min, e aos sábados das 08h00min às 16h00min. Os atendimentos eram realizados com horário marcado, com exceção dos casos de urgência e emergência. Ao chegar à clínica veterinária, na recepção (Figura 2), as recepcionistas preenchiam uma ficha cadastral do cliente diretamente na plataforma do sistema utilizado pela clínica, contendo dados do tutor e

as informações do paciente, como nome, sexo, data de nascimento, raça e pelagem. Após o cadastro, tutor e paciente aguardavam na sala de espera até que fossem encaminhados para o consultório pelo estagiário, para realização da consulta pelo médico veterinário e um dos auxiliares veterinário.


Figura 2 – Sala de espera (A) e recepção (B) da Clínica Veterinária Gatto de Botas



Fonte: Maura Kramer Vanin (2021).

Foi possível acompanhar as consultas e retornos realizados no consultório (Figura 3) pelo Dr. André Gatti durante o período de estágio. Esses atendimentos consistiam na anamnese, exame físico geral do paciente, além de exame específico quando necessário, assim como coleta de materiais para exames complementares.


Figura 3 – Consultório (A e B) da Clínica Veterinária Gatto de Botas



Fonte: Maura Kramer Vanin (2021).

Era realizada a limpeza das baias na internação (Figura 4) diariamente no início da manhã e também no final da tarde, utilizando a amônia quarternária como desinfetante. Cada animal internado possuía sua respectiva ficha de internação (Figura 5), na qual constava o nome, peso, a suspeita clínica ou o diagnóstico e as medicações que estavam sendo administradas, assim como qualquer procedimento realizado. Estava designado ao estagiário, além da higienização das gaiolas, a administração dos medicamentos, limpeza de feridas, cuidados de enfermagem, realizar acesso venoso, e monitorar os parâmetros vitais e glicemia dos pacientes.

Figura 4 – Internação (A e B) da Clínica Veterinária Gatto de Botas



Fonte: Maura Kramer Vanin (2021).

Figura 5 – Demonstração da ficha de internação da Clínica Veterinária Gatto de Botas

The form is titled 'Gatto de Botas - Clínica exclusiva para gatos' and 'FICHA DE INTERNAÇÃO'. It includes the following sections:

- Patient Information:** Fields for NOME, RAÇA, PROP., COD. ANIMAL, COR, ESPÉCIE: FELINA, IDADE, SEXO, PESO, and DATA.
- DIAGNÓSTICO:** A text field for the diagnosis.
- PRESCRIÇÕES:** A section for prescriptions with several blank lines.
- OBSERVAÇÕES:** A table with columns for DATA, HORA, OBSERVAÇÕES, and ASS. (signature).

Fonte: Maura Kramer Vanin (2021).

Todas as informações dos pacientes internados deviam estar constadas na ficha de internação, que era colocada junto à respectiva baia de cada animal. Nela também era requisitado que fossem escritos todos os procedimentos realizados com o animal durante o período de internação, especificando data e horário, além de todas as medicações que foram administradas.

Os procedimentos cirúrgicos, realizados na sala de cirurgia (Figura 6), sempre que possível, eram marcados para o turno da manhã, pois assim ficava mais viável para o animal cumprir com o jejum de sólidos requisitado para realização da anestesia, assim como para permanecer o dia internado e o tutor buscá-lo no final da tarde (quando o procedimento realizado permitisse que o animal recebesse alta no mesmo dia). Os proprietários deixavam o animal na clínica no início da manhã, assinavam o termo de autorização de procedimento cirúrgico, e então o paciente era encaminhado para a internação. Foi possível acompanhar todas as etapas anteriores aos procedimentos, desde a chegada do animal, o preparo do paciente, até levá-lo para o bloco cirúrgico. O protocolo anestésico escolhido devia sempre estar descrito na ficha de anestesia (Figura 7), o protocolo de predileção baseava-se na medicação pré-anestésica (MPA) utilizando dexmedetomidina associada com butorfanol por via intramuscular, após essa sedação, era feita a indução à anestesia utilizando o propofol por via endovenosa e a manutenção era feita com o isoflurano por via inalatória.

Figura 6 - Sala de cirurgia da Clínica Veterinária Gatto de Botas



Fonte: Maura Kramer Vanin (2021).

Figura 7 – Demonstração da ficha de anestesia da Clínica Veterinária Gatto de Botas

Gatto de Botas
... clínica exclusiva para gatos ...

FICHA DE ANESTESIA

NOME:	COD. ANIMAL:	ESPÉCIE: FELINA	IDADE:
RAÇA:	COR:	SEXO:	
PROP.:		PESO:	

DIAGNÓSTICO:	CIRURGIA:
--------------	-----------

DATA:	
-------	--

MPA		INDUÇÃO		MANUTENÇÃO		ASS.:
DROGA		DROGA		DROGA		
DOSE		DOSE		DOSE		
VIA		VIA		VIA		

Fonte: Maura Kramer Vanin (2021).

2.2 ATIVIDADES DESENVOLVIDAS E CASUÍSTICA ACOMPANHADA

2.2.1 Atividades desenvolvidas

Estavam designadas ao estagiário curricular algumas atividades durante o acompanhamento das consultas e retornos clínicos, como a pesagem do paciente dentro do consultório, a realização da contenção do animal, auxiliar no exame físico e avaliação de parâmetros vitais, assim como fazer o preparo e administração de medicamentos. Também estava atribuído ao estagiário, juntamente ao auxiliar veterinário, a realização de exames como o *snap test* de FIV/FelV, troca de curativos e limpeza de feridas durante as consultas e os retornos clínicos.

Na tabela 1 constam os procedimentos e atividades mais acompanhados e realizados durante o período de estágio na Clínica Veterinária Gatto de Botas. Destaca-se entre as atividades, a coleta de sangue, que foi realizada na maioria das consultas, pois o hemograma e as análises bioquímicas são exames complementares fundamentais para auxílio no diagnóstico e controle da evolução da doença, além de ser feito em todas as consultas de *check-up*. A coleta era sempre realizada seguindo o protocolo *Cat Friendly*, utilizando principalmente a veia cefálica, caso não fosse possível, a coleta era feita na veia femoral ou jugular.

Tabela 1 - Procedimentos e atividades acompanhados ou realizados durante o estágio curricular na Clínica Veterinária Gatto de Botas

Procedimentos e atividades desenvolvidas	Número	%
Coleta de sangue	87	30,63%
Vacinação anti-rábica	27	9,51%
<i>Snap test</i> FIV/FeLV	24	8,45%
Acesso venoso	19	6,69%
Vacinação tríplice	18	6,34%
Vacinação quádrupla	18	6,34%
Aferição de glicemia	18	6,34%
Fluidoterapia subcutânea	16	5,63%
Cistocentese	16	5,63%
Aferição de pressão arterial	13	4,58%
Eutanásia	8	2,82%
Sondagem esofágica	3	1,06%
Teste de fluoresceína	3	1,06%
Sondagem uretral	2	0,70%
Coleta com <i>swab</i> para painel respiratório superior	2	0,70%
Drenagem de abscesso	2	0,70%
Citologia por <i>imprint</i>	2	0,70%
Abdominocentese	2	0,70%
Ecodopplercardiograma	1	0,35%
Eletrocardiograma	1	0,35%
Enema	1	0,35%
Transfusão sanguínea	1	0,35%
TOTAL	284	100%

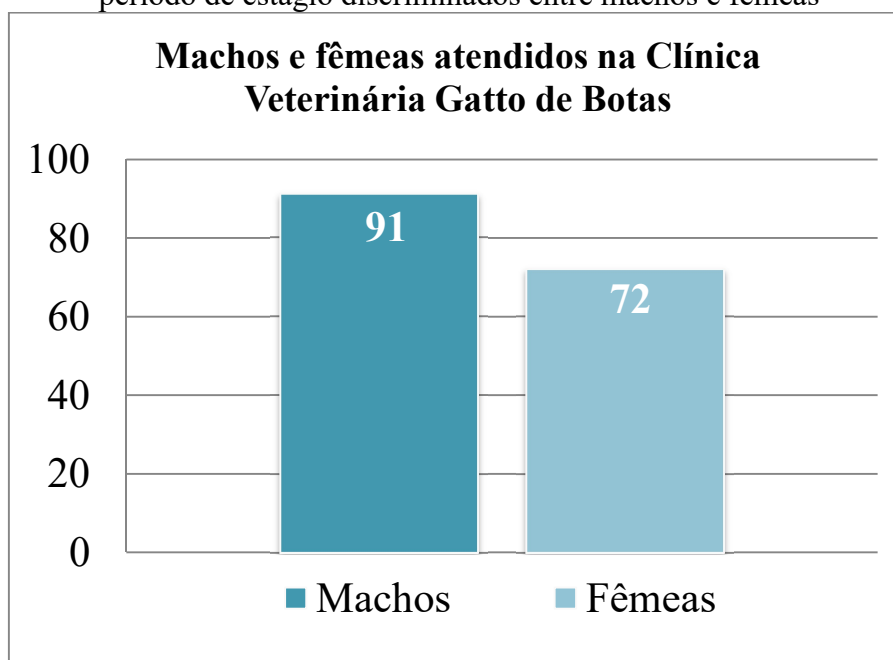
Fonte: Maura Kramer Vanin (2021)

O procedimento acompanhado com maior frequência, após a coleta de sangue, foi a vacinação. A vacina mais aplicada foi a anti-rábica, por razão de que todos os felinos devem ser, obrigatoriamente, imunizados contra a raiva. Além dela, era aplicada a vacina quádrupla quando o animal era testado negativo para FIV/FeLV, e possuía acesso à rua ou tinha contato com outros animais, se o animal não apresentasse essas características, o protocolo de vacinação escolhido era com a imunização pela vacina tríplice, com o intuito de diminuir os casos de reação vacinal, uma vez que estes estavam sendo mais frequentes quando os animais eram vacinados com as vacinas quádrupla ou quádrupla.

2.2.2 Casuística acompanhada

Foram atendidos o total de 163 felinos durante o período de estágio, sendo os machos o gênero mais acompanhado, com 91 casos, enquanto as fêmeas corresponderam a 72 casos, como mostra o Gráfico 1.

Gráfico 1 – Atendimentos realizados na Clínica Veterinária Gatto de Botas durante o período de estágio discriminados entre machos e fêmeas



Fonte: Maura Kramer Vanin (2021).

A casuística está dividida entre os procedimentos cirúrgicos e os casos clínicos acompanhados durante o período de estágio. Foram realizadas o total de 25 cirurgias, como se pode observar na Tabela 2, sendo o procedimento de tartarectomia o mais visto, seguido da orquiectomia eletiva.

Tabela 2 – Procedimentos cirúrgicos acompanhados durante o estágio curricular na Clínica Gatto de Botas

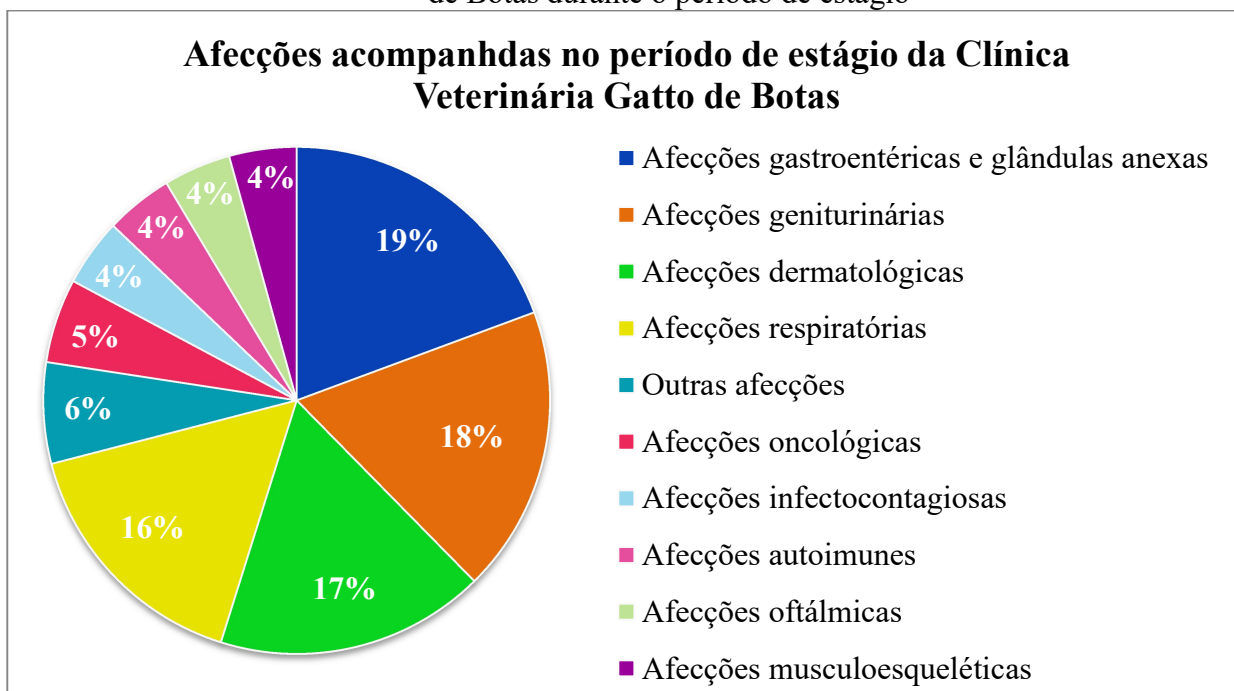
Procedimentos cirúrgicos	Número	%
Tartarectomia	8	32,00%
Orquiectomia eletiva	6	24,00%
Ovariohisterectomia eletiva	4	16,00%
Nodulectomia	3	12,00%
Laparatomia exploratória	2	8,00%
Enterotomia	1	4,00%
Cistotomia	1	4,00%
TOTAL	25	100,00%

Fonte: Maura Kramer Vanin (2021).

Os atendimentos clínicos realizados durante o período de estágio totalizaram 89 casos, representados no Gráfico 2, sendo que a casuística está classificada por grupos de afecções. O número total destes casos não condiz com o total de atendimentos uma vez que foram realizadas consultas de *check-up*, em que o animal não apresentava nenhuma afecção, e que o paciente também poderia apresentar mais de uma afecção.

Como podemos observar no Gráfico 2, as afecções encontradas com maior frequência no período de estágio foram do sistema gastroentérico e glândulas anexas, representando 19% da casuística total acompanhada. Seguido deste, está o sistema geniturinário, com 18% do total de afecções.

Gráfico 2 – Representação das afecções clínicas acompanhadas na Clínica Veterinária Gatto de Botas durante o período de estágio



Fonte: Maura Kramer Vanin (2021).

Dentre as afecções do sistema gastroentérico e das glândulas anexas, observa-se que a gastroenterite foi a afecção vista com maior frequência na rotina da clínica, conforme discriminado na Tabela 3. Porém, é fundamental ressaltar que na maioria dos casos, o diagnóstico foi presuntivo baseado nos sinais clínicos apresentados, na anamnese e no exame físico realizado no paciente.

Tabela 3 – Afecções gastroentéricas e das glândulas anexas acompanhadas durante o período de estágio curricular na Clínica Gatto de Botas

Afecções gastroentéricas e glândulas anexas	Número	%
Gastroenterite*	11	61%
Doença inflamatória instestinal	4	22%
Fecaloma	1	6%
Pancreatite	1	6%
Colangite	1	6%
TOTAL	18	100%

*Diagnóstico presuntivo baseado nos sinais clínicos.

Fonte: Maura Kramer Vanin (2021).

Na Tabela 4 estão descritas as afecções do sistema geniturinário acompanhadas durante o período de estágio. Pode-se observar que a afecção mais vista na rotina da clínica foi a insuficiência renal crônica, circunstância já esperada, considerando que é uma das doenças mais comuns para os felinos, e possui grande importância clínica pela sua alta taxa de mortalidade, pois não há uma cura definitiva para esta patologia. (Richards *et al.* 2005).

Tabela 4 – Afecções geniturinárias acompanhadas durante o período de estágio curricular na Clínica Gatto de Botas

Afecções geniturinárias	Número	%
Insuficiência renal crônica	8	47%
Cistite*	6	35%
Doença do trato urinário inferior felino	1	6%
Cistite idiopática	1	6%
Cistite por urólitos	1	6%
TOTAL	17	100%

*Diagnóstico presuntivo baseado nos sinais clínicos

Fonte: Maura Kramer Vanin (2021).

As afecções dermatológicas estão descritas na Tabela 5. Dentre elas, destaca-se a otocariase, representando 31% do total desses casos, seguida por duas afecções vistas na mesma quantidade, a dermatite alérgica e a tricotilomania, também conhecida por alopecia psicogênica. Nos casos de dermatite alérgica foi realizado diagnóstico presuntivo, pois apesar de ser uma enfermidade comum dos gatos, também é de difícil diagnóstico definitivo.

Tabela 5 – Representação das afecções dermatológicas acompanhadas durante o período de estágio curricular na Clínica Gatto de Botas

Afecções dermatológicas	Número	%
Otocariase	5	31%
Dermatite alérgica*	4	25%
Tricotilomania	4	25%
Dermatite úmida aguda	2	13%
Dermatofitose	1	6%
TOTAL	16	100%

*Diagnóstico presuntivo baseado nos sinais clínicos

Fonte: Maura Kramer Vanin (2021).

Dentre as afecções respiratórias acompanhadas durante o estágio, a rinotraqueíte se encontra em evidência, com um percentual de 53% do total das afecções do sistema respiratório, conforme descrito na Tabela 6. Todavia, destaca-se o fato de que estes casos foram concluídos com diagnóstico presuntivo baseado nos sinais clínicos, realizados quando, por alguma razão, não havia possibilidade de diagnosticar definitivamente através de exames

complementares, como os casos em que pode ser feita a diferenciação das infecções por Herpesvírus do tipo 1 (FHV-1) e Calicivírus, sendo o FHV-1 o agente infeccioso mais comum nos casos relacionados ao trato respiratório (SILVA, 2017).

Tabela 6 – Afecções respiratórias acompanhadas durante o período de estágio curricular na Clínica Gatto de Botas

Afecções respiratórias	Número	%
Rinotraqueíte*	8	53%
Sinusite	2	13%
Efusão pleural	1	7%
Calicivirose	1	7%
Infecção por Herpesvírus	1	7%
Broncopneumonia	1	7%
Bronquite	1	7%
TOTAL	15	100%

*Diagnóstico presuntivo baseado nos sinais clínicos

Fonte: Maura Kramer Vanin (2021).

Os linfomas constituem uma das neoplasias mais comum em gatos, sendo que segundo Haney *et al.* (2009), o linfoma representa 90% dos casos encontrados de tumores hematopoiéticos nos felinos. Foram acompanhados um total de cinco casos oncológicos durante o estágio (Tabela 7), dentre eles, apenas um não pode ser especificado por não ter havido um diagnóstico definitivo, pois o animal veio a óbito.

Tabela 7 – Representação das afecções oncológicas acompanhadas durante o período de estágio curricular na Clínica Gatto de Botas

Afecções oncológicas	Número	%
Linfoma alimentar	2	40%
Linfoma nasal	1	20%
Neoplasia pulmonar	1	20%
Linfoma cutâneo	1	20%
TOTAL	5	100%

Fonte: Maura Kramer Vanin (2021).

Na Tabela 8 estão descritas as afecções infectocontagiosas que foram diagnosticadas durante o período de estágio. Nela, destaca-se a peritonite infecciosa felina, compondo 75% do total das afecções. Deve-se ressaltar que é comum diagnosticarem a PIF em clínicas veterinárias de pequenos animais, e estes casos serem encaminhados para a clínica especializada em gatos, visto que se trata de uma doença de difícil tratamento.

Tabela 8 – Representação das afecções infectocontagiosas acompanhadas durante o período de estágio curricular na Clínica Gatto de Botas

Afecções infectocontagiosas	Número	%
Peritonite Infecciosa Felina	3	75%
Esporotricose	1	25%
TOTAL	4	100%

Fonte: Maura Kramer Vanin (2021).

As afecções autoimunes estão descritas na Tabela 9, na qual se observa o complexo gengivite-estomatite-faringite com maior ocorrência na rotina da Clínica Gatto de Botas. Segundo Rolim *et al.* (2017), esta é a segunda doença com maior casuística entre as enfermidades orais nos felinos, superada apenas pela doença periodontal.

Tabela 9 – Representação das afecções autoimunes acompanhadas durante o período de estágio curricular na Clínica Gatto de Botas

Afecções autoimunes	Número	%
Complexo gengivite-estomatite-faringite linfoplasmocitária	3	75%
Granuloma eosinofílico	1	25%
TOTAL	4	100%

Fonte: Maura Kramer Vanin (2021).

Na Tabela 10, estão representados os casos de afecções oftálmicas acompanhados durante o período de estágio curricular. Dentre estas afecções, a conjuntivite obteve maior ocorrência, sendo uma enfermidade que pode ter a mesma etiologia infecciosa da rinotraqueíte, portanto, é comum ocorrerem em concomitância (Hartmann *et al.*, 2010).

Tabela 10 – Representação das afecções oftálmicas acompanhadas durante o período de estágio curricular na Clínica Gatto de Botas

Afecções oftálmicas	Número	%
Conjuntivite	2	50%
Descolamento de retina	1	25%
Glaucoma	1	25%
TOTAL	4	100%

Fonte: Maura Kramer Vanin (2021).

As afecções musculoesqueléticas estão discriminadas na Tabela 11, onde podemos observar que foi atendido na clínica, durante o período de estágio, apenas um caso de cada enfermidade descrita. O caso de deiscência de pontos está descrito na tabela de afecções musculoesqueléticas por ter acontecido em uma felina após procedimento cirúrgico de ovariectomia, assim, a deiscência ocorreu entre os músculos, na linha alba, em região de abdômen.

Tabela 11 – Representação das afecções musculoesqueléticas acompanhadas durante o período de estágio curricular na Clínica Gatto de Botas

Afecções musculoesqueléticas	Número	%
Fratura de Salter-Harris tipo I	1	25%
Doença articular degenerativa	1	25%
Deiscência de pontos	1	25%
Displasia coxofemoral	1	25%
TOTAL	4	100%

Fonte: Maura Kramer Vanin (2021).

Na Tabela 12 estão representadas as afecções oriundas de sistemas diferentes aos que foram acima descritos, por não terem sido apresentadas em maior quantidade. Dentre elas, destacam-se a cardiomiopatia hipertrófica, com dois casos, e a diabetes, também com dois casos, cada uma delas representando 33% do total destas afecções.

Tabela 12 – Representação de outras afecções acompanhadas durante o período de estágio curricular na Clínica Gatto de Botas

Outras afecções	Número	%
Cardiomiopatia hipertrófica	2	33%
Diabetes	2	33%
Hiperestasia felina	1	17%
Hipertireoidismo	1	17%
TOTAL	6	100%

Fonte: Maura Kramer Vanin (2021).

3 RELATOS DE CASOS CLÍNICOS

3.1 RELATO DE CASO I: PERITONITE INFECCIOSA FELINA NÃO-EFUSIVA

3.1.1 Revisão bibliográfica

A peritonite infecciosa felina (PIF) é uma doença infecto-contagiosa imunomediada, causada por uma mutação *in vivo* do coronavírus felino (CoVf), um vírus de característica onipresente, porém, a PIF se desenvolve somente em 1 a 3% dos gatos infectados pelo CoVf (ADDIE, 2015). A doença é classificada de duas formas: efusiva e não-efusiva. A primeira é caracterizada pelo aparecimento de efusões pleural e peritoneal, que ocorrem em decorrência de vasculites e polisserosite, sendo característico os gatos acometidos apresentarem ascite abdominal significativa, e a segunda é definida por lesões granulomatosas em órgãos parenquimatosos (KIPAR *et al*, 2005) como os olhos, apresentando alterações de retina, irite, pupila irregular, uveíte, e alterações no sistema nervoso central (SNC), acarretando convulsões, ataxia, nistagmo, tremores, alteração de comportamento, paresia ou paralisia, andar em círculos, hiperestasia ou incontinência urinária (LITTLE, 2016).

As duas formas da doença apresentam como sinais clínicos característicos a perda de peso, febre não responsiva aos antibióticos e inapetência (LITTLE, 2016). Segundo Addie (2015), os gatos possuem maior predisposição para desenvolvimento da PIF em duas fases da vida, primeiramente, ainda quando filhotes, logo após o desmame até os dois anos de idade, e apresentam um segundo pico após os dez anos de idade. Além da idade, estão destacados outros fatores de predisposição associados à ocorrência da PIF, como a raça do animal, a presença de infecções intercorrentes com os vírus da leucemia felina (FeLV) e da imunodeficiência felina (FIV), o ambiente, pois animais que vivem em locais com densidade populacional elevada apresentam maior suscetibilidade, esse também associado com o fator estresse.

O coronavírus felino dissemina-se de forma rápida e possui alta capacidade infecciosa, sendo transmitido principalmente por via fecal-oral (LITTLE, 2016), mas podem ocorrer também as transmissões por via oral-oral e oral-nasal (WOLF, 1996). O primeiro desafio que a PIF apresenta na clínica de felinos é o diagnóstico, pois ela não possui nenhum sinal patognomônico e conforme a autora Addie (2015), o diagnóstico definitivo só pode ser realizado após o óbito do animal, com os achados histopatológicos de flebite ou piogranuloma perivascular. Portanto, o diagnóstico deve basear-se na anamnese, sintomatologia, achados clínicos, exclusão de outras doenças, e realização de PCR-RT através de amostras de soro sanguíneo e efusões, porém, segundo Herrewegh *et al*. (1995), por este método ainda não é possível distinguir o coronavírus entérico do vírus causador da PIF.

Recentemente foi realizado um estudo na Universidade da Califórnia para analisar a eficácia de um antiviral no tratamento dos casos de PIF, pois até então, era uma doença com 100% de taxa de letalidade, e geralmente acompanhada da indicação de eutanásia, com a opção apenas de tratamento paliativo ou de suporte, tratando a sintomatologia apresentada. O medicamento é o GS441524, um análogo de nucleosídeo que possui ação como inibidor de RNA, e atua interrompendo o processo de replicação do genoma viral. No estudo, foram analisados o total de 31 gatos portadores da PIF, sendo 26 deles com a forma efusiva, e os outros cinco com a PIF não-efusiva. Foi iniciado o tratamento com o GS441524 para todos os participantes na dosagem de 2 mg/kg, por via subcutânea a cada 24 horas, por, pelo menos, 12 semanas.

O estudo obteve resultado satisfatório, visto que apenas um animal veio a óbito, e outros três foram eutanasiados dentro dos primeiros cinco dias de tratamento, além de outro que foi eutanasiado aos 26 dias de tratamento, todos em virtude da gravidade dos sinais apresentados. Dezoito dos 26 animais que completaram as 12 semanas de tratamento, não tiveram necessidade de qualquer outro tratamento após este período. Os outros oito gatos apresentaram reincidência da doença dentro de 3 a 84 dias após o término, sendo que três destes foram tratados novamente com a mesma dosagem, enquanto os outros cinco receberam o dobro da dose no novo tratamento. Destes, apenas um necessitou de eutanásia, enquanto os demais apresentaram remissão total da doença.

3.1.2 Relato de caso I

Foi atendido na Clínica Veterinária Gatto de Botas um gato, macho, castrado, sem raça definida, com idade de 4 anos, pesando 5,100 kg, com exame FIV/FeLV negativo, que estava apresentando inapetência, disfagia e paresia. O paciente não apresentava sensibilidade abdominal, e os parâmetros de frequência cardíaca, pulmonar e temperatura se encontravam dentro do normal. Foi realizada coleta de sangue para requisitar hemograma, que evidenciou o leucograma com resultado nos limites mínimos considerando os valores de referência, como pode ser observado no Anexo A, e as análises bioquímicas (Anexo B), em que se obteve aumento de TP (proteínas totais) e de globulinas, 9,6 g/dL e 6,2 g/dL respectivamente, juntamente com a dosagem de lipase (Anexo C), que resultou em valor dentro do normal. Foram também requisitados os exames de urinálise com coleta por cistocentese e relação proteína/creatinina urinária, uma radiografia de crânio em projeção dorso ventral (para avaliação da ATM), em que todos os exames obtiveram resultados dentro dos parâmetros normais, e uma ultrassonografia abdominal, que resultou em hepatomegalia e uma discreta esplenomegalia, como se observa no Anexo D.

No dia da consulta foi receitado mirtazapina 1,88mg/gato manipulada para ser administrado um comprimido a cada 48 horas como estimulante de apetite. Após cinco dias do atendimento, o paciente retornou com os resultados dos exames requisitados, onde não foram constatadas alterações além das que estão acima descritas, então, foi prescrito para tratamento em casa, o meloxicam 0,05mg/kg, 1 comprimido SID por 7 dias e após, meio comprimido SID por mais 15 dias, e Colágeno UCII 20mg + Move 7,5mg + CMO 30mg manipulado, uma dose ao dia por tempo indeterminado.

O tutor retornou na semana seguinte relatando que o animal apresentou piora do quadro clínico e que havia passado por uma consulta, em outra clínica, com um médico veterinário neurologista, que suspeitou de ser um caso de síndrome vestibular idiopática. Assim, foi decidido suspender o tratamento acima descrito, e iniciar a administração de Dicloridrato de betaistina em 0,8mg/kg, SID, por tempo indeterminado e prednisolona 1mg/kg, iniciando com um comprimido BID por 7 dias, depois um comprimido SID por 5 dias, e após, meio comprimido SID por mais 5 dias.

Uma semana após o início do novo tratamento, o tutor retornou novamente à clínica com queixa de piora do quadro neurológico, e hipotermia, com temperatura retal de 37,1°C, sendo que na noite anterior o animal apresentou febre e foi medicado com Dipirona. O animal estava, neste momento, pesando 4,850 kg, evidenciando uma perda de 250 gramas de peso desde a primeira consulta. Foi então solicitado um eletrocardiograma (Anexo E), que não apresentou alterações, para avaliação cardíaca e posterior realização da sedação seguida pela ressonância magnética e coleta de líquido cefalorraquidiano para análise por PCR do líquido e da efusão (Anexo F). Foi realizada uma nova coleta de sangue para hemograma (Anexo G), que resultou em leucocitose neutrofílica, linfopenia e uma discreta anemia macrocítica hipercrômica, foi então prescrita antibioticoterapia com o uso de pradofloxacino 2,5% suspensão, na dose de 5 mg/kg, para administração de 1ml SID por 15 dias. O resultado da PCR do líquido foi positivo para coronavírus felino (PIF).

O médico veterinário recomendou iniciar o tratamento com o análogo de nucleosídeo GS441524 que pode ser adquirido através de um site. O medicamento é encaminhado para o tutor após o envio via e-mail dos exames que foram realizados, para que seja comprovado que o animal é portador da PIF, e após a comprovação de pagamento. Através de um e-mail, recomendam a dose a ser utilizada baseada nos sinais clínicos apresentados e na gravidade deles. O fármaco apresenta-se em um frasco de medicamento injetável de 6 ml, caracterizado como um líquido incolor.

O tratamento foi iniciado 4 semanas após a primeira consulta, na dose de 0,8 ml/kg, SID por via subcutânea, por 84 dias. Foi prescrito também a gabapentina, 10 mg/kg, para administração diária antecedendo 2 horas à aplicação do medicamento, com o intuito de minimizar o estresse do animal. O felino estava apresentando na data de início do tratamento o peso de 4,680 kg, demonstrando uma perda considerável de peso, de 420 gramas, desde a primeira consulta realizada, trinta dias antes, e uma perda de 170 gramas desde o último retorno, apenas dez dias anteriores à data deste retorno. Também foi recomendada a associação do fármaco com nutracêuticos manipulados, e acompanhamento semanal para pesagem e ajuste da dose.

O animal retornou à clínica para realizar novos exames 30 dias após o início do tratamento. Foram requisitados os exames de sangue para hemograma e análises bioquímicas, e urinálise com a relação ureia/creatinina. No retorno a tutora relatou que o animal estava apresentando melhoras, que agora já estava caminhando, e se alimentando espontaneamente, evidenciando remissão dos sinais clínicos. Neste retorno o animal estava pesando 4,950 kg, significando um ganho de peso de 270 gramas em relação à pesagem feita no último retorno.

Neste hemograma (Anexo H) observou-se que a leucocitose e a linfopenia não persistiam mais, apresentando alteração apenas na HCM (hemoglobina corpuscular média), com 18,69 pg (valores de referência 13,0 a 17,0 pg), que já estava aumentada no exame anterior. Nas análises bioquímicas (Anexo I) puderam-se evidenciar as proteínas totais diminuídas, agora se encontrando dentro dos valores normais, e a globulina, que apesar de ainda estar acima do parâmetro, houve uma diminuição no resultado, de 6,2 para 5,7 g/dL. A urinálise e a relação proteína/creatinina novamente não apresentaram nenhuma alteração, segundo os valores de referência do laboratório.

O felino retornou novamente à clínica no mês seguinte para realização de novos exames de hemograma, bioquímicos e urinálise, em que todos eles se encontraram dentro dos valores de referência normais. Neste momento o animal estava pesando 5,385 kg, o que evidenciou um aumento de peso de 435 gramas nos últimos trinta dias.

3.1.3 Discussão

Conforme descrito anteriormente, a autora Addie (2015) afirma que a PIF costuma atingir animais em duas faixas etárias, primeiro quando filhotes, até os dois anos de vida, e após os dez anos de vida. Todavia, neste caso relatado, o paciente possui 4 anos de idade, portanto não se enquadrou nesse fator de predisposição. Assim como também não é um

animal que vive em ambiente de alta densidade populacional de felinos, outro fator de predisposição, concluindo-se assim que mesmo o coronavírus tendo característica de um nível de contágio intensamente elevado (DOS ANJOS, 2016), por vezes a doença pode acometer animais que não estão dentro de nenhum dos fatores de risco.

O período entre o início do aparecimento de sinais clínicos e o início do tratamento foi de 33 dias. Até então, a PIF era uma doença que não possuía nenhum tratamento específico, e apesar de ter uma taxa de morbidade relativamente baixa, de 10%, a taxa de mortalidade sempre foi quase de 100 % (DAIHA, 2003), e conforme McReynolds e Macy (1997), a doença evolui no animal até chegar ao óbito em um período de 1 a 12 semanas.

Além da alta taxa de mortalidade, a PIF é caracterizada como uma doença que não possui sinal clínico patognomônico, os felinos portadores apresentam sinais clínicos inespecíficos, semelhantes a diversas outras enfermidades (CASAGRANDE, 2016), o que dificulta ainda mais o diagnóstico. Segundo Nelson (2001), no geral, os sinais clínicos são apresentados conforme o órgão acometido pela doença, mas os mais vistos nos casos de PIF tanto efusiva quanto não-efusiva, são a perda de peso, a inapetência, e a febre intermitente. Neste caso acima relatado, o animal apresentou a inapetência, febre, e também disfagia e paresia, sinais clínicos que são vistos com maior frequência em casos de PIF não-efusiva, quando ocorre o acometimento do SNC (TIZARD, 2014).

O paciente deste caso apresentou no segundo hemograma realizado, 20 dias após o aparecimento de sinais clínicos, uma leucocitose com neutrofilia e linfopenia. Estes achados condizem com Paltrinieri *et al.* (2001), que os citou como característicos da PIF. No eritrograma foi possível observar uma discreta anemia macrocítica hiperocrômica, que não é inteiramente o mais esperado e compatível com a PIF segundo a literatura, que seria uma anemia normocítica normocrômica leve a moderada. No exame bioquímico realizado nesta mesma data, destacaram-se as proteínas totais e a globulina elevadas conforme os valores de referência do laboratório, resultados que sustentam a suspeita de PIF, considerando que é o esperado as proteínas totais estarem elevadas, tanto no sangue quanto nas efusões, sendo as globulinas maiores que a albumina. A relação albumina:globulina neste exame bioquímico ainda não estava dentro do esperado para PIF (0,5), porém na avaliação bioquímica realizada no mês seguinte, o animal apresentou a relação de 0,4, condizente com uma das características de PIF, que é a relação sérica de albumina:globulina menor ou igual a 0,4 (ADDIE, 2004, apud CARDOSO, 2007).

Nos exames seguintes realizados, hemograma, análises bioquímicas, urinálise e relação proteína/creatinina, o animal não apresentou mais nenhuma alteração. Também estava mostrando ganho de peso em todos os retornos e remissão total dos sinais clínicos relatados na primeira consulta. Conclui-se que o tratamento teve o efeito desejado no animal, o que mostra um avanço significativo na Medicina Veterinária, pois, assim como PEDERSEN *et al.* (2019) colocou em seu estudo, a PIF agora é uma doença que pode ser tratada utilizando os análogos de nucleosídeo.

3.2 RELATO DE CASO II: LINFOMA NASAL

3.2.1 Revisão bibliográfica

O linfoma (também denominado de *linfoma maligno* ou *linfossarcoma*) é uma neoplasia maligna linfoide caracterizada pela proliferação clonal de linfócitos (DALEK, 2009), sendo a afecção oncológica mais frequente nos gatos, segundo Bryan e Choy (2016). Esses tumores surgem predominantemente em duas fases da vida, sendo a primeira em animais com cerca de dois anos de idade, e a segunda na fase adulta, entre 6 e 12 anos de idade. Além do fator da faixa etária do animal, em um estudo concluíram que eles apresentam maior incidência em animais portadores da FeLV, com um aumento do risco de desenvolver linfoma em 62 vezes, também constataram que o felino que apresenta as infecções concomitantes de FIV E FeLV aumenta o risco em 77 vezes, enquanto que se for portador apenas do vírus da FIV, o risco aumenta em apenas seis vezes (BRYAN e CHOY, 2016).

Os linfomas estão classificados em quatro formas diferentes de apresentação: multicêntrico, caracterizado pela linfadenopatia generalizada; mediastínico, definido por uma linfadenopatia mediastínica, com ou sem infiltração da medula óssea; alimentar, que apresenta infiltração no trato gastrointestinal de forma solitária, difusa ou multifocal; e extranodal, acometendo órgãos ou tecidos como renal, neural, ocular, nasal e cutâneo (COUTO e NELSON, 2015). Ainda conforme Couto e Nelson (2015), o linfoma alimentar é o mais comum na clínica dos felinos, representando mais de 70% dos casos de linfossarcomas, e Little (2016) afirma que o linfoma é o tumor mais comum da de origem cavidade nasal em gatos.

De modo geral, os sinais clínicos dos linfomas variam conforme a sua forma de apresentação e o estágio clínico em que se encontram (DALEK, 2009). Nos casos de linfossarcomas na cavidade nasal, a sintomatologia mais comum é caracterizada por dispneia, corrimento nasal e epistaxe (CRYSTAL, 2004; FIGHERA *et al.*, 2002), e Bryan e Choy (2016) adicionam também a respiração estertorosa e exoftalmia. Além destes, de forma menos frequente, os pacientes podem apresentar deformidades nasais e espirros (MORRIS &

DOBSON, 2006), e segundo DALEK (2009), podem acompanhar os sinais respiratórios a perda de peso, letargia e anorexia, devido à debilidade que as lesões oncológicas podem causar.

Associando os sinais clínicos apresentados com a anamnese e o exame físico pode-se chegar ao diagnóstico sugestivo de linfoma. No entanto, é essencial uma confirmação através de exame citológico por aspiração com agulha fina, e, quando resultar como inconclusivo, é recomendada a realização de biópsia com histopatologia ou imunohistoquímica. Para os casos de linfoma nasal, é recomendada a realização de exames de imagem, como radiografia ou tomografia computadorizada, para avaliação da extensão da doença (LITTLE, 2016). Destaca-se também a importância da realização de hemograma e perfil bioquímico sérico, para melhor estadiamento da doença e avaliar de forma geral o paciente (LIPP, 2008), assim como requisitar teste para FIV/FeLV (DALEK, 2009). A análise hematológica, segundo Morris & Dobson (2006), também possui importância para estabelecer parâmetros para futuras comparações de amostras sanguíneas e poder analisar a resposta do paciente ao tratamento. Após o diagnóstico de linfoma, é recomendado fazer o estadiamento do tumor, podendo seguir o sistema de estadiamento (Tabela 13) elaborado pela OMS (Organização Mundial da Saúde) para a medicina humana, porém que já está sendo usado para os casos de linfomas em cães e gatos nas últimas duas décadas (COUTO e NELSON, 2015).

Tabela 13 – Sistema de estadiamento TNM para cães e gatos com linfoma

ESTÁGIO	CARACTERÍSTICAS CLÍNICAS
I	Envolvimento solitário do linfonodo
II	Mais de um linfonodo aumentado, mas em um lado do diafragma (i.e., cranial ou caudal)
III	Envolvimento generalizado dos linfonodos
IV	Alterações indicativas do estágio III, mais hepatomegalia e/ou esplenomegalia
V	Qualquer dos acima mencionados, mais envolvimento da medula óssea ou extranodal

Fonte: Medicina Interna de Pequenos Animais (COUTO e NELSON, 2015).

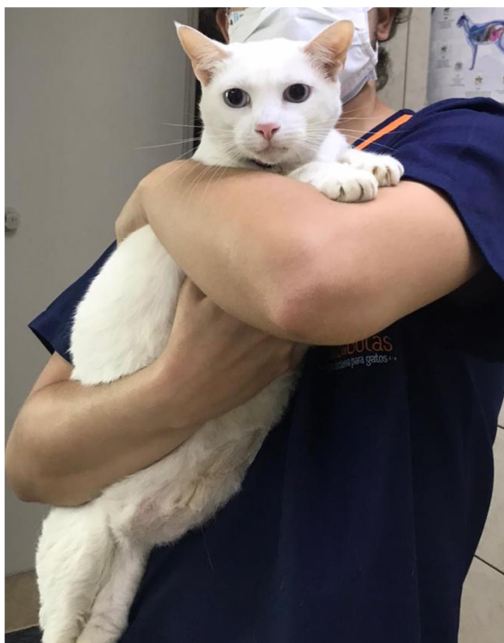Em sua maioria, o linfoma possui um caráter sistêmico, logo, o tratamento mais apropriado é a quimioterapia sistêmica (DALEK, 2009). Os tratamentos quimioterápicos tem por objetivo melhorar a qualidade de vida do paciente e aumentar sua expectativa de sobrevivência (VAIL, 2008), assim que para Bryan e Choy (2016), cães e gatos com linfomas não tratados possuem uma sobrevivência aproximada de 4 a 8 semanas. Existem duas abordagens quimioterápicas: indução seguida de manutenção, geralmente realizada com o protocolo COP (ciclofosfamida, vincristina e prednisona), que é menos agressiva, ou realiza-se uma quimioterapia mais agressiva, baseada em protocolos do tipo CHOP (ciclofosfamida,

doxorrubicina, vincristina e prednisona) por um período delimitado de tempo (COUTO e NELSON, 2015).

3.2.2 Relato de caso II

Uma gata, fêmea, castrada, com 8 anos de idade, sem raça definida, pesando 6,155kg, representada na Figura 8, foi atendida pelo Dr. André Gatti na Clínica Veterinária Gatto de Botas em 27 de fevereiro de 2021. O tutor relatou que há dois meses o animal estava apresentando dificuldade respiratória e espirros, foi atendido por um colega veterinário, que receitou amoxicilina com clavulanato de potássio, porém, não apresentou melhora. Este veterinário também havia solicitado exame de radiografia de crânio, região cervical e tórax. O tutor levou o laudo radiográfico (Anexo J) junto à consulta realizada com o Dr. André Gatti, que apresentou alteração apenas de opacificação em correspondência ao seio nasal e fossa etmoidal esquerdas.

Figura 8 - Gata atendida na Clínica Veterinária Gatto de Botas – Relato de caso II



Fonte: Maura Kramer Vanin (2021).

Na anamnese observou-se secreção purulenta ocular e nasal bilateral, sendo mais acentuada no lado esquerdo. O animal apresentava dispneia inspiratória, sugestivo de processo obstrutivo das vias aéreas superiores. Todos os parâmetros vitais se encontravam dentro dos padrões de normalidade. Foi solicitado que o tutor retornasse à clínica com a paciente em jejum, para que fosse realizada a sedação e lavagem nasal para envio ao laboratório, requisitando citologia e biópsia histopatológica através dos fragmentos obtidos da lavagem nasal e também cultura com antibiograma.

Quatro dias após a consulta, o tutor retornou para internar a felina e para a realização da lavagem nasal com coleta de material. O médico veterinário optou por receitar uma solução fisiológica para uso intra-nasal, associada com gentamicina, metilprednisolona e acetilcisteína, uma gota em cada narina, 3 vezes ao dia, por 20 dias. O resultado da biópsia (Anexo K) foi concluído 15 dias após a data da coleta do material, sendo que na primeira semana do tratamento com o soro o animal havia apresentado melhoras, porém, na segunda semana, o tutor relatou piora do quadro. Ao receber o resultado confirmando linfoma nasal, no retorno à clínica, foi administrado de forma injetável, por via subcutânea, a metilprednisolona 1mg/kg, e o tratamento de eleição foi instituído com o uso da clorambucila 0,2 mg/kg a cada 48 horas por tempo indeterminado. No laudo da cultura e antibiograma (ANEXO L) realizados a partir da secreção nasal, obteve-se resultado positivo para crescimento bacteriano, de *Streptococcus* sp., sensível à todos os antibióticos testados, por este motivo associou-se com a amoxicilina com clavulanato de potássio na dose de 15 mg/kg, BID, por 10 dias.

Doze dias após o início do tratamento, foi adicionado ao tratamento da felina a prednisolona 1mg/kg, para ser administrada por via oral, BID, por 10 dias; reduzindo-se após para SID, e posteriormente ajustando-se a dose para 0,5 mg/kg por tempo indeterminado. Juntamente com o glicocorticoide, foi prescrita suplementação nutricional composta por ácidos graxos, que também auxilia a retardar o envelhecimento celular e melhora o sistema imunológico do animal.

O tutor retornou com a paciente, trinta dias após o início da administração de prednisolona, sendo 42 dias de tratamento com a clorambucila, relatando melhora acentuada do quadro, ganho de peso (6,435kg), secreção nasal e ocular ausentes, com todos os parâmetros vitais dentro da normalidade. Foi realizada uma coleta de sangue para avaliação do hemograma (ANEXO M) e análises bioquímicas (ANEXO N). Na análise dos resultados, observou-se o leucograma nos limites mínimos dos valores de referência, a contagem de plaquetas se apresentou baixa, provavelmente em decorrência da agregação plaquetária. No exame bioquímico observou-se a glicose em 170 mg/dL, levemente acima do valor máximo estabelecido pelo laboratório, de 159 mg/dL. Além desta alteração, destaca-se a enzima hepática ALT em nível muito abaixo do esperado, resultado esperado devido à metabolização da clorambucila no fígado. Até o final do relatório a paciente ainda se encontrava em tratamento, apresentando boa taxa de resposta frente à terapia.

3.2.3 Discussão

Os linfomas dos tipos mediastinal e alimentar são vistos com maior frequência quando comparados aos multicêntricos e extra-nodais. Dentre os linfomas da forma extra-nodal, o nasal, em gatos, possui maior prevalência, sendo mais frequente do que o adenocarcinoma nasal (COUTO, 2000). Segundo Moore e Ogilvie (2001), a faixa etária de maior predisposição para linfomas em felinos é na média de 8 anos, sendo essa a idade da felina aqui relatada, porém, variam desde os 2 até os 19 anos de vida.

O animal em questão apresentava como sinais clínicos espirros, secreção purulenta ocular e nasal bilateral, sendo mais acentuada no lado esquerdo, e dispneia inspiratória. Sintomatologia essa que está em concordância com o que encontramos na literatura, que descreve os principais sinais clínicos de linfossarcoma nasal em gatos como sendo a secreção nasal uni ou bilateral, dispneia, espirros, estertores, exoftalmia e deformidade facial.

Conforme Couto (2000) relatou, em muitos felinos com linfoma extra-nodal o diagnóstico pode ser facilmente obtido com a realização de citologia por aspiração com agulha fina no órgão afetado, porém, neste caso, o animal não apresentava alteração externa facial, portanto optou-se pela realização de lavagem nasal para citologia e histopatologia dos fragmentos retirados, que resultaram positivo para o linfoma nasal.

O linfoma é uma doença sistêmica e a quimioterapia é o tratamento de escolha na maioria dos casos (ETTINGER, 2003). Em um estudo realizado por Malik *et al.* (2003), 80% dos gatos com linfoma tratados com quimioterapia apresentaram remissão completa do tumor e o tempo médio de sobrevida foi de 187 dias, considerando apenas os animais que tiveram remissão completa do tumor. Neste caso, o quimioterápico optado para o tratamento da felina foi o clorambucil, associado com a prednisona, já que segundo Vail (2013), o uso deste fármaco como agente único na terapia de indução não resulta em tempos de remissão duradouros.

O animal ainda se encontrava em tratamento no momento da finalização deste relatório, mas segundo o relato do tutor, a paciente não estava mais apresentando nenhum dos sinais clínicos. De acordo com a literatura, gatos com linfoma apresentam boa resposta ao tratamento quimioterápico, porém as informações sobre o prognóstico são escassas. Sabe-se que o diagnóstico precoce combinado com uma terapia de indução agressiva, pode aumentar o índice de sucesso no tratamento. Muitos gatos com linfoma alcançam a remissão e apresentam boa qualidade de vida (Mooney, 1989).

4 CONSIDERAÇÕES FINAIS

O estágio curricular obrigatório permite ao aluno uma vivência prática, com acompanhamento da rotina da área escolhida. Esta é uma etapa fundamental para a formação do médico veterinário, período de grandes descobertas e aprendizados, tanto profissionais quanto pessoais, e que o estagiário se encontra em situações que ajudam a melhorar o raciocínio clínico e a abordagem dos casos.

Foram acompanhados o total de 163 felinos, com diversas patologias de diferentes origens e sistemas, além de inúmeras consultas de *check-up*, importantes para o acompanhamento do animal e prevenção de enfermidades. Em respeito aos casos aqui relatados, o primeiro possui grande importância por se tratar de um caso de PIF em que foi realizado um tratamento com antiviral e pudemos obter resultado positivo na sua remissão. Devemos ressaltar que esta é uma doença que até então não havia tratamento, apenas de suporte e paliativo, baseada na união de fármacos antivirais, imunossupressores e imunomoduladores, sempre com o intuito de melhorar a qualidade de vida do paciente, e com a taxa de mortalidade de quase 100%, sendo que em muitos casos, assim que diagnosticados, era recomendada a eutanásia, a fim de evitar que o animal sofresse até que viesse a óbito.

Em relação ao segundo caso relatado neste trabalho, foi evidenciada a importância do estudo de linfomas, principalmente na medicina felina, por sua alta taxa de prevalência, sendo uma afecção oncológica frequentemente vista na rotina da clínica de pequenos animais. O linfoma é a neoplasia mais comumente observada em gatos, porém a forma nasal não é rotineiramente relatada. Deve-se ressaltar a importância da realização de exames complementares, como a citologia, histopatologia e imunohistoquímica, e exames de imagem, para definição precoce do diagnóstico definitivo, melhorando o prognóstico do animal.

REFERÊNCIAS

- ADDIE, D. et al. Feline infectious peritonitis. ABCD guidelines on prevention and management. **Journal of feline medicine and surgery**, v. 11, p. 594-604, 2009.
- ADDIE, D.D. et al. Utility of feline coronavirus antibody tests. **Journal of feline medicine and surgery**, v. 17, p. 152-162, 2015.
- BARROS A. R. T. **Peritonite infecciosa felina: estudo retrospectivo de 20 casos clínicos**. Universidade Lusófona de Humanidades e Tecnologias. Lisboa. 2014.
- CARDOSO, D. P. **Relação entre albumina e globulina na efusão de gatos suspeitos de peritonite infecciosa felina (PIF)**. 2007. 31 f. Trabalho de Conclusão de Curso (Especialização) - Faculdade de Veterinária, UFRGS, Porto Alegre, 2007.
- CASAGRANDE, T.; MACHADO, D. D. Peritonite Infecciosa Felina: Relato de dois casos clínicos. **Ciência e Cidadania**, v. 2, n. 1, 2016.
- CHOY, K.; BRYAN, N. **O Gato: Medicina Interna**. 1. ed. Rio de Janeiro: ROCA, 2016. Cap. 28, p. 754-757.
- COUTO, C. G. Advances in the treatment of the cat with lymphoma in practice. **Journal of Feline Medicine and Surgery**. 2000;2:95-100.
- CRYSTAL, M. A., G. D. Linfoma. In: NORSWORTHY, G. D.; CRYSTAL, M. A.; GRACE, S. F.; TILLEY, L. P. **O paciente felino**. 2 ed. São Paulo: Manole, 2004. Cap 89, p 386-389.
- DAIHA, M.C. Peritonite Infecciosa Felina. In: SOUZA, H.J.M. **Medicina e Cirurgia Felina**. 1.ed. Rio de Janeiro: L.F. Livros, 2003.
- DALECK, C. R.; DE NARDI, A. B.; RODASKI, S. Oncologia em cães e gatos. 1 ed. São Paulo: ROCA, 2009. Cap 31, p. 482-499.
- ETTINGER, S.J.; FELDMAN, E.C. **Tratado de Medicina Interna Veterinária**. 5 ed. vol.1, Rio de Janeiro: Guanabara Koogan. 2004, 2256 p.
- FIGHERA, R. A.; SOUZA, T. M. de; BARROS, C. S. L. de. Linfossarcoma em cães. **Ciência Rural**, v. 32, n.5, p. 895-899. Santa Maria, 2002.
- GASKELL, R. M.; BENNET, M. **Doenças Infecciosas Felinas Tratado de Medicina de Pequenos Animais**. São Paulo: Roca, 2001, 1075 p.

GERALDO JR., Carlos Alberto. Peritonite Infecciosa Felina. **Zoetis**, 15 fev. 2021. Disponível em: <https://www.zoetis.com.br/prevencaoacaesegatos/posts/gatos/peritonite-infecciosa-felina.aspx#>. Acesso em: 15 mar. 2021.

GREENE, C. E. **Doenças infecciosas do cão e do gato**. Roca, 4 ed. 2015.

HANEY, S. M. *et al.* Survival analysis of 97 cats with nasal lymphoma: a multiinstitutional retrospective study (1986-2006). **Journal of Veterinary Internal Medicine**, 2009, v. 23, p. 287-294.

HARTMANN, A. D., *et al.* Detection of bacterial and viral organisms from the conjunctiva of cats with conjunctivitis and upper respiratory tract disease. **Journal of feline medicine and surgery**, 2010, v. 12(10), p. 775 – 782.

HARTMANN, K. Feline infectious peritonitis. **Veterinary Clinics of North America: Small Animal Practice**. v.35, p. 39-79, 2005.

HERREWEGH, A. A. P. M. *et al.* Detection of feline Coronavirus RNA in feces, tissues, and body fluids of naturally infected cats by reverse transcriptase PCR. **Journal of Clinical Microbiology**, v.33, p.564-569, 1995.

INSTITUTO PET BRASIL. Censo pet: 139,3 milhões de animais de estimação no Brasil. **IPB**, 12 jun. 2019. Disponível em: <http://institutopetbrasil.com/imprensa/censo-pet-1393-milhoes-de-animais-de-estimacao-no-brasil/>. Acesso em: 14 mar. 2021.

KIPAR, A. *et al.* Morphologic features and development of granulomatous vasculitis in Feline Infectious Peritonitis. **Veterinary Pathology**, v. 42, p. 321-330, 2005

LIPP, V. B. **Monografia**: Linfossarcoma em cães. Porto Alegre: UFRGS, Faculdade de Medicina Veterinária, 2008.

LITTLE, S. E. **O Gato: Medicina Interna**. 1. ed. Rio de Janeiro: Roca. cap. 33, p. 1483 – 1494, 2016.

MACHADO, Pauline. Brasil conta com a segunda maior população pet do mundo. **Ricmais**, 23 set. 2020. Disponível em: <https://ricmais.com.br/noticias/pets/brasil-counta-com-a-segunda-maior-populacao-pet-do-mundo/>. Acesso em: 14 mar. 2021.

MALIK, R., GABOR, L. J., CANFIELD, P. J. Lymphoma in Australian cats. **Proceedings of the 28th World Congress of the World Small Animal Veterinary Association**; 2003, Bangkok.

MASSITEL, I. L.; VIANA, D. B.; FERRANTE, M. Peritonite Infecçiosa Felina: Revisão. **PUBVET**, v.15, n.01, a740, p.1-8, Jan., 2021

McREYNOLDS, C.; MACY, D. Feline infectious peritonitis. Part I. Etiology and diagnosis. **Compendium Continuing Education of the Practicing Veterinarian**, v.19, n.9, p.1007-1012, 1997.

MIRANDA, Luciene. Brasil torna-se o segundo maior mercado de produtos pet. **Forbes**, São Paulo, 01 ago. 2020. Disponível em: <https://forbes.com.br/principal/2020/08/brasil-torna-se-o-segundo-maior-mercado-de-produtos-pet/>. Acesso em: 14 mar. 2021.

MOONEY, S. C., *et al.* Treatment and prognostic factors in lymphoma in cats: 103 cases (1977-1981). **Journal Am Vet Med Assoc**. 1989;194:696-9

MOORE, A. S., OGILVIE, G. K. Tumors of the respiratory tract. **Feline oncology: a comprehensive guide to compassionate care**. Trenton: Veterinary Learning Systems; 2001. p.368-84.

NELSON, R. G., COUTO, C. G. **Medicina Interna de Pequeno Animais**, 1ª ed., Rio de Janeiro, Guanabara Koogan, 2001, p 371-378.

NORSWORTHY, G.D. **O paciente felino**. 2.ed. São Paulo: Manole, 2004.

PALTRINIERI, S. *et al.* Laboratory Profiles in cats with different pathological and immunohistochemical findings due to feline infectious peritonitis (FIP). **Journal of Feline Medicine and Surgery**, Italy, 2001, p. 149-159.

PEDERSEN, N. C. *et al.* Efficacy and safety of the nucleoside analog GS-441524 for treatment of cats with naturally occurring feline infectious peritonitis. **Journal of Feline Medicine and Surgery**, 21 abr. 2019, v. 21, p. 271 – 281.

PEDERSEN, N. C. *et al.* The nucleoside analog GS-441524 strongly inhibits feline infectious peritonitis (FIP) virus in tissue culture and experimental cat infection studies. **Veterinary Microbiol**, jun. 2018, v. 219, p. 226 – 233.

PEDERSEN, N. C. *et al.* Efficacy of a 3C-like protease inhibitor in treating various forms of acquired feline infectious peritonitis. **Journal of Feline Medicine and Surgery**, 20 abr. 2018, v. 20, p. 378 – 392.

PEDERSEN, N.C. A review of feline infectious peritonitis virus infection: 1963 – 2008. **Journal of Feline Medicine and Surgery**. v.11, p. 225-258, 2009.

RICHARDS, J. R., *et al.* Panel report on feline senior care. **Journal of Feline Medicine and Surgery**, 2005, v. 7(1), p. 3–32.

ROLIM, V. M., *et al.* Clinical, pathological, immunohistochemical and molecular characterization of feline chronic gingivostomatitis. **Journal of Feline Medicine and Surgery**, 2017, v. 19(4), p. 403–409. Disponível em:

<https://doi.org/10.1177/1098612x16628578>. Acesso em: 22 mai. 2021.

SILVA, Débora dos Santos. **Novas diretrizes para o manejo clínico do paciente felino.**

2017. 45f. Dissertação (Graduação em Medicina Veterinária) – Universidade Federal do Rio Grande do Sul. Porto Alegre, 2017. Disponível em:

<https://lume.ufrgs.br/bitstream/handle/10183/170514/001050729.pdf?sequence=1&isAllowed=y>. Acesso em: 15 mar. 2021.

SINDAN. Apresentação Radar Pet 2020. **COMAC VET**, 17 set. 2020. Disponível em:

<https://www.comacvet.org.br/mercado/>. Acesso em: 14 mar. 2021.

TIZARD, I. R. **Imunologia Veterinária**. 9ª ed, Rio de Janeiro: Ed. Elsevier. p. 307. 2014.

USHIDA, Cyndi Y. **Avaliação dos principais métodos de diagnóstico ante mortem da peritonite infecciosa felina.** 2017. 21f. Dissertação (Graduação em Medicina Veterinária) – Universidade Estadual Paulista. Araçatuba, São Paulo, 2017. Disponível em:

<https://repositorio.unesp.br/bitstream/handle/11449/156707/000901736.pdf?sequence=1&isAllowed=y>. Acesso em: 20 mar. 2021.

WOLF A. M. **Peritonite infecciosa felina.** *Pet Vet*, v.1, n.2, p.9-13, 1996.

ANEXOS

ANEXO A – Hemograma realizado na Clínica Veterinária Gatto de Botas – Relato de caso I

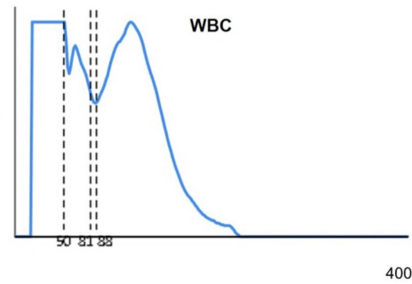


GATTO DE BOTAS EXCLUSIVA PARA GATOS
 RUA ESPÉRICO, 74, JD. DO MAR -
 SÃO BERNARDO DO CAMPO, SP, 09750310, BRASIL
 1141775596

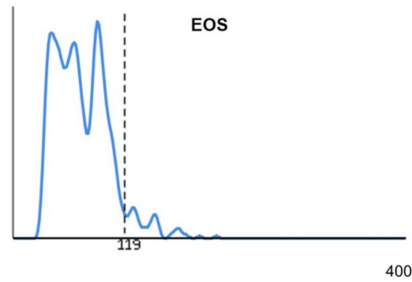
Report Date: 16/01/2021
 Report Time: 15:23

Sample ID	00072	Mode	Cat
Patient ID	4971	Doctor	ANDRE GATTI
Name	CHULE	Sex	Male
Test Date & Time	16 jan 2021 15:18	Serial Number	360014398

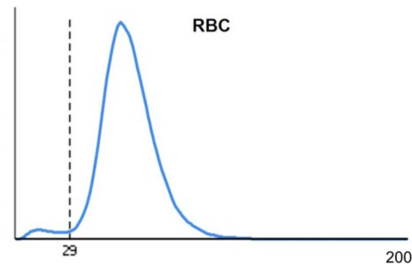
WBC	19.11	10 ⁹ /l	5.5	<div style="width: 100%; border: 1px solid black; position: relative;"> <div style="width: 50%; height: 10px; background-color: green;"></div> </div>	19.5
LYM	5.02	10 ⁹ /l	1.5	<div style="width: 100%; border: 1px solid black; position: relative;"> <div style="width: 33%; height: 10px; background-color: green;"></div> </div>	7
MON	0.96	10 ⁹ /l	0	<div style="width: 100%; border: 1px solid black; position: relative;"> <div style="width: 0%; height: 10px; background-color: green;"></div> </div>	1.5
NEU	13.09	10 ⁹ /l	2.5	<div style="width: 100%; border: 1px solid black; position: relative;"> <div style="width: 40%; height: 10px; background-color: green;"></div> </div>	14



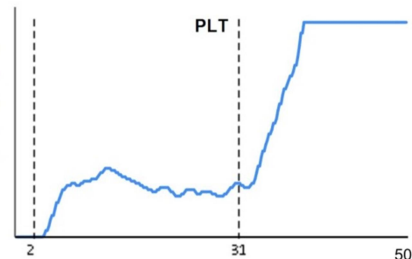
EOS	0.04	10 ⁹ /l	0	<div style="width: 100%; border: 1px solid black; position: relative;"> <div style="width: 0%; height: 10px; background-color: green;"></div> </div>	1
BAS	0	10 ⁹ /l	0	<div style="width: 100%; border: 1px solid black; position: relative;"> <div style="width: 0%; height: 10px; background-color: green;"></div> </div>	0.2
LY%	26.3	%	0	<div style="width: 100%; border: 1px solid black; position: relative;"> <div style="width: 26.3%; height: 10px; background-color: green;"></div> </div>	100
MO%	5	%	0	<div style="width: 100%; border: 1px solid black; position: relative;"> <div style="width: 5%; height: 10px; background-color: green;"></div> </div>	100
NE%	68.5	%	0	<div style="width: 100%; border: 1px solid black; position: relative;"> <div style="width: 68.5%; height: 10px; background-color: green;"></div> </div>	100
EO%	0.2	%	0	<div style="width: 100%; border: 1px solid black; position: relative;"> <div style="width: 0.2%; height: 10px; background-color: green;"></div> </div>	100
BA%	0	%	0	<div style="width: 100%; border: 1px solid black; position: relative;"> <div style="width: 0%; height: 10px; background-color: green;"></div> </div>	100



RBC	6.97	10 ¹² /l	5	<div style="width: 100%; border: 1px solid black; position: relative;"> <div style="width: 60%; height: 10px; background-color: green;"></div> </div>	10
HGB	11.8	g/dl	8	<div style="width: 100%; border: 1px solid black; position: relative;"> <div style="width: 66.7%; height: 10px; background-color: green;"></div> </div>	15
HCT	38.08	%	24	<div style="width: 100%; border: 1px solid black; position: relative;"> <div style="width: 33.3%; height: 10px; background-color: green;"></div> </div>	45
MCV	55	fl	39	<div style="width: 100%; border: 1px solid black; position: relative;"> <div style="width: 141%; height: 10px; background-color: green;"></div> </div>	55
MCH	17	pg	12.5	<div style="width: 100%; border: 1px solid black; position: relative;"> <div style="width: 136%; height: 10px; background-color: green;"></div> </div>	17.5
MCHC	31	g/dl	30	<div style="width: 100%; border: 1px solid black; position: relative;"> <div style="width: 103.3%; height: 10px; background-color: green;"></div> </div>	36
RDWc	19.7	%			
RDWs	39.8	fl			



PLT	236	- 10⁹/l	300	<div style="width: 100%; border: 1px solid black; position: relative;"> <div style="width: 78%; height: 10px; background-color: red;"></div> </div>	800
PCT	0.31	%			
MPV	13	fl	12	<div style="width: 100%; border: 1px solid black; position: relative;"> <div style="width: 108.3%; height: 10px; background-color: green;"></div> </div>	17
PDWc	42	%			
PDWs	22.4	fl			



Warnings

ANEXO B – Análises bioquímicas realizadas na Clínica Veterinária Gatto de Botas – Relato de caso I

Cliente: GUERLOFF, LIGIA (3001) Sexo: Macho/Castrado
 Nome do paciente: CHULE Peso:
 Espécie: Felino Idade: 5 Anos
 Raça: Other Doutor: Gatti Dr. Andre

Exame	Resultados	Intervalo de referência	BAIXO	NORMAL	ALTO
Catalyst One (16 de Janeiro de 2021 15:29)					
GLU	92 mg/dL	74 - 159			
CREA	2,2 mg/dL	0.8 - 2.4			
BUN	18 mg/dL	16 - 36			
BUN/CREA	8				
PHOS	4,6 mg/dL	3.1 - 7.5			
CA	9,6 mg/dL	7.8 - 11.3			
TP	9,6 g/dL	5.7 - 8.9			ALTO
ALB	3,4 g/dL	2.2 - 4.0			
GLOB	6,2 g/dL	2.8 - 5.1			ALTO
ALB/GLOB	0,5				
ALT	37 U/L	12 - 130			
ALKP	15 U/L	14 - 111			
GGT	0 U/L	0 - 4			
TBIL	0,6 mg/dL	0.0 - 0.9			
CHOL	85 mg/dL	65 - 225			

ANEXO C – Lipase pancreática analisada pelo LAPAVET – Laboratório de Patologia Veterinária – Relato de caso I



LAPAVET

Laboratório de Patologia Veterinária

○ Laboratório Clínico
○ Histopatologia
○ Citopatologia
○ Necropsia

Nº OS: 389824

Animal: Chule

Data: 16/01/2021

Espécie: **Felina**

Raça: **Nao Referido (Felino)**

Sexo: **Macho**

Proprietário: **Ligia Guerloff**

Dt. Nasc.: **20/12/2015**

Idade: **5a 0m 27d**

Requisitante: **Andre Gatti**

Clínica: **Gatto De Botas**

LIPASE PANCREÁTICA IMUNORREATIVA FELINA (SPEC - FPL)

Material...: *SORO SANGUÍNEO*

Valores de Referência

Metodologia: *IMUNOENSAIO FLUORESCENTE*

Resultado..... 3,5 ng/mL

Interpretação..... Resultado = < 3,6 ng/mL: Probabilidade muito baixa de pancreatite

Resultado = > 5,4 ng/mL: Probabilidade muito alta de pancreatite

Resultado > 3,6 ng/mL < 5,4 ng/mL:

1. Repetir o exame em 2 semanas se o felino apresentar sintomas

2. Repetir o exame em 1 mês se o felino não apresentar sintomas

Nota..... Em contraste com a atividade da lipase sérica, a concentração FPL não é afetada pela insuficiência renal ou administração de prednisona, podendo ser utilizada para diagnosticar a pancreatite aguda em pacientes com insuficiência renal crônica ou, e os pacientes tratados com prednisona.

Assinado eletronicamente por:
Alessandro Vinicius da Silva Rolim - CRMV-SP 41.160

Rua Garcia Rodrigues, 465 - Vila Alpina - Santo André - CEP 09090-590

Telefones: 4433-5510 / 94776-0050

Visite nosso site: www.lapavet.com.br

ANEXO D – Laudo da ultrassonografia abdominal – Relato de caso I



Rua Ártico, 248 - Jd. do Mar - São Bernardo do Campo - CEP 09726-300
Tel. (011) 4122-3733
Internet: www.rkdiagnostico.com.br e-mail: rkdiagnostico@rkdiagnostico.com.br

Nº OS: 244929 (Particular) **Animal: Chule** **Data: 21/01/2021**
Espécie: Felina **Raça: S.R.D. Felino** **Sexo: Macho**
Dt. Nasc.: 25/12/2015 **Idade: 5a 0m 27d**
Proprietário: Ligia Guerloff
Requisitante: Andre Gatti
Clínica: Cv Gatto De Botas **Fone: (11) 4177-5596** **Envio: Internet/E-mail**

Ultra-Sonografia

Figado.....	Apresentando aumento de tamanho, sendo as margens hepáticas observadas a cerca de 2,11cm caudalmente aos limites do rebordo costal (hepatomegalia). Contornos regulares e parênquima de aspecto homogêneo. Arquitetura vascular com calibre e trajeto preservados.
Vesicula biliar.....	Paredes finas e ecogênicas, repleta por conteúdo anecogênico (bile) e ecogênico (sedimento biliar) em discreta quantidade. Ducto cístico apresentando dimensões preservadas, medindo cerca de 0,25cm de diâmetro (Normal: 0,30cm). Não foram visibilizadas alterações sonográficas compatíveis com processo obstrutivo biliar total neste exame.
Baço.....	Pequeno aumento de tamanho (esplenomegalia). Contornos regulares e parênquima de aspecto homogêneo.
Rins.....	Direito e esquerdo medindo cerca de 4,13cm e 4,21cm de comprimento, respectivamente. Contornos regulares, ecogenicidade das corticais elevada (variação dentro da normalidade/nefropatia) e distinção córtico-medular mantida. Não há sinais de litíases ou pielectasia.
Ureteres.....	Não foram visibilizadas alterações sonográficas dignas de nota em topografia de ureteres neste exame.
Bexiga.....	Em adequada distensão, com aspecto piriforme normal, paredes lisas e normoespessas (0,11cm). Presença de conteúdo líquido anecogênico.
Estômago.....	Presença de conteúdo anecogênico (líquido), em pequena quantidade. Porções de parede gástrica passíveis de avaliação apresentam-se normoespessas, medindo cerca de até 0,32cm de espessura (Normal: 0,40cm), e com estratificação parietal mantida.
Alças intestinais.....	Cólon ascendente e descendente apresentam-se preenchidos por conteúdo hiperecogênico (gás/fezes), formador de moderado sombreamento acústico posterior, com paredes normoespessas, medindo em torno de até 0,14cm de espessura (Normal: 0,17cm), e estratificação parietal mantida. Íleo apresentando paredes normoespessas, medindo em torno de 0,28cm de espessura, em topografia próxima à junção íleo-cólica (Normal: 0,32cm) e estratificação parietal mantida. Duodeno e demais segmentos de alças intestinais passíveis de avaliação (intestino delgado) apresentam paredes normoespessas, medindo cerca de até 0,17cm de espessura (Normal: 0,25cm), e estratificação parietal mantida. Observa-se distribuição topográfica preservada, peristaltismo evolutivo e uniforme, sem evidências de processo obstrutivo total neste exame.
Observação.....	Lobo pancreático esquerdo apresentando espessura preservada (0,63cm) e ecogenicidade mantida. Não foram visibilizadas alterações sonográficas sugestivas de aumento na ecogenicidade do tecido adjacente ao pâncreas e/ou presença de líquido livre em região epigástrica, neste exame.

* A interpretação dos exames laboratoriais deverá ser realizada pelo médico veterinário responsável, mediante a sintomatologia clínica do animal.

- Laboratório Clínico - Radiologia - Ultra-sonografia com Doppler colorido - Eletrocardiografia
- Ecodopplercardiograma - Mensuração de Pressão Arterial - Punção aspirativa guiada por ultra-som

ANEXO E – Laudo do eletrocardiograma - Relato de caso I



Rua Ártico, 248 - Jd. do Mar - São Bernardo do Campo - CEP 09726-300
Tel. (011) 4122-3733
Internet: www.rkdiagnostico.com.br e-mail: rkdiagnostico@rkdiagnostico.com.br

Nº OS: 246244 (Particular) **Animal: Chule** **Data: 09/02/2021**
Espécie: Felina Raça: S.R.D. Felino Sexo: Macho
Dt. Nasc.: 25/12/2015 Idade: 5a 1m 15d
Proprietário: Ligia Guerloff
Requisitante: Andre Gatti Fone: (11) 4177-5596 E-mail: Internet,E-mail
Clínica: Cv Gatto De Botas

Eletrocardiograma

Ritmo..... Ritmo sinusal
Frequência cardíaca..... 209 bpm
Eixo..... +75°
Derivação DII: 50mm/seg..... Onda P: 0,04 s x até 0,08 mV
Intervalo PR: 0,08 s
Complexo QRS: 0,04 s
Onda R: até 0,35 mV
Segmento ST: normal
Intervalo QT: 0,18 s
Onda T: negativa
Pré-cordiais..... Nada digno de nota
Conclusão..... RITMO SINUSAL

* A interpretação dos exames laboratoriais deverá ser realizada pelo médico veterinário responsável, mediante a sintomatologia clínica do animal.

- Laboratório Clínico - Radiologia - Ultra-sonografia com Doppler colorido - Eletrocardiografia
- Ecodopplercardiograma - Mensuração de Pressão Arterial - Punção aspirativa guiada por ultra-som

ANEXO F – Laudo da PCR, pesquisa para coronavírus felino – Relato de caso I



Unidade Aratás
Av. Aratás, 1.009 - Moema
Unidade Jd. Anália Franco
R. Francisco Zicardi, 16 - Jd. Anália Franco

Unidade Morumbi
Av. Giovanni Gronchi, 2.080 - Morumbi

Tel.: (11) 4210-7200
WhatsApp: (11) 96075-9728

N° OS: 001-0190649	PACIENTE: CHULE	DATA: 15/02/2021
Espécie: FELINA		Raça: S.R.D. FELINO
Sexo: M Data Nasc: 20/12/2016 Idade: 4 anos 1mes26 dias		Microchip:
Responsável: LIGIA GUERLOFF		Fone: 11 997446976 -
Requisitante: ANDRE GATTI CRMV: 14364		Pedigree:
Clínica: CLINICA VETERINARIA GATTO DE BOTAS		

Coronavirus Felino (PIF - RNAm) - PCR

Material: LIQUOR + EFUSÃO
Metodologia: REAÇÃO DA CADEIA DA POLIMERASE (PCR)

Resultado: POSITIVO

Assinado eletronicamente por: CRMV-SP:25087 - LILIAN VIEIRA SOARES

Lilian Vieira Soares
CRMV - SP 25087

Responsável Técnico: Rubem Montoni Junior - Médico Veterinário - CRMV-SP: 5421 - Registro no CRMV: SP-05421-VP

*A interpretação dos exames laboratoriais deverá ser realizada pelo Médico Veterinário responsável, mediante a sintomatologia clínica do animal.

ANEXO G — Hemograma realizado na Clínica Veterinária Gatto de Botas – Relato de caso I

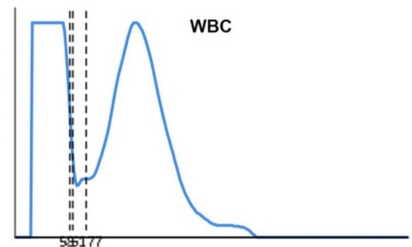


GATTO DE BOTAS EXCLUSIVA PARA GATOS
 RUA ESPÉRICO, 74, JD. DO MAR -
 SÃO BERNARDO DO CAMPO, SP, 09750310, BRASIL
 1141775596

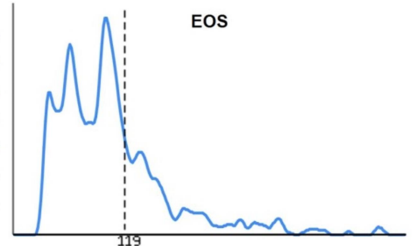
Report Date: 06/02/2021
 Report Time: 10:38

Sample ID	00113	Mode	Cat
Patient ID	4971	Doctor	DR ANDRE GATTI
Name	CHULE	Sex	Male
Test Date & Time	06 fev 2021 10:33	Serial Number	360014398

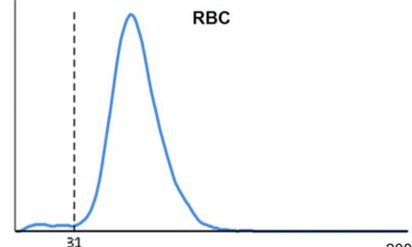
WBC	22.88 +	10⁹/l	5.5		19.5
LYM	0.49 -	10⁹/l	1.5		7
MON	1.42	10 ⁹ /l	0		1.5
NEU	20.74 +	10⁹/l	2.5		14



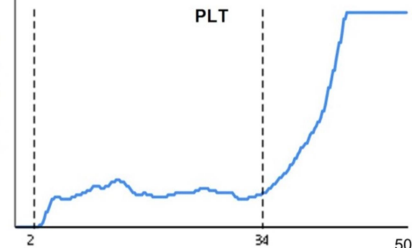
EOS	0.23	10 ⁹ /l	0		1
BAS	0.01	10 ⁹ /l	0		0.2
LY%	2.1	%	0		100
MO%	6.2	%	0		100
NE%	90.6	%	0		100
EO%	1	%	0		100
BA%	0	%	0		100



RBC	5.17	10 ¹² /l	5		10
HGB	9.1	g/dl	8		15
HCT	29.65	%	24		45
MCV	57 + fl		39		55
MCH	17.5 + pg		12.5		17.5
MCHC	30.5	g/dl	30		36
RDWc	17.9	%			
RDWs	38.3	fl			



PLT	126 -	10⁹/l	300		800
PCT	0.19	%			
MPV	15	fl	12		17
PDWc	44.6	%			
PDWs	27.1	fl			



Warnings

ANEXO H — Hemograma realizado pelo LAPAVET – Laboratório de Patologia Veterinária
– Relato de caso I



LAPAVET
Laboratório de Patologia Veterinária

Laboratório Clínico
 Histopatologia
 Citopatologia
 Necropsia

Nº OS: 399776

Animal: Chule

Data: 18/03/2021

Espécie: **Felina**
 Proprietário: **Ligia Guerloff**
 Requisitante: **Andre Gatti**
 Clínica: **Gatto De Botas**

Raça: **Srd Felino**
 Dt. Nasc.: **20/12/2015**

Sexo: **Macho**
 Idade: **5a 2m 26d**

HEMOGRAMA COMPLETO

Material...: SANGUE COM E.D.T.A.

Metodologia: CONTAGEM POR AUTOMAÇÃO E LEITURA EM LÂMINA

Equipamento: NIHON KOHDEN 6500K

Eritrograma

		Vlr Ref. Absoluto	Vlr Ref. Relativo
Eritrócitos.....	5,19 milhões/mm ³		5,0 A 9,5 milhões/mm ³
Hemoglobina.....	9,7 g/dl		8,0 A 16,0 g/dl
Hematócrito.....	28 %		28 a 45%
V.c.m.....	53,95 u ³		39 A 55 u ³
H.c.m.....	18,69 pg		13,0 a 17,0 pg
C.h.c.m.....	34,64 %		31 A 36 %
RDW.....	15,60		14 a 21%
Eritroblastos.....	0,00		1%
Observações série vermelha....	Morfologia celular normal.		
Proteína plasmática total.....	8,70		6,0 A 8,8 g/dl

Leucograma

Leucócitos.....	13,50 mil/mm ³		6,0 a 17,0 mil/mm ³
Mielócitos.....	0,00 %	0 /mm ³	0%
Metamielócitos.....	0,00 %	0 /mm ³	0%
Bastonetes.....	0,00 %	0 /mm ³	0 A 2%
Segmentados.....	75,00 %	10125 /mm ³	2.400 a 12.750 40 A 75%
Eosinófilos.....	7,00 %	945 /mm ³	60 A 2040 1 A 12%
Basófilos.....	0,00 %	0 /mm ³	0 A 170 0 A 1%
Linfócitos típicos.....	16,00 %	2160 /mm ³	1200 A 8500 20 A 50%
Linfócitos atípicos.....	0,00 %	0 /mm ³	0%
Monócitos.....	2,00 %	270 /mm ³	60 A 850 1 A 5%
Outros (*).....	0,00 %	0 /mm ³	
Observações série branca.....	Morfologia celular normal.		
Contagem plaquetária.....	351 mil/mm ³		300 A 800 mil/mm ³
Hemoparasitas.....	Não foram observados.		

Assinado eletronicamente por:
Juliana Mateus da Silva - CRMV-SP 37.590

ANEXO I - Análises bioquímicas realizadas na Clínica Veterinária Gatto de Botas – Relato de caso I

Cliente: GUERLOFF, LIGIA (3001)
 Nome do paciente: CHULE
 Espécie: Felino
 Raça: Other

Sexo: Macho/Castrado
 Peso:
 Idade: 5 Anos
 Doutor: Gatti Dr. Andre

GATTO DE BOTAS CLÍNICA
 EXCLUSIVA PARA GATOS
 RUA ESPÉRICO, 74 JARDIM DO
 MAR - SÃO BERNADO DO
 CAMPO-SP
 FONES - 4177-5596 - 2355-3335

Exame	Resultados	Intervalo de referência	BAIXO	NORMAL	ALTO
Catalyst One (18 de Março de 2021 16:58)					
GLU	87 mg/dL	74 - 159			
CREA	1,6 mg/dL	0,8 - 2,4			
BUN	18 mg/dL	16 - 36			
BUN/CREA	11				
PHOS	4,7 mg/dL	3,1 - 7,5			
CA	8,8 mg/dL	7,8 - 11,3			
TP	8,1 g/dL	5,7 - 8,9			
ALB	2,5 g/dL	2,2 - 4,0			
GLOB	5,7 g/dL	2,8 - 5,1			ALTO
ALB/GLOB	0,4				
ALT	19 U/L	12 - 130			
AST	24 U/L	0 - 48			
ALKP	21 U/L	14 - 111			
GGT	0 U/L	0 - 4			
TBIL	0,2 mg/dL	0,0 - 0,9			
CHOL	70 mg/dL	65 - 225			

16/01/21

15:29

92 mg/dL

2,2 mg/dL

18 mg/dL

8

4,6 mg/dL

9,6 mg/dL

9,6 g/dL

3,4 g/dL

6,2 g/dL

0,5

37 U/L

15 U/L

0 U/L

0,6 mg/dL

85 mg/dL

ANEXO J – Laudo radiográfico realizado no ZOOLAB – Relato de caso II



Rua Das Caneleiras, 367 - Jardim - CEP 09090-050
Tel. (011)3969-8177 www.zoolab.com.br

Nº OS: 146446 (Particular) Animal: Dudinha

Data: 26/02/2021

Espécie: Felina

Raça: S.R.D. Felino

Sexo: Fêmea

Dt. Nasc.: 24/02/2014

Proprietário: Jose Aginaldo Moura

Requisitante: Raquel Regina Marconi

Clínica: Medcao

Fone: (11) 4421-7272

Envio: Internet/E-mail

RX crânio

Região radiografada..... CRÂNIO
Incidência..... Radiografias ortogonais de crânio realizadas nas incidências dorsoventral e lateral direita.
Laudo radiográfico..... - Opacificação em correspondência o seio nasal e fossa etmoidal esquerdas;
- Osso vômer preservado;
- Seios frontais de padrão normo-aerados;
- Porções ósseas avaliadas preservadas;
Dentre os diagnósticos diferenciais deve-se considerar as hipóteses de rinite (bacteriana? secundária a doença periodontal? fúngica? parasitária?); pólipos? corpo estranho? neoplasia?

Observações..... Sugere-se rinoscopia como exame complementar.

* Paciente em distrição respiratória severa.

Assinado eletronicamente por:
CAMILA DE MARTINO FERRARO - CRMV-SP 19871

RX região cervical

Região radiografada..... REGIÃO CERVICAL
Incidência..... Látero-lateral.
Laudo radiográfico..... - Traquéia cervical de trajeto e lúmen preservados;
- Discreta coluna de ar em topografia de esôfago cervical (aerofagia por distrição respiratória?);
- Porções ósseas do segmento da coluna vertebral cervical avaliadas preservadas;


Assinado eletronicamente por:
CAMILA DE MARTINO FERRARO - CRMV-SP 19871

RX tórax

Região radiografada..... TÓRAX
Incidência..... Radiografias ortogonais de tórax foram realizadas nas projeções lateral direita e ventro-dorsal.

ANEXO K – Laudo citológico e histopatológico realizado pela IDEXX – Relato de caso II

IDEXX	IDEXX Laboratories Brasil Av. Brig. Faria Lima, 4.300 CEP 04538-132	Tel: 0800 40 43399 Email: laboratoribr@idexx.com Web: www.idexx.com.br	
DUDINHA			
Proprietário:	Jose Agnaldo de Moura	Vet ID: Andre Gatti	Nº OS: B00218463
Espécie:	Felino	CRMV: 14364	Data de coleta: 01/03/2021
Raça:	SRD (sem raça definida)	Lab ID: C12535141000198	Data de entrada: 02/03/2021
Gênero:	Macho	Cliente ID: Gatto de Botas	Data do resultado: 08/03/2021
Idade:	7 ano(s)	Endereço: Rua Esperíco 74	Material encaminhado: Aspirado de tecido, Fragmento de tecido
Paciente ID:	P20210168916		
IDEXX Reference Laboratories			
Resultados			
Testes IDEXX: Citologia com Descrição Microscópica - 1 Sítio, Histopatológico c/ Descrição Microscópica 1 Sítio			
CITOLOGIA			
Citologia com Descrição Microscópica Sítio 1			
Descrição do local/lesão			
IMPRINT E EXTENSÃO EM LÂMINA POR ROLAMENTO DE SWAB DO MATERIAL DE LAVADO NASAL DA CAVIDADE NASAL ESQUERDA – PACIENTE COM DIFICULDADE RESPIRATÓRIA, PRESENÇA DE SECREÇÃO NASAL E OCULAR, TRATAMENTO COM ANTIBIÓTICO NÃO RESPONSIVO – TEMPO DE EVOLUÇÃO 02 MESES – AMOSTRA RECEBIDA 06 LÂMINAS.			
DESCRIÇÃO MICROSCÓPICA			
A avaliação microscópica revelou material com abundante celularidade mista, dispersa em material amorfo fluído a mucoide com eritrócitos.			
Presença predominante de neutrófilos íntegros e degenerados; com macrófagos espumosos e fagocíticos; linfócitos e plasmócitos (distribuídos em blocos); entre outros elementos figurados do sangue.			
Presença de poucas bactérias (maioria extracelulares), poucas Simonsiella spp., presentes em blocos em algumas regiões (não homogêneas) das lâminas (contaminação orofaríngea?).			
Debris celulares dispersos ao fundo da lâmina, com material estriado compatível com fibrina/restos nucleares, estavam presentes.			
CONCLUSÃO			
QUADRO CITOLÓGICO SUGESTIVO DE PROCESSO INFLAMATÓRIO MISTO – PREDOMINANTEMENTE SUPURATIVO*.			
OBSERVAÇÃO			
*Considerar que apesar do processo inflamatório presente, a amostra pode não ser completamente representativa para o conteúdo da lesão.			
Exames complementares como cultura bacteriana e/ou fúngica, bem como, Painel Respiratório Superior RealPCR™ – Felino – Código RSF, são recomendados para pesquisa/exclusão de possíveis agentes infecciosos envolvidos na lesão.			
Sugere-se nova avaliação citológica com coleta da amostra através dos métodos de CAAF ou CAF, indicados para obtenção de material significativo para análise e reavaliação, e/ou avaliação histopatológica para conclusão diagnóstica. Associar a conclusão citológica ao contexto clínico e com exames de imagem.			
Recoleta complementar da amostra, a critério do médico veterinário, pode ser enviada no prazo de 07 dias sem custos adicionais. Informar que é segunda amostra para evitar duplicidade de cobrança.			
Liberado por	Cynthia Venâncio, CRMV 22262, Patologista clínico		
HISTOPATOLOGIA			
Histopatológico c/ Descrição Microscópica Sítio 1			
Resultados			
Responsável técnico: Dra. Aline Baumann da Rocha Gizzi - Médica Veterinária - CRMV-SP nº 38415			
Final gerado em	3/8/2021	6:21:17PM	Página 1 de 2

 DUDINHA		Proprietário: JOSE AGNALDO DE MOURA	Data de coleta: 01/03/2021	Nº OS: B00218463
Testes IDEXX: Citologia com Descrição Microscópica - 1 Sítio, Histopatológico c/ Descrição Microscópica 1 Sítio				
HISTÓRICO CLÍNICO Animal passou em consulta dia 27/02 apresentado dificuldade respiratória com secreção nasal e ocular. Cliente informa que o quadro começou a cerca de 2 meses, passou em colega e tratou com agemoxi por 20 dias sem resultado. Lavagem nasal em 01/03.				
AMOSTRA Biópsia de fragmentos/grumos obtidos através de lavagem de cavidade nasal.				
DESCRIÇÃO MACROSCÓPICA 03 (três) fragmentos teciduais, o maior medindo 1,3 x 1,0 x 0,8 cm e o menor medindo 0,7 x 0,3 x 0,2 cm, sem margens, firmes, irregulares, heterogêneos e brancacentos. Material incluso em sua totalidade.				
DESCRIÇÃO MICROSCÓPICA Analisadas múltiplas secções histológicas coradas pela hematoxilina e eosina. A análise microscópica das amostras representadas revela fragmentos heterogêneos. Dois fragmentos são contemplativos de exsudato muconeutrofílico (purulento). O terceiro fragmento representa trecho de proliferação linfoide sólido-difusa marcante que se estende aos bordos de clivagem histológica. A população celular é composta predominantemente por linfócitos pequenos com núcleos hiper cromáticos e citoplasma escasso entremeados por linfócitos intermediários a imaturos e por discreta quantidade de histiócitos. Os linfócitos intermediários/ imaturos exibem núcleos esféricos a ovais de contornos irregulares, cromatina frouxa, nucléolos pouco proeminentes ou únicos e centrais e; citoplasma escasso. Algumas dessas células apresentam citoplasma mais amplo e claro. Ressalta-se que, em alguns trechos (raros) há predomínio de linfócitos intermediários/blásticos. Não foram encontradas figuras de mitose atípicas na avaliação de 10 campos de 40x.				
CONCLUSÃO (por ordem de relevância clínica) Fragmento de lesão nasal, Processo linfoproliferativo difuso morfológicamente suspeito para Linfoma nasal.				
MARGENS CIRÚRGICAS Não se aplica.				
COMENTÁRIOS Nesse caso, embora a infiltração linfoide seja discretamente heterogênea, de forma geral observa-se um predomínio de linfócitos pequenos em detrimento de outros tipos celulares. No entanto, em alguns trechos são evidenciados linfócitos intermediários a imaturos mais pleomórficos. Suspeita-se de Linfoma Nasal. A avaliação imunistoquímica do presente material pode não ser significativa para caracterização fenotípica dos linfócitos proliferados.				
REFERÊNCIAS WILSON, D.W. Tumors of the Respiratory Tract. In: MEUTEN, D.J. Tumors in Domestic Animals. Fifth Edition. Ames, Iowa : John Wiley & Sons Inc., 2017, p. 467 – 498 CASWELL, J.L., WILLIAMS, K.J., Respiratory System In: JUBB, K.V.F; KENNEDY, P.C.; PALMER, N.. Pathology of Domestic Animals. 6ªed.: Elsevier, 2016. Cap. 5 p. 465 (Vol. 2). Santagostino SF, Mortellaro CM, Boracchi P, Avallone G, Caniatti M, Forlani A, Roccabianca P. Feline upper respiratory tract lymphoma: site, cyto-histology, phenotype, FeLV expression, and prognosis. Vet Pathol. 2015 Mar;52(2):250-9. Little L, Patel R, Goldschmidt M. Nasal and nasopharyngeal lymphoma in cats: 50 cases (1989-2005). Vet Pathol. 2007 Nov;44(6):885-92.				
Liberado por		Luciana N Torres CRMV-SP 10781, Anato-mo Patologista I		
A presente análise tem seu valor restrito às amostras entregues à IDEXX Reference Laboratories. A interpretação dos resultados deve ser realizada pelo médico veterinário solicitante, juntamente com a avaliação clínica do paciente.				
Responsável técnico: Dra. Aline Baumann da Rocha Gizzi - Médica Veterinária - CRMV-SP nº 38415				
Final gerado em	3/8/2021	6:21:17PM	Página 2 de 2	

ANEXO L — Laudo da cultura e antibiograma realizado pelo LAPAVET - Laboratório de Patologia Veterinária – Relato de caso II



LAPAVET

Laboratório de Patologia Veterinária

○ Laboratório Clínico
○ Histopatologia
○ Citopatologia
○ Necropsia

Nº OS: 397130

Animal: Dudinha

Data: 02/03/2021

Espécie: **Felina**

Raça: **Srd Felino**

Sexo: **Fêmea**

Proprietário: **Jose Agnaldo De Moura**

Dt. Nasc.: **13/04/2013**

Idade: **7a 10m 17d**

Requisitante: **Andre Gatti**

Clínica: **Gatto De Botas**

CULTURA + ANTIBIOGRAMA (AEROBICAS)

Material...: *SECREÇÃO NASAL*

Resultado..... Houve Crescimento Bacteriano

ANTIBIOGRAMA

Bactéria isolada..... STREPTOCOCCUS SP.

Antibiograma

Amoxicilina.....	Sensível
Amoxicilina + clavulanato....	Sensível
Ampicilina.....	Sensível
Azitromicina.....	Sensível
Cefalexina.....	Sensível
Ceftiofur.....	Sensível
Cefovexin.....	Sensível
Ciprofloxacina.....	Sensível
Cloranfenicol.....	Sensível
Doxiciclina.....	Sensível
Enrofloxacin.....	Sensível
Gentamicina.....	Sensível
Marbofloxacina.....	Sensível
Norfloxacin.....	Sensível
Sulfametoxazol-trimetoprim....	Sensível

Assinado eletronicamente por:
Sheila Patricia da Silva - CRMV-SP 14.746

ANEXO M — Hemograma realizado na Clínica Veterinária Gatto de Botas – Relato de caso II

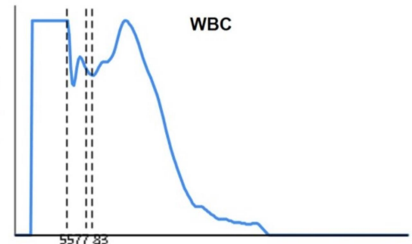


GATTO DE BOTAS EXCLUSIVA PARA GATOS
 RUA ESPÉRICO, 74, JD. DO MAR -
 SÃO BERNARDO DO CAMPO, SP, 09750310, BRASIL
 1141775596

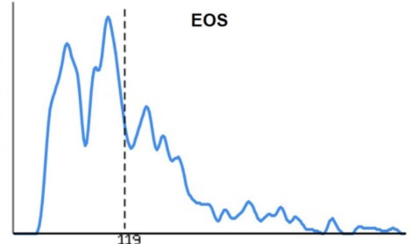
Report Date: 05/05/2021
 Report Time: 16:42

Sample ID	00130	Mode	Cat
Patient ID	5413	Doctor	DR. ANDRE GATTI
Name	DUDINHA	Sex	Female
Test Date & Time	05 mai 2021 16:33	Serial Number	360018208

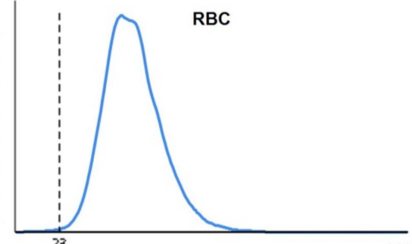
WBC	10.59	10 ⁹ /l	5.5		19.5
LYM	2.08	10 ⁹ /l	1.5		7
MON	0.64	10 ⁹ /l	0		1.5
NEU	7.57	10 ⁹ /l	2.5		14



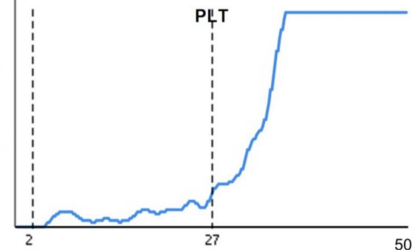
EOS	0.29	10 ⁹ /l	0		1
BAS	0	10 ⁹ /l	0		0.2
LY%	19.6	%	0		100
MO%	6	%	0		100
NE%	71.5	%	0		100
EO%	2.8	%	0		100
BA%	0	%	0		100



RBC	8.01	10 ¹² /l	5		10
HGB	12.6	g/dl	8		15
HCT	40.96	%	24		45
MCV	51	fl	39		55
MCH	15.8	pg	12.5		17.5
MCHC	30.8	g/dl	30		36
RDWc	21.5	%			
RDWs	43.8	fl			



PLT	56	- 10⁹/l	300		800
PCT	0.08	%			
MPV	13.6	fl	12		17
PDWc	16.3	%			
PDWs	9.9	fl			



Warnings

ANEXO N — Análises bioquímicas realizada na Clínica Veterinária Gatto de Botas – Relato de caso II

Cliente: A. DE MOURA, JOSE (3324)	Sexo: Fêmea/Castrada	GATTO DE BOTAS CLÍNICA
Nome do paciente: DUDINHA	Peso:	EXCLUSIVA PARA GATOS
Espécie: Felino	Idade: 8 Anos	RUA ESPÉRICO, 74 JARDIM DO
Raça: Other	Doutor: Gatti Dr. Andre	MAR - SÃO BERNADO DO
		CAMPO-SP
		FONES - 4177-5596 - 2355-3335

Exame	Resultados	Intervalo de referência	BAIXO	NORMAL	ALTO
Catalyst One (5 de Maio de 2021 17:19)					
GLU	170 mg/dL	71 - 159			ALTO
CREA	1,2 mg/dL	0.8 - 2.4			
BUN	25 mg/dL	16 - 36			
BUN/CREA	21				
PHOS	4,6 mg/dL	3.1 - 7.5			
CA	8,8 mg/dL	7.8 - 11.3			
TP	8,0 g/dL	5.7 - 8.9			
ALB	3,3 g/dL	2.3 - 3.9			
GLOB	4,7 g/dL	2.8 - 5.1			
ALB/GLOB	0,7				
ALT	< 10 U/L	12 - 130	BAIXO		
ALKP	54 U/L	14 - 111			
GGT	0 U/L	0 - 4			
TBIL	0,2 mg/dL	0.0 - 0.9			
CHOL	168 mg/dL	65 - 225			