

**UNIVERSIDADE DE CAXIAS DO SUL
ÁREA DO CONHECIMENTO DE CIÊNCIAS DA VIDA
CURSO DE MEDICINA VETERINÁRIA**

LARISSA TITON LAZZAROTTO

**RELATÓRIO DE ESTÁGIO CURRICULAR OBRIGATÓRIO: CLÍNICA E CIRURGIA
DE EQUINOS**

**CAXIAS DO SUL
2021**

LARISSA TITON LAZZAROTTO

**RELATÓRIO DE ESTÁGIO CURRICULAR OBRIGATÓRIO: CLÍNICA E CIRURGIA
DE EQUINOS**

Relatório de Estágio Curricular Obrigatório apresentado como requisito para obtenção do grau de Bacharel em Medicina Veterinária na Universidade de Caxias do Sul, na área de clínica e cirurgia de equinos.

Orientador: Prof. Dr. Leandro do Monte Ribas

CAXIAS DO SUL

2021

LARISSA TITON LAZZAROTTO

**RELATÓRIO DE ESTÁGIO CURRICULAR OBRIGATÓRIO: CLÍNICA E CIRURGIA
DE EQUINOS**

Relatório de Estágio Curricular Obrigatório apresentado como requisito para obtenção do grau de Bacharel em Medicina Veterinária na Universidade de Caxias do Sul, na área de Clínica e Cirurgia de Equinos.

Aprovada em: 22/06/2021

Banca Examinadora:

Prof. Dr. Leandro do Monte Ribas
Universidade de Caxias do Sul – UCS

Prof. Dr. Fernando Caetano de Oliveira
Universidade de Caxias do Sul - UCS

Prof. Dr. Fábio Antunes Rizzo
Universidade de Caxias do Sul - UCS

AGRADECIMENTOS

Primeiramente, gostaria de agradecer a Deus, por estar comigo, sempre me ajudando em meus objetivos para que fossem alcançados durante todos os meus anos de estudos.

Aos meus pais, Miria Titon Lazzarotto e Leonir Antonio Lazzarotto, por permitirem a realização de um grande sonho que é me tornar uma Médica Veterinária e me mostrarem que na vida temos objetivos e devemos ter fé e coragem para realizá-los. À minha irmã, Emanuelle Titon Lazzarotto, por desenvolver a reflexão e mostrar a beleza da vida por meio da arte.

Ao meu namorado, Thiago Vidor, que esteve comigo me dando todo o apoio necessário e acreditando sempre em mim e na minha capacidade. Te amo!

Ao meu orientador, Dr. Leandro Monte Ribas. Obrigado pela oportunidade, por garantir que este trabalho acontecesse e pelo apoio durante o desenvolvimento da pesquisa.

Agradeço também a minha irmã de coração e colega de graduação Laura Zortéa que esteve comigo estes seis anos, obrigada amiga por compartilhar momentos incríveis comigo.

Ao Santos Hospital Equino e ao Comfort Equi Clínica Médica de Equinos, por abrirem suas portas e dividirem um pouco do seu conhecimento comigo. Muito obrigada! O mundo precisa de mais pessoas como vocês.

RESUMO

O presente relatório tem como objetivo apresentar as atividades desenvolvidas durante o Estágio Curricular Obrigatório na área de Clínica e Cirurgia de Equinos. O estágio curricular obrigatório foi realizado em duas etapas, totalizando 528 horas, sob orientação acadêmica do Prof. Dr. Leandro Monte Ribas. A primeira etapa teve início no dia 1º de fevereiro de 2021, com término em 1º de abril de 2021, no Santos Hospital Equino, localizado na cidade de Porto Alegre/RS, sob supervisão do Médico Veterinário Fernando Guimarães Munhoz, totalizando 352 horas. A segunda etapa iniciou-se no dia 1º de maio de 2021, concluindo-se no dia 1º de junho de 2021, na Comfort Equi Clínica Médica de Equinos, na cidade de Cruz Alta/RS, sob supervisão do Médico Veterinário Leomar da Silva de Lima, totalizando 176 horas. Neste relatório, serão descritos dois casos acompanhados durante o período de estágio, sendo um deslocamento de cólon maior com enterite proximal e um caso de intoxicação por amitraz. Ainda, serão listadas as características de cada local e as atividades práticas desenvolvidas.

Palavras-chave: Deslocamento. Equinos. Clínica. Cirurgia. Amitraz.

LISTA DE ILUSTRAÇÕES

Figura 1 – Fachada do Santos Hospital Equino.....	12
Figura 2 – Ambulatório principal e exames de imagem do Santos Hospital Equino...13	
Figura 3 – Tronco de contenção e atendimento clínico dos equinos do Santos Hospital Equino.....	14
Figura 4 – Realização do ShockWave no Membro posterior direito.....	14
Figura 5 – Sala de indução e recuperação anestésica (A), Bloco Cirúrgico (B).....	15
Figura 6 – Fachada da Comfort Equi.....	21
Figura 7 – Ambulatório principal para atendimentos clínicos dos pacientes.....	22
Figura 8 – Local onde são realizados a higienização das feridas e curativos.....	23
Figura 9 – Sala de indução (A) e Bloco cirúrgico (B).....	23
Figura 10 – Ultrassonografia abdominal com presença de liquido inflamatório no intestino delgado.....	30
Figura 11 – Trato gastrointestinal do equino visto obliquamente no aspecto caudal do lado direito. (A) posicionamento normal (B) Deslocamento de cólon maior à direita.....	31
Figura 12 – Animal recebendo Fluidoterapia (A) e medicações via sonda nasogástrica (B).....	36
Figura 13 – Animal recebendo alta da Comfort Equi Clínica Medica de Equinos.....	37

LISTA DE TABELAS

Tabela 1 - atendimentos clínicos e cirúrgicos referentes ao sistema digestório acompanhados no SHE.....	17
Tabela 2 - atendimentos clínicos referentes ao sistema musculoesquelético acompanhados no SHE.....	18
Tabela 3 - atendimentos clínicos referentes ao sistema tegumentar acompanhados no SHE.....	19
Tabela 4 - Procedimentos em outros sistemas no SHE.....	20
Tabela 5 - atendimentos clínicos e cirúrgicos referentes ao sistema digestório acompanhados na Comfort Equi.....	25
Tabela 6 - atendimentos clínicos e cirúrgicos referentes ao sistema musculoesquelético no Comfort Equi.....	26
Tabela 7 - Procedimentos em outros sistemas na Comfort Equi	26

LISTA DE GRÁFICOS

- Gráfico 1 – Distribuição da casuística em clínica médica e clínica cirúrgica de equinos acompanhada no período de 1º de fevereiro a 1º de abril no SHE.....16
- Gráfico 2 – Distribuição da casuística acompanhadas no Santos Hospital Equino por sistemas orgânicos.....16
- Gráfico 3 – Distribuição da casuística em clínica médica e clínica cirúrgica de equinos acompanhada no período de 1º de maio a 1º de junho na Comfort Equi.....24
- Gráfico 4 – Distribuição da casuística acompanhadas na Comfort Equi Clínica Médica de Equinos por sistemas orgânicos.....24

LISTA DE ABREVIATURAS E SIGLAS

AIE	Anemia Infeciosa Equina
BID	2 vez ao dia
DCD	Deslocamento de cólon maior à direita
DJP	Duodeno-jejunité proximal
DMSO	Dimetilsulfóxido
IBGE	Instituto Brasileiro de Geografia e Estatística
IM	Intramuscular
IV	Intravenoso
M. V ^a	Médica Veterinária
MADE	Membro anterior direito e esquerdo
MPDE	Membro pélvico direito e esquerdo
MPE	Membro pélvico esquerdo
QID	4 vezes ao dia
SID	1 vezes ao dia
SHE	Santos Hospital Equino
VO	Via oral

SUMÁRIO

1	INTRODUÇÃO	11
2	ESTÁGIO I – SANTOS HOSPITAL EQUINO.....	12
2.1	DESCRIÇÃO DO LOCAL DO ESTÁGIO OBRIGATÓRIO.....	12
2.2	ESTRUTURA DO LOCAL	13
2.3	ATIVIDADES DESENVOLVIDAS DURANTE O ESTÁGIO	15
2.4	CASUÍSTICA ACOMPANHADA.....	16
2.4.1	Sistema digestório.....	17
2.4.2	Sistema musculoesquelético.....	18
2.4.3	Sistema tegumentar	19
2.4.4	Sistema circulatório.....	19
2.4.5	Sistema reprodutor.....	19
2.4.6	Sistema respiratório	20
2.4.7	Outros procedimentos.....	20
3	ESTÁGIO II – COMFORT EQUI CLÍNICA MÉDICA DE EQUINOS	21
3.1	DESCRIÇÃO DO LOCAL DO ESTÁGIO OBRIGATÓRIO.....	21
3.2	ESTRUTURA DO LOCAL	22
3.3	ATIVIDADE REALIZADAS DURANTE O ESTÁGIO	23
3.4	CASUÍSTICAS ACOMPANHADAS	24
3.4.1	Sistema digestório.....	24
3.4.2	Sistema circulatório.....	25
3.4.3	Sistema respiratório	25
3.4.4	Sistema musculoesquelético.....	26
3.4.5	Sistema nervoso	26
3.4.6	Outros procedimentos.....	26

4	RELATO DE CASO.....	27
4.1	DESLOCAMENTO DE CÓLON MAIOR À DIREITA E DUODENO-JEJUNITE PROXIMAL.....	27
4.1.1	Deslocamento de cólon maior à direita.....	27
4.1.2	Duodeno-jejunité proximal	28
4.1.3	Relato de caso e discursão.....	29
4.2	INTOXICAÇÃO POR AMITRAZ EM EQUINOS	34
4.2.1	Relato de caso e discursão.....	35
	CONSIDERAÇÕES FINAIS	38
	REFERÊNCIAS.....	39

1 INTRODUÇÃO

A equideocultura representa um setor econômico muito importante no Brasil. Estima-se que, a partir dela, obtém-se uma movimentação anual de R\$ 16,15 bilhões, o que, conseqüentemente, concebe milhões de empregos diretos e indiretos à população (MAPA, 2016). O Brasil possui o quarto maior rebanho mundial de equinos, estando atrás apenas dos Estados Unidos, do México e da China (COSTA *et al.*, 2014).

Segundo o Instituto Brasileiro de Geografia e Estatística – IBGE (2019), o Rio Grande do Sul conta com um rebanho de mais de 500 mil animais. Diante disso, constata-se que o médico veterinário é um dos profissionais mais qualificados para atuar junto ao mercado equino, auxiliando na manutenção e reparação da saúde pública e no bem-estar dos animais.

O estágio curricular possui uma grande importância na vida acadêmica dos estudantes e contribui para sua formação como médico veterinário, uma vez que possibilita ao acadêmico a oportunidade de ampliar conhecimentos práticos e teóricos que foram adquiridos em sala de aula durante a graduação. Com o intuito de adquirir novos conhecimentos e dedicar-se à clínica e à cirurgia de equinos, o Estágio Curricular Obrigatório foi realizado em dois locais diferentes, totalizando 528 horas, sob orientação acadêmica do professor Dr. Leandro Monte Ribas. O primeiro local de estágio foi o Santos Hospital Equino, na cidade de Porto Alegre/RS, sob supervisão do Médico Veterinário Fernando Guimarães Munhoz. O segundo, por sua vez, foi realizado na Comfort Equi Clínica Médica de Equinos, na cidade de Cruz Alta/RS, sob supervisão do Médico Veterinário Leomar da Silva de Lima.

Este relatório tem como objetivo descrever as atividades realizadas e as características das unidades concedentes de estágio e, ainda, apresentar o relato de dois casos na área de clínica e cirurgia equina.

2 ESTÁGIO I – SANTOS HOSPITAL EQUINO

Conforme exposto anteriormente, a primeira etapa do Estágio Curricular Obrigatório foi realizada entre 1º de fevereiro de 2021 e 1º de abril de 2021, no Santos Hospital Equino, na cidade de Porto Alegre/RS, totalizando 352 horas, sob supervisão do Médico Veterinário Fernando Guimarães Munhoz.

2.1 DESCRIÇÃO DO LOCAL DO ESTÁGIO OBRIGATÓRIO

O Santos Hospital Equino é localizado na Sociedade Hípica Porto-Alegrense, mais especificamente, na Avenida Nossa Senhora de Guadalupe, nº 249, bairro Hípica, na Zona Sul da cidade de Porto Alegre/RS (Figura 1).

Figura 1 – Fachada do Santos Hospital Equino



Fonte: Santos Hospital Equino (2020).

O Santos Hospital Equino é de propriedade da M. V^a Valesca Peter dos Santos. Atualmente, a equipe é formada por três médicos veterinários, que são responsáveis pelos atendimentos clínicos, procedimentos cirúrgicos e anestésicos. Conta, também, com estagiários curriculares e extracurriculares, uma gerente administrativa e um funcionário responsável pelo manejo em geral dos animais do hospital.

O hospital disponibiliza serviços de atendimento 24 horas. Os serviços prestados pelo local são procedimentos cirúrgicos, exame de compra, radiografias, ultrassonografia e ShockWave. As especialidades do hospital na área equina são

diversificadas e todos os funcionários estão dispostos pela preservação do bem-estar dos animais durante as internações e os atendimentos clínicos.

Os suportes clínicos empreendidos pelos profissionais do local são: atendimentos clínicos no geral, clínica esportiva, gastroenterologia e anestesiologia. Além disso, o local oferece locação do bloco cirúrgico aos médicos veterinários de fora para a realização de procedimentos cirúrgicos. Alguns Médicos Veterinários prestam atendimento terceirizado ao hospital, tais como ortopedia, fisioterapia e ultrassonografia.

2.2 ESTRUTURA DO LOCAL

O Santos Hospital Equino (SHE) possui seis cocheiras para a internação dos animais, sendo que cada cocheira dispõe de bebedouros automáticos, cochos, ventiladores e câmeras de monitoramento com transmissão síncrona para o ambulatório principal. O hospital conta, também, com dois ambulatórios para atendimento clínico, sendo que o principal é utilizado para atendimentos em geral e exames de imagem (Figura 2). O ambiente disponibiliza um tronco de contenção, dois armários para armazenamento de medicamentos utilizados na rotina hospitalar, duas bancadas e uma pia (Figura 3).

Figura 2 – Ambulatório principal e exames de imagem do Santos Hospital Equino



Fonte: Santos Hospital Equino (2020).

Figura 3 – Tronco de contenção e atendimento clínico dos equinos do Santos Hospital Equino



Fonte: Santos Hospital Equino (2020).

O SHE possui dois aparelhos portáteis de radiografia digital,¹ um aparelho de ShockWave² (Figura 4) e um videoendoscópio,³ que contém dois tamanhos: o menor, que é utilizado para avaliações do trato respiratório; e o maior, que é utilizado para a realização de gastroscopia.

Figura 4 – Realização do ShockWave no Membro posterior direito



Fonte: Larissa Lazzarotto (2021).

O hospital possui outro ambulatório para atendimento caso o principal esteja ocupado por outro animal. O ambulatório extra tem um tronco de contenção, uma mesa de procedimento e um armário para armazenamento de materiais. Também

¹ Radiografia digital myRad – Universal Imaginginc.


² Swiss DolorClast® Master – SEM.

³ CV- 60 – Olympus.

possui uma sala de esterilização com duas autoclaves,⁴ um balcão para armazenamento de materiais cirúrgicos e produtos utilizados na rotina do hospital, uma pia para lavagem dos materiais de procedimentos, uma sala de estoque e um escritório com uma biblioteca e um banheiro.

Na mesma estrutura, há uma sala de indução e recuperação anestésica toda acolchoada e revestida com lonas impermeáveis. Essa sala tem comunicação com o bloco cirúrgico através de uma porta de vidro e uma talha elétrica que é utilizada para o transporte dos equinos para a realização de procedimentos cirúrgicos. O local possui, também, uma talha mecânica, caso aconteça alguma eventualidade com a talha elétrica durante os procedimentos (Figura 5).

Figura 5 – Sala de indução e recuperação anestésica (A), Bloco Cirúrgico (B)



Fonte: Larissa Lazzarotto (2021).

2.3 ATIVIDADES DESENVOLVIDAS DURANTE O ESTÁGIO

As atividades realizadas no período de estágio no SHE consistem no acompanhamento de atendimentos clínicos internos e externos, administração de medicamentos, realização de limpezas higiênicas e curativos, coletas de sangue e visualização de mensuração de hematócrito e proteína plasmática total, autoclavagem de materiais cirúrgicos, acompanhamento e auxílio em procedimentos cirúrgicos, fisioterapia realizada por meio de ShockWave, diagnósticos por radiologia e ultrassonografia, exames de revisão do aparato locomotor dos cavalos mensalistas,

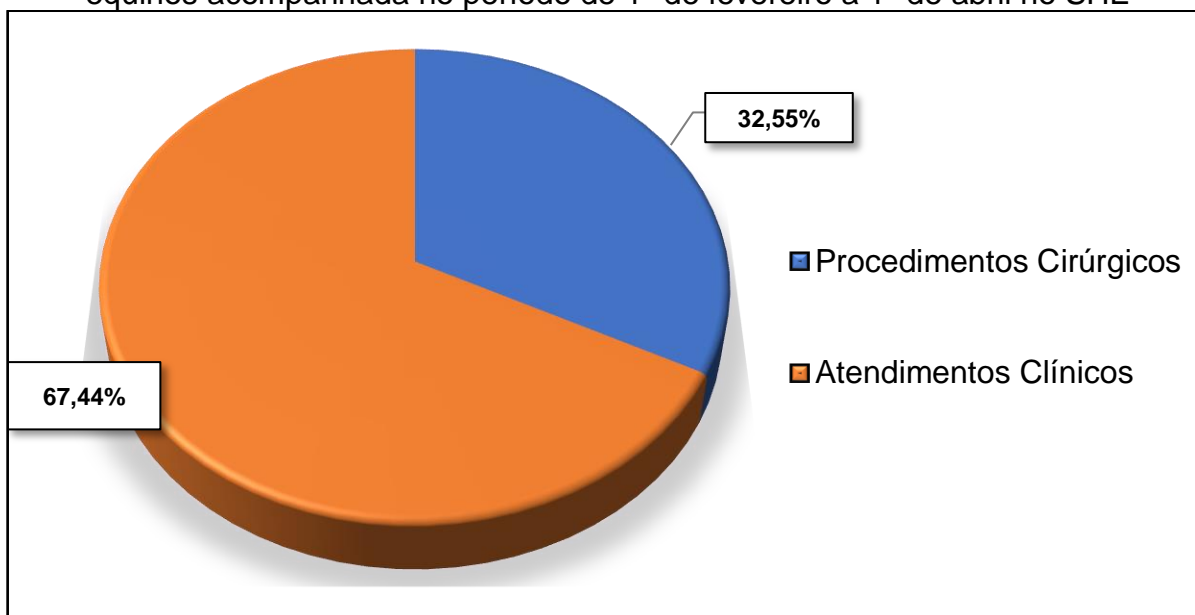
⁴ Autoclave box digital – STERMAX.

exames clínicos durante atendimentos nos pacientes internados, organização no controle de estoques de medicamentos e materiais, sondagem nasogástrica, vermifugação e exame de compra.

2.4 CASUÍSTICA ACOMPANHADA

Durante o período de estágio no Santos Hospital Equino, foram acompanhados 43 casos, sendo 29 que correspondem a atendimentos na clínica médica e 14 casos que correspondem a clínica cirúrgica, conforme o Gráfico 1.

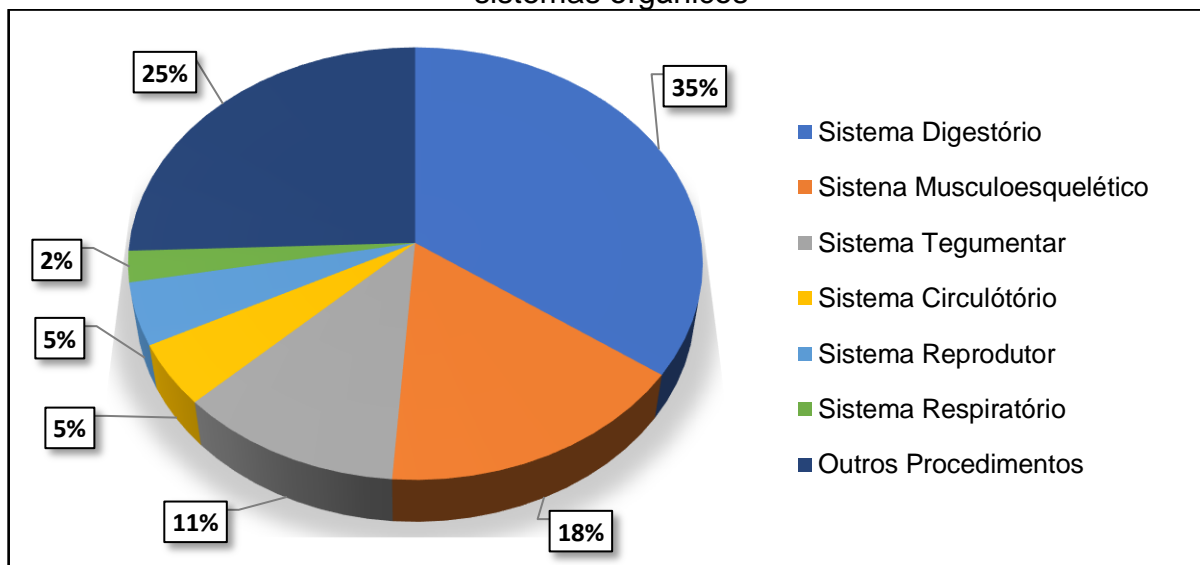
Gráfico 1 – Distribuição da casuística em clínica médica e clínica cirúrgica de equinos acompanhada no período de 1º de fevereiro a 1º de abril no SHE



Fonte: Larissa Lazzarotto (2021).

Dentre os casos acompanhados no estágio, quinze correspondem ao sistema digestório, sete ao sistema musculoesquelético, cinco ao sistema tegumentar, dois ao sistema circulatório, dois ao sistema reprodutor, um ao sistema respiratório e onze casos correspondem a outros procedimentos (Gráfico 2).

Gráfico 2 – Distribuição da casuística acompanhadas no Santos Hospital Equino por sistemas orgânicos



Fonte: Larissa Lazzarotto (2021).

2.4.1 Sistema digestório

Durante o período de estágio, a maior casuística foi relacionada ao sistema digestório, com predominância em atendimentos referentes à síndrome de cólica, sendo que 53,33% dos casos acompanhados representam atendimentos clínicos, enquanto 46,62% representam procedimentos cirúrgicos.

A casuística mais prevalente foi a das síndromes de cólicas idiopáticas com 53,33% dos casos com resolução clínica.

Os atendimentos com resolução cirúrgica corresponderam a 42,84%, sendo eles: síndrome de cólica por enterite proximal e impactação de jejuno, deslocamento de cólon maior e enterite proximal, deslocamento de cólon maior, encarceramento nefroesplênico, impactação de ílio e cólon maior, deslocamento de cólon maior e compactação de jejuno e cólon maior, torção de colón ventral e dorsal esquerdo.

Na Tabela 1, abaixo, encontram-se todos os atendimentos acompanhados durante o estágio curricular que envolvem os casos relacionados ao sistema digestório.

Tabela 1 – Atendimentos clínicos e cirúrgicos referentes ao sistema digestório acompanhados no SHE

SISTEMA DIGESTÓRIO	Nº	%
Síndrome de cólica idiopática	8	53,33

Síndrome de cólica por enterite proximal e impactação de jejuno	1	6,66
Síndrome de cólica por deslocamento de cólon maior e enterite proximal	1	6,66
Síndrome de cólica por deslocamento de cólon maior	1	6,66
Síndrome de cólica por encarceramento nefroesplênico	1	6,66
Síndrome de cólica por Impactação de ílio e cólon maior	1	6,66
Síndrome de cólica por deslocamento de cólon maior e compactação de jejuno e cólon maior	1	6,66
Síndrome de cólica por torção de colón ventral e dorsal esquerdo	1	6,66
TOTAL	15	100%

Fonte: Larissa Lazzarotto (2021).

2.4.2 Sistema musculoesquelético

Os casos com maior predominância no sistema locomotor foram laminite aguda, fratura do osso do carpo e neurectomia do nervo digital palmar, que totalizam 85,71% dos casos acompanhados, seguidos de um (14,28%) caso de fratura de avulsão do terceiro fibular. Todos os casos referentes ao sistema estão dispostos na Tabela 2.

Tabela 2 – atendimentos clínicos referentes ao sistema musculoesquelético acompanhados no SHE

SISTEM MUSCULOESQUELÉTICO	N°	%
Laminite aguda	2	28,57
Fratura do osso carpal radial distal do membro anterior direito e esquerdo	2	28,57
Neurectomia do nervo digital palmar	2	28,57
Fratura por avulsão do 3º fibular	1	14,28
TOTAL	7	100%

Fonte: Larissa Lazzarotto (2021).

2.4.3 Sistema tegumentar

As casuísticas referentes ao sistema tegumentar tiveram predominância sobre miíase de membros anteriores direito e esquerdo e membro pélvico direito e esquerdo, com 40% dos casos. Em seguida, têm-se os casos de miíase de membro pélvico esquerdo, miíase de prepúcio e lesões com presença de alopecias na região da cabeça e do focinho, que representam 60% dos casos. Todos os casos referentes a esse sistema tiveram resolução clínica e estão descritos na Tabela 3.

Tabela 3 – Atendimentos clínicos referentes ao sistema tegumentar acompanhados no SHE

SISTEMA TEGUMENTAR	Nº	%
Miíase de Membro (MADE) e membro posterior direito e esquerdo (MPDE)	2	40
Miíase de membro posterior esquerdo (MPE)	1	20
Miíase de prepúcio	1	20
Lesões com alopecias na cabeça e no focinho	1	20
TOTAL	5	100%

Fonte: Larissa Lazzarotto (2021).

2.4.4 Sistema circulatório

Em relação ao sistema circulatório, são dois (100%) casos de *Theileria equi* que foram identificados nos equinos e tratados clinicamente.

2.4.5 Sistema reprodutor

As casuísticas acompanhadas referentes ao sistema reprodutivo foram dois (100%) casos de orquiectomia. Esses procedimentos foram realizados por médicos que alugaram o bloco cirúrgico.

2.4.6 Sistema respiratório

Em relação ao sistema respiratório, foi acompanhado um (100%) caso de pleuropneumonia. O animal foi encaminhado ao SHE para uma artroscopia e foi diagnosticado com essa patologia.

2.4.7 Outros procedimentos

Os procedimentos que tiveram maior prevalência foram a realização de exames de AIE e mormo, com 63,63% dos casos, a vermifugação, com 27,27% dos casos e 9,09 % vacinação da raiva dos casos acompanhados. Todos os casos referentes a esse sistema tiveram resolução clínica e estão descritos na Tabela 4.

Tabela 4 – Procedimentos em outros sistemas no SHE

PROCEDIMENTOS	Nº	%
Exames de AIE e Mormo	7	63,63
Vermifugação	3	27,27
Vacinação da Raiva	1	9,09
TOTAL	11	100%

Fonte: Larissa Lazzarotto (2021).

3 ESTÁGIO II – COMFORT EQUI CLÍNICA MÉDICA DE EQUINOS

A segunda etapa do Estágio Curricular Obrigatório foi realizada na Comfort Equi Clínica Médica de Equinos no período de 1º de maio até 1º de junho de 2021, totalizando 176 horas, sob supervisão do médico veterinário Leomar da Silva de Lima.

3.1 DESCRIÇÃO DO LOCAL DO ESTÁGIO OBRIGATÓRIO

A Comfort Equi Clínica Médica de Equinos está localizada na BR 158, Km 216, Passo dos Alemães, no interior da cidade de Cruz Alta/RS (Figura 6).

Figura 6 – Fachada da Comfort Equi



Fonte: Larissa Lazzarotto (2021).

A clínica disponibiliza atendimento clínico interno e externo, internação, plantão 24 horas, cirurgias de emergências e eletivas, reprodução, atendimento odontológico, aluguel do bloco cirúrgico e exames de radiologia e vídeoendoscopia que são realizados por um médico veterinário terceirizado pela clínica.

A Comfort Equi é de propriedade de Éder Lúcio Bernardi. Sua equipe é formada por quatro médicos veterinários, estagiários curriculares e extracurriculares, uma funcionária administrativa e um funcionário que realiza o manejo no geral.

3.2 ESTRUTURA DO LOCAL

A Comfort Equi Clínica Médica de Equinos conta com uma área de atendimento clínico que contém um tronco de contenção, três baias de internação, bancadas com armários para armazenamento dos materiais e medicamentos para uso do dia a dia da clínica (Figura 7), um freezer, uma geladeira, um escritório, uma sala de esterilização, um laboratório de reprodução, um vestuário e um lavabo. No mesmo local, há uma sala de indução e recuperação anestésica, na qual se encontra uma talha manual que se comunica com o bloco cirúrgico (Figura 8).

A propriedade possui um hectare que se divide em seis piquetes. A infraestrutura conta com um galpão de alvenaria que possui quatorze baias onde os pacientes ficam durante seu tratamento. Conta, também, com um espaço para a realização de curativos e higienização de feridas dos pacientes, onde há um tronco de contenção e armários (Figura 9). A estrutura contempla, ainda, uma sala para armazenamento de medicações e materiais de uso geral, cozinha, banheiro, dormitório para plantonista, escritório e lavanderia.

Figura 7 – Ambulatório principal para atendimentos clínicos dos pacientes



Fonte: Larissa Lazzarotto (2021).

Figura 8 – Local onde são realizadas a higienização das feridas e os curativos



Fonte: Larissa Lazzarotto (2021).

Figura 9 – Sala de indução (A) e Bloco cirúrgico (B).



Fonte: Larissa Lazzarotto (2021).

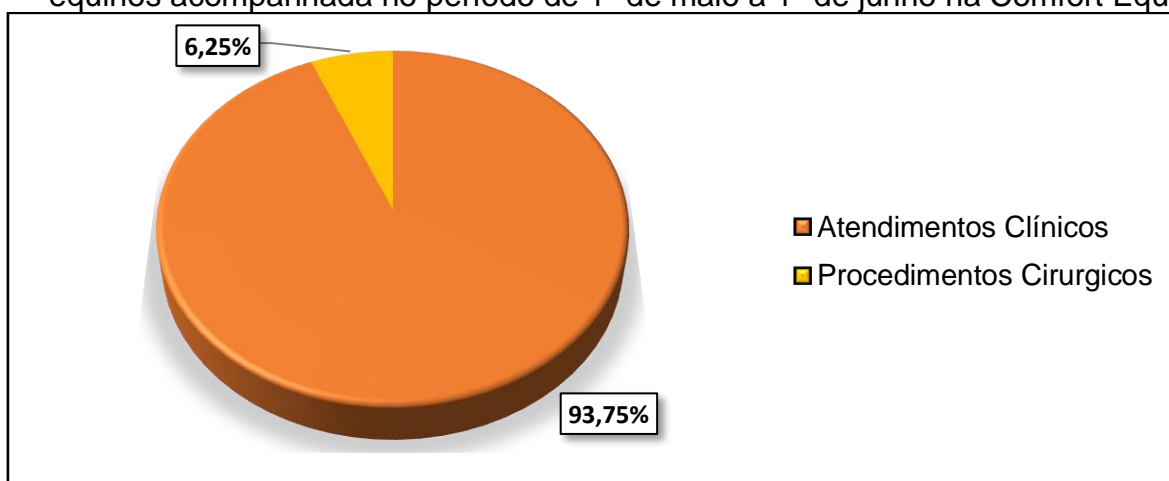3.3 ATIVIDADE REALIZADAS DURANTE O ESTÁGIO

As atividades realizadas durante o período de estágio na Comfort Equi Clínica Médica de Equino consistem em acompanhamento de atendimentos clínicos internos e externos, necropsia, eutanásia e auxílio em procedimentos cirúrgicos e anestésicos. Na rotina da clínica, eram realizados exames clínicos nos pacientes internados, administração de medicamentos, realização de curativos, fornecimento de ração e reposição da água, oferta de volumoso e limpeza das cocheiras.

3.4 CASUÍSTICAS ACOMPANHADAS

Durante o período de estágio na Comfort Equi Clínica Médica de Equinos, foram acompanhados 16 casos, dos quais 15 (93,75%) correspondem a atendimentos clínicos e um (6,25%) dos casos corresponde a procedimentos cirúrgicos (Gráfico 3).

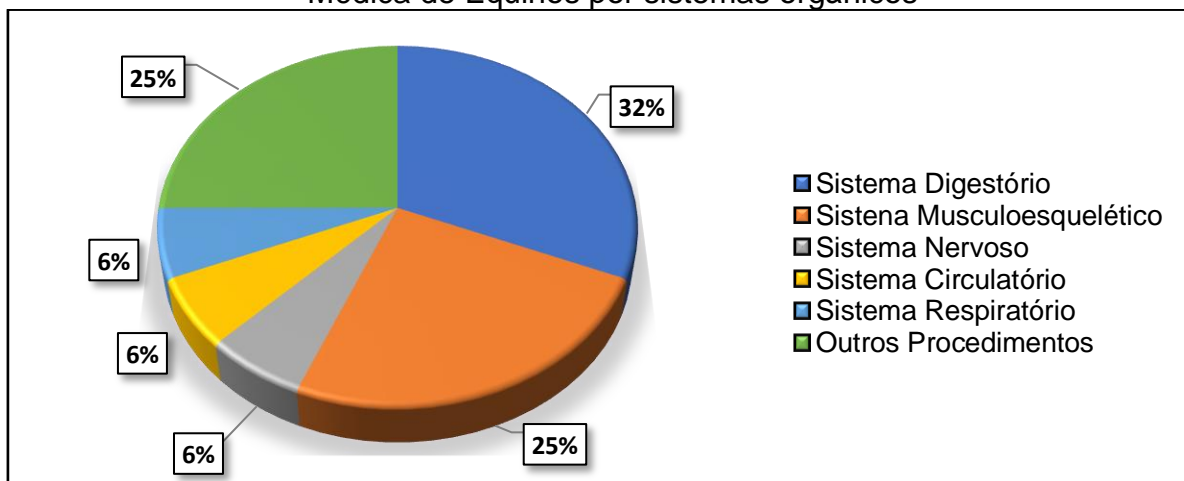
Gráfico 3 – Distribuição da casuística em clínica médica e clínica cirúrgica de equinos acompanhada no período de 1º de maio a 1º de junho na Comfort Equi



Fonte: Larissa Lazzarotto (2021).

Dentre os casos acompanhados no estágio na Comfort Equi, cinco correspondem ao sistema digestório, um ao sistema circulatório, um ao sistema respiratório, quatro ao sistema musculoesquelético, um ao sistema nervoso e quatro casos correspondem a outros procedimentos.

Gráfico 4 – Distribuição da casuística acompanhadas na Comfort Equi Clínica Médica de Equinos por sistemas orgânicos



Fonte: Larissa Lazzarotto (2021).

3.4.1 Sistema digestório

Durante o período de estágio realizado na Comfort Equi Clínica Médica de Equinos, a maior casuística foi relacionada ao sistema digestório, com predominância de cólicas idiopáticas com dois (40%) dos casos, um (20%) de compactação de cólon maior e ruptura de estômago, no qual o animal foi submetido a eutanásia, um (20%) sobre uma cólica por intoxicação por amitraz e um (20%) prolapso de reto que foi tratado clinicamente.

Na Tabela 5, abaixo, encontram-se todos os atendimentos acompanhados durante o estágio curricular que envolvem todos os casos relacionados ao sistema digestório.

Tabela 5 – Atendimentos clínicos e cirúrgicos referentes ao sistema digestório acompanhados na Comfort Equi

SISTEMA DIGESTÓRIO	Nº	%
Síndrome de cólica idiopática	2	40
Síndrome de cólica compactação de cólon maior e ruptura de estômago	1	20
Síndrome de cólica por intoxicação por amitraz	1	20
Prolapso de reto	1	20
TOTAL	5	100%

Fonte: Larissa Lazzarotto (2021).

3.4.2 Sistema circulatório

Em relação ao sistema circulatório, acompanhou-se um (100%) único o caso, relacionado a tromboflebite jugular.

3.4.3 Sistema respiratório

No que se refere ao sistema respiratório, foi acompanhado um (100%) caso de pleuropneumonia.

3.4.4 Sistema musculoesquelético

A casuística acompanhada referente ao sistema musculoesquelético na Comfort Equi foi relacionada a dois (50%) casos de laceração de membro pélvico esquerdo, um (25%) caso de laminite aguda e um (25%) de contratura do tendão flexor digital profundo. Na Tabela 6, abaixo, encontram-se todos os atendimentos acompanhados que envolvem os dois casos relacionados ao sistema musculoesquelético.

Tabela 6 – Atendimentos clínicos e cirúrgicos referentes ao sistema musculoesquelético na Comfort Equi

SISTEMA MUSCULOESQUELÉTICO	N°	%
Laceração de MPE	2	50
Laminite aguda	1	25
Contratura do tendão flexor digital profundo	1	25
TOTAL	4	100%

Fonte: Larissa Lazzarotto (2021).

3.4.5 Sistema nervoso

O caso acompanhado no sistema nervoso foi um (100%) caso de Tétano (*Clostridium tetani*) em uma potra de quatro meses de idade que veio a óbito no seu decimo primeiro dia de tratamento.

3.4.6 Outros procedimentos

Os procedimentos acompanhados na Comfort Equi foram dois (50%) casos de necropsia e dois (50%) casos de eutanásia.

Tabela 7 – Procedimentos em outros sistemas na Comfort Equi

OUTROS PROCEDIMENTOS	N°	%
Necropsia	2	50
Eutanásia	2	50
TOTAL	4	100%

Fonte: Larissa Lazzarotto (2021).

4 RELATO DE CASO

4.1 DESLOCAMENTO DE CÓLON MAIOR À DIREITA E DUODENO-JEJUNITE PROXIMAL

4.1.1 Deslocamento de cólon maior à direita

A alimentação dos equinos era baseada em pastagens naturais. A domesticação e as mudanças alimentares como o fornecimento de suplementação de milho e, concentrados, que resultaram no desenvolvimento de patologias digestórias, sendo elas, com maior frequência, a síndrome de cólica, também conhecida como abdômen agudo, que até hoje é considerada um dos motivos de grande inquietude para médicos veterinários (THOMASSIAN, 2005).

O abdômen agudo é um conjunto de sinais clínicos que provoca dores abdominais oriundas do trato digestório. Os equinos podem apresentar mímicas de dor, como inquietação, olhar para o flanco, patear o solo, deitar e levantar com frequência, adotar uma postura incomum e rolar (THOMASSIAN, 2005). Essa afecção está associada a diversos fatos que acometem o sistema digestório dos equinos e pode ser manifestada por meio da produção de gás excessiva no estômago, consequência da fermentação dos alimentos consumidos. A obstrução ou volvo intestinal necessita de intervenção cirúrgica para a correção anatômica (CAMPELO; PINCCININ, 2008).

A fisiopatologia do abdômen agudo inclui aumento do volume intestinal, presença de isquemia, reperfusão tecidual, necrose, apoptose, inflamação e alteração na flora intestinal. Essas causas acarretam mudanças na motilidade intestinal, na permeabilidade vascular, na absorção de água e eletrólitos e na ativação de células inflamatórias. Devido à estimulação nervosa e à produção de mediadores químicos, a frequência cardíaca e a oxigenação dos tecidos se encontrarão aumentadas (MARIANO *et al.*, 2011).

O deslocamento de cólon maior pode ser apresentado na forma de deslocamento dorsal à direita, e à esquerda, e retroflexão de cólon maior (HARDY, 2009). A patologia pode ser vista com maior frequência em animais de 4 a 10 anos de idade (OLIVEIRA, 2017).

Segundo Pedrosa (2008), o deslocamento de cólon maior à direita (DCD) ocorre quando a flexura pélvica se desloca lateralmente na base do ceco e se posiciona cranialmente em direção ao diafragma. Essa alteração anatômica acontece de modo secundário a uma impactação inicial da flexura pélvica, que se flexiona entre si devido ao gás acumulado próximo à obstrução, levando a um deslocamento do cólon. Conforme Southwood (2006) e Oliveira (2017), os cavalos podem apresentar sinais clínicos moderados, tais como: distensão abdominal, desidratação, valores sanguíneos elevados de gama-glutamil transferase e de bilirrubina.

Na palpação retal no caso de DCD não é identificado a flexura pélvica e o cólon pode ser palpado entre o ceco e a parede abdominal (HARDY, 2009). De acordo com Bentz (2004), no exame retal, pode ser comparado com uma grande distensão do cólon maior devido à presença de gás que indica que o intestino grosso não está na sua posição anatômica.

Quando o animal apresenta dores severas ou distensão de cólon maior, indica-se a realização da abordagem cirúrgica (HARDY, 2009), que é realizada por meio de uma celiotomia mediana ventral, seguida de uma descompressão gasosa das alças intestinais e do reposicionamento do cólon. O prognóstico geralmente apresenta-se bom, porém, não pode haver comprometimento isquêmico (HACKETT, 2002).

4.1.2 Duodeno-jejunitis proximal

A duodeno-jejunitis proximal (DJP) é uma enterite catarral que causa uma inflamação na porção anterior do intestino delgado dos equinos, resultando em uma alteração da motilidade intestinal, no transporte de eletrólitos e líquidos. Também ocorre o aumento de secreções e da permeabilidade intestinal e leva a uma diminuição da reabsorção. O acúmulo de refluxo no estômago causa desconforto e, se não for esvaziado corretamente, o animal pode vir a óbito devido à ruptura do órgão. Na maioria dos casos de enterite proximal, pode-se observar grau de desidratação, azotemia, acidose metabólica e choque hipovolêmico (FIRMINO *et al.*, 2014).

Conforme Freeman (2000) e McKenzie III (2014), os sinais clínicos iniciais são dores abdominais leves a severas, taquicardia, desidratação, depressão e presença de refluxo gástrico, que deve ser retirado por meio de descompensação gástrica realizada por sondagem nasogástrica. O refluxo possui coloração castanho-

alaranjada, odor fétido, pH alcalino e também, em alguns casos, pode ser visto sangue oculto. O animal também pode apresentar intestino delgado, distensão que pode ser identificada a partir da ultrassonografia abdominal ou na palpação transretal.

A etiologia da DJP é ainda desconhecida, mas algumas bactérias, como a *Salmonella* e a *Clostridium*, são apontadas como uma das possíveis causas da patologia (COELHO; SILVA, 2007). O diagnóstico baseia-se na presença de sinais clínicos e alterações laboratoriais, como o aumento de hematócrito, albumina, ureia, creatinina, concentração de proteínas plasmáticas. Também ocorrem alterações das enzimas gama glutamiltransferase e aspartato aminotransferase (FREEMAN, 2000).

O tratamento da DJP é sintomático e de suporte. A fluidoterapia administrada por via intravenosa é necessária em decorrência de desidratação, distúrbios eletrolíticos, azotemia pré-renal e choque. O esvaziamento do refluxo enterogástrico deve ser realizado, pois, além de prevenir o desconforto abdominal que o animal apresenta, previne a ruptura do órgão. A utilização de analgésicos deve ser realizada de forma criteriosa, tendo em vista que pode mascarar a sintomatologia de dor e hiperemia. O uso do antibiótico é recomendando em casos nos quais o animal tenha apresentado um quadro de bacteremia (FERNANDES *et al.*, 2003).

4.1.3 Relato de caso e discussão

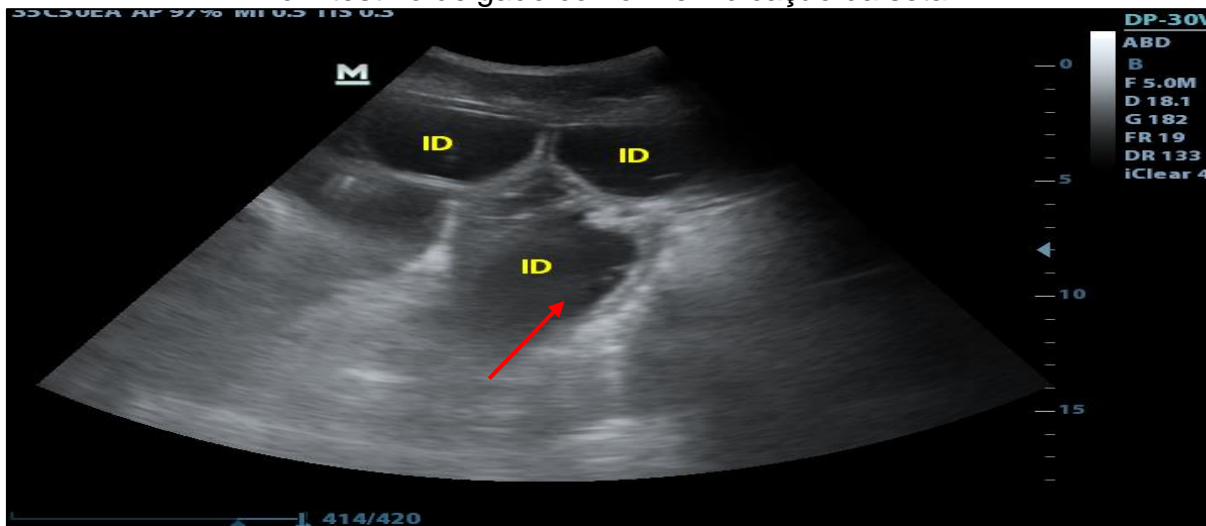
No Santos Hospital Equino, foi atendido um equino macho, da raça Crioula, com 2 anos de idade, pesando 368 kg, apresentando síndrome de cólica. Segundo relatos do proprietário, o animal apresentava sinais de desconforto abdominal, estava sobrando ração no cocho, o equino deitava-se, cavava e olhava para o flanco. Foi medicado com flunixin meglumine, porém o animal não teve melhoras e foi encaminhado para o hospital.

Em sua chegada, foi realizado o exame clínico no qual constava frequência cardíaca de 72 batimentos por minuto, frequência respiratória de 16 movimentos respiratórios por minuto, tempo de preenchimento capilar de 2 segundos, mucosa rósea, temperatura retal de 40,5 °C, motilidade intestinal diminuída, hematócrito de 29% e proteínas plasmáticas totais de 6,8 g/dl. Após o exame clínico, o animal foi submetido a uma sondagem nasogástrica, lavagem do estômago e terapia de suporte.

Na palpação transretal, apresentou uma alça intestinal distendida compatível com deslocamento de cólon maior. Logo após a palpação transretal, foi realizada a

ultrassonografia, em que foi observado intestino delgado distendido com presença de líquido inflamatório sugestivo de enterite proximal (Figura 10).

Figura 10 – Ultrassonografia transabdominal, com presença de líquido inflamatório no intestino delgado conforme indicação da seta.



Fonte: Santos Hospital Equino (2021).

Em razão dos achados da palpação retal e da sintomatologia dolorosa que o paciente apresentou, a indicação terapêutica foi uma celiotomia exploratória. Para a realização do procedimento cirúrgico, foram administrados penicilina 25.000 UI/kg⁵ pela via intramuscular (IM), gentamicina⁶ 7,5 mg/kg/IM, flunixin meglumine⁷ 1 mg/kg e 1,1 mg/ml de cloridrato de xilazina⁸ por via intravenosa (IV) como medicações pré-anestésicas.

Para indução anestésica, foram administrados 2 mg/kg cloridrato de cetamina⁹ associado com 0,5 mg/kg de diazepam¹⁰, ambos por via intravenosa (IV). A manutenção anestésica foi por meio da anestesia inalatória de isoflurano ao efeito associado da infusão IV contínua de 0,05 mg/kg de Lidocaina¹¹ e 1,3 mg/kg bólus de lidocaína, ambas diluídas em um Ringuer lactado, 1 g/kg de dimetilsulfóxido (DMSO)¹² diluído em solução fisiológica 0,9% e 5 mcg/kg/min de cloridrato de dobutamina¹³

⁵ Pentabiótico ® VETERINÁRIO – Zoetis.

⁶ Gentatec® – Chemitec.

⁷ Flumax® – J.A Saúde Animal.

⁸ Sedanew® – Vetnil.

⁹ Ketamina Agener 10%® – Agener União.

¹⁰ Diazepam® – Santisa.

¹¹ Lidovet® – Bravet.

¹² DMSO®- Vetnil.

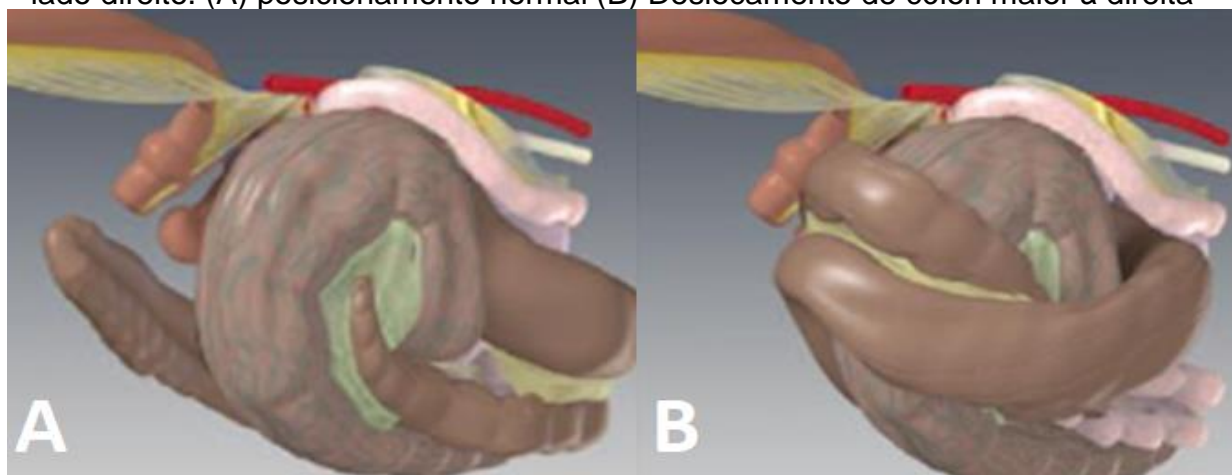
¹³ Cloridrato de dobutamina® - Hypofarma.

administrada por via intravenosa (IV). Após a indução anestésica, o animal foi intubado, posicionado na mesa em decúbito dorsal e foi realizada tricotomia ampla do abdômen, seguida de antissepsia utilizando digliconato de clorexidina 2% e álcool 70%.

A cirurgia da celiotomia exploratória foi realizada por meio de incisão na linha mediana ventral. Durante o procedimento cirúrgico, foi confirmado o deslocamento de cólon maior à direita. Após a identificação da patologia, executou-se a inspeção de todos os segmentos intestinais e realizou-se a descompressão das alças intestinais através da aspiração do gás, utilizando uma agulha e um aspirador de rede canalizado. Em seguida, foi efetuado o reposicionamento do intestino em sua posição anatômica

De acordo com Hardy (2009), esse tipo de deslocamento acontece a partir de movimentos retropulsivos da flexura pélvica, com a migração do cólon esquerdo cranialmente, que logo depois se direciona para o quadrante abdominal direito, ficando localizado entre o ceco e a parede abdominal (Figura 11).

Figura 11 – Trato gastrointestinal do equino visto obliquamente no aspecto caudal do lado direito. (A) posicionamento normal (B) Deslocamento de cólon maior à direita



Fonte: Leite (2018).

Durante o procedimento cirúrgico, as alças intestinais foram hidratadas com solução fisiológica 0,9%. Antes de realizar a síntese da cavidade abdominal, foi introduzido, intra-abdominal gentamicina na dose de 7,5 mg/kg associado a DMSO na dose de 1g/kg, ambas diluídas separadamente em 1 litro de soluções fisiológicas 0,9%. Esses medicamentos utilizados para a lavagem da cavidade abdominal têm a

finalidade anti-inflamatória local, prevenindo o aparecimento de aderências (MORA, 2009).

A síntese da cavidade abdominal teve início pela linha alba, utilizando o padrão de sutura simples contínuo com o fio polidioxanona nº 4,¹⁴ seguindo com a síntese do subcutâneo com o padrão de sutura contínua subcutânea e finalizando com a síntese da pele com padrão de sutura festonado ou ancorada de Ford, ambas utilizando o fio polidioxanona nº 2-0.¹⁵ Ao término do procedimento cirúrgico, o animal foi encaminhado à sala de indução para sua recuperação anestésica, que ocorreu sem complicações.

A indicação terapêutica para este caso foi a cirúrgica devido ao grau de dor que o paciente demonstrava. No entanto, em casos em que o paciente demonstra dores leves, resposta positiva à analgesia e ausência de sinais indicadores de lesões graves, pode-se optar pelo tratamento conservador. Um estudo indicou que a realização do tratamento conservador tem a possibilidade de ser eficiente na reversão do deslocamento dorsal direito do cólon maior. O tratamento baseia-se em fluidoterapia, exercícios leves, analgesia e restrição alimentar (MCGOVERN *et al.*, 2012).

No dia posterior ao procedimento cirúrgico, o equino apresentou desconforto abdominal, sendo necessária a sondagem nasogástrica para decompressão gástrica e alívio da dor. O conteúdo apresentou coloração castanho-alaranjada, com odor fétido. No seu exame clínico, identificou-se frequência cardíaca de 64 batimentos por minuto, frequência respiratória de 12 movimentos respiratórios por minuto, temperatura de 39,1 °C, tempo de preenchimento capilar de 2 segundos, mucosa congesta, hematócrito 34% e proteínas plasmáticas totais de 7,0 g/dl e motilidade intestinal reduzida e episódios de diarreia.

O protocolo medicamentoso utilizado pelos médicos veterinários do SHE foi a fluidoterapia de Ringer Lactato, glicose 5% e solução fisiológica 0,9% por infusão contínua (IV), terapias pró-cinéticas de infusão IV contínua de lidocaína, inicialmente com 1,3 mg/kg e restante 0,05 mg/kg, ambos diluídos em 1 litro de Ringer Lactato, 1 g/kg de DMSO diluído em 1 litro de solução fisiológica 0,9% BID por um dia. Também foi utilizado metoclopramida¹⁶ 0,04 mg/kg/hr/IV QID, por seis dias. Para analgesia e

¹⁴ BioPDO Nº 4 – Bioline.

¹⁵ BioPDO Nº 2-0 – Bioline.

¹⁶ Metoclosantina 10mg – Santisa.

redução da temperatura, foram utilizados dipirona sódica¹⁷ 10 mg/kg SID, IV, durante quatro dias, flunixin meglumine 1 mg/kg, IV, SID, por 10 dias e 4mg/kg, VO por 3 dias. Esses medicamentos eram administrados no equino conforme a apresentação de desconforto e presença de hipertermia.

A antibioticoterapia foi realizada inicialmente com penicilina 25.000 UI/kg SID, IM, por três dias, e gentamicina 7,5 mg/kg, IM, SID, também durante três dias. Visto que o animal não apresentava melhoras, foi utilizado ceftiofur¹⁸ 2 mg/kg, IM, SID, por seis dias, e metronidazol¹⁹ 15 mg/kg, via oral (VO), BID, durante quatro dias. A limpeza da incisão com digliconato de clorexidina 2%²⁰ e solução fisiológica 0,9% era realizada diariamente.

A alimentação foi introduzida desde o primeiro dia do pós-cirúrgico. Era oferecido pasto fresco em quantidades pequenas com alta frequência, mas o animal não estava se alimentando devido ao desconforto abdominal e à presença de refluxo. Com o passar dos dias, o equino começou a se alimentar e teve melhoras em seus parâmetros vitais, não apresentando mais presença de refluxo enterogástrico. Após 10 dias de internação, o animal teve alta hospitalar. O tratamento realizado para a duodeno-jejunitis proximal, com a terapia de suporte, medicações pró-cinéticas e uso de antibioticoterapia foi favorável para o prognóstico de duodeno-jejunitis proximal.

De acordo com Hardy e Mueller (2009), a estimulação da motilidade no pós-cirúrgico é um fator muito importante, pois, o fornecimento nutricional de forma enteral e o preenchimento do cólon contribuem para a prevenção de recidivas de deslocamentos.

A utilização da lidocaína em tratamento pró-cinético nos pós-cirúrgicos auxilia na prevenção de íleo adinâmico (RAKESTRAW, 2009). A administração de AINES (anti-inflamatórios não esteroidais), DMSO e antimicrobianos de amplo espectro previne a formação de aderências pela diminuição da inflamação peritoneal (MUELLER, 2009).

¹⁷ Dipirona 50% – Ibasá.

¹⁸ Cef50® – Agener União.

¹⁹ Canderem® Metronidazol – Legrand.

²⁰ Riohex Clorexidina 2% – Rioquímica.

4.2 INTOXICAÇÃO POR AMITRAZ EM EQUINOS

Amitraz é um inseticida utilizado na medicina veterinária como um acaricida do grupo das formamidinas. Sua função é controlar ectoparasitas como piolhos, carrapatos e ácaros em bovinos, ovinos e cães; é contraindicada a utilização em equinos, pois pode causar intoxicação (CARVALHO; MENDES, 2020). Esse princípio ativo possui a ação agonista α 2-adrenérgico e sua absorção ocorre pela epiderme e pelas mucosas. A intoxicação causada pelo amitraz nos equinos pode variar de acordo com a dose utilizada no animal, e as manifestações clínicas de intoxicação podem ser percebida entre 24 e 48 horas após a aplicação do produto (RIBEIRO FILHO; ALVES, 2002).

Quando ocorre a intoxicação no animal, o amitraz age como agonista dos α 2-adrenérgicos. Ele possui baixa ação de inibição da monoaminoxidase, causando o aumento dos níveis de noradrenalina e serotonina e a inibição da síntese de prostaglandinas e da ação agonista dos receptores α 2-adrenérgicos (CARVALHO; MENDES, 2020). Andrade (2008) afirma que, além da inibição da síntese das prostaglandinas, o amitraz age periféricamente e estimula os receptores α 1-adrenérgicos, gerando uma vasoconstrição.

Segundo Auer *et al.* (1984) e Duarte *et al.* (2003), os sinais clínicos que podem estar presentes são depressão, taquicardia, mucosas congestionadas, sonolência, ataxia, fraqueza muscular, desidratação, taquipneia, hipomobilidade intestinal e síndrome de cólica como impactação de intestino grosso. Em alguns animais, a intoxicação pode apresentar-se de modo diferenciado. Nos casos de impactação, pode retroceder sem o uso de medicações; nos demais, somente o tratamento sintomático já é suficiente para restabelecer a motilidade fecal após 24 a 48 horas. No entanto, algumas vezes a impactação não responde à terapia medicamentosa e é necessária a intervenção cirúrgica (DUARTE *et al.*, 2003).

O diagnóstico clínico de intoxicação por amitraz é realizado a partir da anamnese, exame físico ou exames laboratoriais, como de hemograma, glicemia, eletrólitos, gasometria e pH (CARVALHO; MENDES, 2020).

O tratamento é realizado com suporte de fluidoterapia, utilização da ioimbina com concentração de 2 mg/ml na dose de 0,1 mg/kg ou de atipamezole na concentração de 5 mg/ml e dose de 0,2 mg/Kg, ambos por via IV. Deve-se realizar o banho no animal para retirar resíduos do produto que está presente nos pelos e na

pele do animal. Caso o paciente tenha bradiarritmias, recomenda-se utilizar atropina se necessário e, também, deve ser controlada a hipotermia do animal (ANDRADE *et al.*, 2013).

4.2.1 Relato de caso e discussão

Na Comfort Equi Clínica Médica de Equinos, foi atendido um equino fêmea, da raça Crioula, com 460 kg com pelagem colorada, apresentando sinais clínicos de abdome agudo. De acordo com o relato do proprietário, o animal apresentava infestação de carrapatos e, com o intuito de retirar esses ectoparasitas, o dono realizou o banho do animal com amitraz diluído em água e deixou o produto agindo no animal, sem retirá-lo. Dois dias após o banho, o animal apresentou desconforto abdominal, deitava-se e olhava para o flanco. O proprietário entrou em contato com um médico veterinário para que esse realizasse a avaliação clínica do referido equino.

O Médico Veterinário realizou 30 litros de fluidoterapia e sondagem nasogástrica e banho no animal para retirar resíduos do produto. Visto que o animal não apresentava melhoras, o profissional decidiu encaminhá-lo à Comfort Equi Clínica Médica de Equinos para melhor aporte ao paciente.

Em sua chegada à clínica, realizou-se anamnese e exame clínico do animal, que apresentava frequência cardíaca de 60 batimentos por minuto, frequência respiratória de 20 movimentos respiratórios por minuto, temperatura corporal de 38.2 °C, tempo de preenchimento capilar de 2 segundos, coloração da mucosa rósea e apresentava hipomotilidade intestinal. Também foi realizada hiperlactatemia sanguínea, que se apresentou em 1.8 mmol/dl. O animal foi submetido a fluidoterapia de ringer lactado com diluição de 1 g/kg DMSO,²¹ que foi realizada por infusão contínua IV. Foi administrado 10ml/kg de óleo mineral 100%²² pela sonda nasogástrica por um dia, flunixin meglumine 1 mg/kg/IV SID, cloridrato de ioimbina 1,0%,²³ 0,1 mg/kg/IV SID por um dia e 5 ampolas de cloridrato de prometazina²⁴ 0,2mg/kg/IV SID por um dia (Figura 12).

²¹ DMSO®- Vetnil.

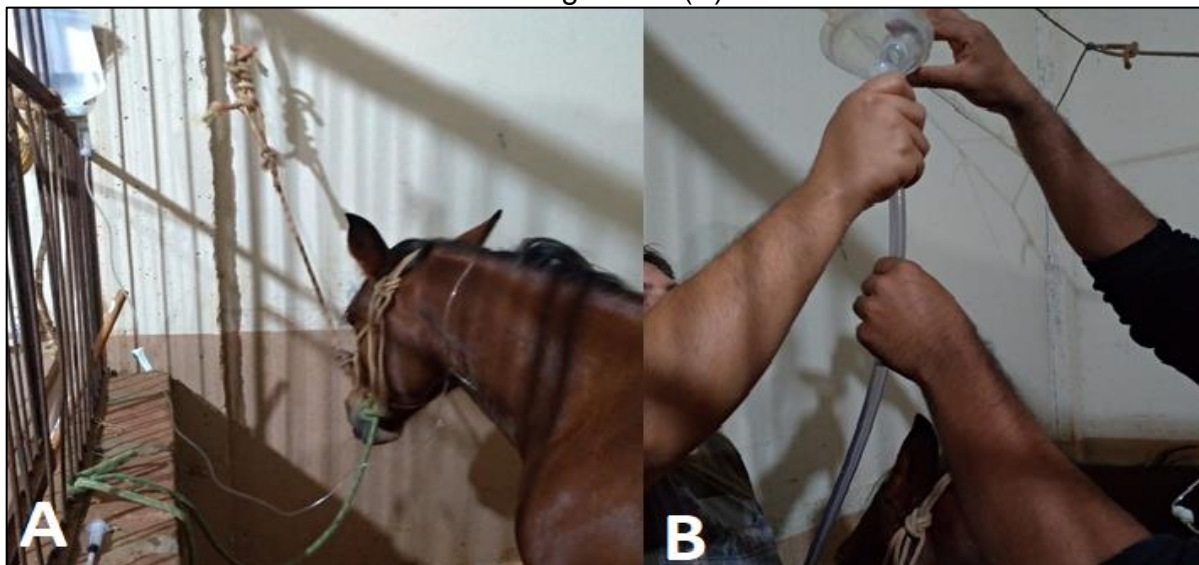
²² Óleo mineral 100% - Farmace.

²³ Reset® - Botupharma

²⁴ Prometazol - Sanval

De acordo com Barragan (2017), a aplicação de ioimbina na dose de 0,05 a 0,2 mg/kg IM ou IV é utilizada para reverter os efeitos da medetomidina, da dexmedetomidina, da xilazina e do amitraz, que são agonistas $\alpha 2$ -adrenérgicos agindo tanto a nível gastrointestinal como no sistema nervoso central do animal.

Figura 12 – Animal recebendo Fluidoterapia (A) e medicações via sonda nasogástrica (B)



Fonte: Larissa Lazzarotto (2021).

O protocolo medicamentoso que os médicos veterinários da Comfort Equi aplicaram foi a utilização de 1 g/kg DMSO diluído em Ringer Lactado SID, durante três dias, por infusão contínua, e flunixin meglumine 1 mg/kg/IV SID no período de dois dias. A alimentação foi introduzida no dia posterior a sua chegada. Eram fornecidos feno, pasto fresco e água. Durante a madrugada, foram avaliados seus parâmetros vitais a cada duas horas, período durante o qual não apresentou alterações. Com o passar dos dias, o animal apresentou melhora em seus parâmetros fisiológicos e não demonstrou mais desconforto abdominal, recebendo alta da clínica em seu 8º dia de internação (Figura 13).

Figura 13 – Animal recebendo alta da Comfort Equi Clínica Médica de Equinos



Fonte: Larissa Lazzarotto (2021).

CONSIDERAÇÕES FINAIS

O estágio curricular obrigatório permite vivenciar a realidade da profissão e também presenciar diferentes técnicas da medicina equina. Esta etapa oportunizou a amplificação dos conhecimentos teóricos adquiridos durante a graduação. As casuísticas acompanhadas foram bastante abrangentes, tendo diversos sistemas, os quais possibilitaram a aquisição de novos conhecimentos e habilidades. A realização do estágio curricular obrigatório promoveu o amadurecimento pessoal e profissional.

REFERÊNCIAS

ANDRADE, Silvia Franco. **Manual de terapêutica veterinária**. São Paulo: Editora Rocca, 2008.

ANDRADE, Jéssica Martins de *et al.* Amitraz: análise comparativa entre as bulas do fármaco e a literatura consultada. *In: JORNADA DE ENSINO, PESQUISA E EXTENSÃO*, 13., 2013, Recife. **Resumos [...]**. Recife: UFRPE, 2013. Disponível em: <http://www.eventosufrpe.com.br/2013/cd/resumos/R0134-2.pdf>. Acesso em: 1 jun. 2021.

AUER, D. E. *et al.* Illness in horses following spraying with amitraz. **Australian Veterinary Journal**, v. 61, n. 8, p. 257-259, ago. 1984. Disponível em: <https://pubmed.ncbi.nlm.nih.gov/6508668/>. Acesso em: 13 maio 2021.

BARRAGAN, Fernanda Grazieli; KOVACS, Thais Akelli; FERRANTE, Marcos. Intoxicação por amitraz em equinos. **Revista de Ciência Veterinária e Saúde Pública**, v. 4, p. 110-114, maio 2017. Disponível em: <https://periodicos.uem.br/ojs/index.php/RevCiVet/article/view/37059>. Acesso em: 20 maio 2021.

BENTZ, Bradford G. Right dorsal displacement of the colon. *In: BENTZ, Bradford G. Equine colic: your guide to horse health care and management*. Lexington, KY: Blood-Horse Publications, 2004. p. 69-71.

CARVALHO, Monique Resende; MENDES, Andresa de Cássia Martini. Intoxicação por amitraz nos animais domésticos. *In: SEMANA UNIVERISTÁRIA*, 15; ENCONTRO DE INICIAÇÃO CIENTÍFICA, 14; FEIRA DE CIÊNCIA, TECNOLOGIA E INOVAÇÃO, 7., 2020, Mineiros. **Trabalhos Aprovados [...]**. Mineiros: UNIFIMES, 2020. Disponível em: https://unifimes.edu.br/filemanager_uploads/files/documentos/semana_universitaria/xv_semana/trabalhos_aprovados/biologia_saude/INTOXICA%C3%87%C3%83O%20POR%20AMITRAZ%20NOS%20ANIMAIS%20DOM%C3%89STICOS.pdf. Acesso em: 20 maio 2021.

CAMPELO, Jairo; PINCCININ, Adriana. Cólica equina. **Revista Científica de Medicina Veterinária**, ano VI, n. 10, jan. 2008. Disponível em: http://www.faef.revista.inf.br/imagens_arquivos/arquivos_destaque/K2zHbx7QrPNAPld_2013-5-29-10-40-19.pdf. Acesso em: 8 abr. 2021.

COELHO, Clarisse S.; SILVA, Luis Claudio Lopes Correia da. **Duodeno-jejunité proximal em equinos**. 2007. Disponível em: https://www.researchgate.net/publication/266135229_DUODENO-JEJUNITE_PROXIMAL_EM_EQUINOS. Acesso em: 12 abr. 2021.

DUARTE, Marcos Dutra *et al.* Intoxicação natural e experimental por amitraz em equídeos: aspectos clínicos. **Pesquisa Veterinária Brasileira**, v. 23, n. 3, p. 105-118, jul./set. 2003. Disponível em: <https://www.scielo.br/pdf/pvb/v23n3/a03v23n3.pdf>. Acesso em: 13 maio 2021.

FERNANDES, Wilson Roberto *et al.* Revisão de 26 casos clínicos de duodeno-jejunité proximal em equinos (1996-2000). **Ciência Rural**, Santa Maria, v. 33, n. 1, p. 97-102, jan./fev. 2003. Disponível em: <https://www.scielo.br/pdf/cr/v33n1/14149.pdf>. Acesso em: 13 abr. 2021.

FIRMINO, P. R. *et al.* Duodeno-jejunité proximal em equino. **Ciência Veterinária nos Trópicos**, Recife, v. 17, n. 3, p. 50, set./dez. 2014. Disponível em: http://www.rcvt.org.br/volume17_3/50.pdf. Acesso em: 12 abr. 2021.

FREEMAN, D. E. Duodenitis-proximal jejunitis. **Equine Veterinary Education**, v. 12, n. 6, p. 322-332, 2000. Disponível em: <https://beva.onlinelibrary.wiley.com/doi/abs/10.1111/j.2042-3292.2000.tb00070.x>. Acesso em: 12 abr. 2021.

HACKETT, R. P. Diseases of the large colon that can result in colic: displacement of the large colon. *In*: MAIR, T. DIVERS, T.; DUCHARME, N. **Manual of Equine Gastroenterology**. London: Saunders, 2002. p. 283-287.

HARDY, J. Specific disease of the large colon. *In*: WHITE, Nathaniel; MOORE, James; MAIR, Tim S. **The equine acute abdomen**. T. Jackson, WY: Tenton New Media, 2009. p. 627-648.

INSTITUTO BRASILEIRO DE GEOGRAFIA E ESTÁTISTICA – IBGE. **Pesquisa pecuária municipal**. 2019. Disponível em: <https://sidra.ibge.gov.br/tabela/3939#resultado>. Acesso em: 7 abr. 2021.

MARIANO, Renata Sitta Gomes *et al.* Síndrome cólica equina: revisão de literatura. **Revista Científica Eletrônica de Medicina Veterinária**, ano IX, n. 16, jan. 2011. Disponível em: http://faef.revista.inf.br/imagens_arquivos/arquivos_destaque/eunbS08pBp1SnhU_2013-6-26-11-12-33.pdf. Acesso em: 8 abr. 2021.

MCGOVERN, Kate F. *et al.* Attempted medical management of suspected ascending colon displacement in horses. **Veterinary Surgery**, v. 41, p. 399-403, 2012. Disponível em: <https://www.ncbi.nlm.nih.gov/pubmed/22103338>. Acesso em: 15 abr. 2021.

MCKENZIE III, Harold C. Diagnosis of enteritis and colitis in the horse. *In*: BLIKSLAGER, Anthony; WHITE II, Nathaniel; MOORE, James; MAIR, Tim S. (ed.). **The equine acute abdomen**. 3. ed. USA: Wiley Blackwell, 2017. p. 376-410.

MINISTÉRIO DA AGRICULTURA, PECUÁRIA E ABASTECIMENTO – MAPA. **Revisão do estudo do complexo do agronegócio do cavalo**. Brasília: MAPA, 2016. Disponível em: <http://www.agricultura.gov.br/assuntos/camaras-setoriais-tematicas/documentos/camaras-setoriais/equideocultura/anos-anteriores/revisao-do-estudo-do-complexo-do-agronegocio-do-cavalo>. Acesso em: 7 abr. 2021.

MORA, Sara Cristina Farrajota. **Resolução cirúrgica de cólicas em equinos: critérios, desenvolvimento e pós-operatório**. Orientador: Eduardo Malschitzky. 2009. 87 f. Dissertação (Mestrado em Clínica e Cirurgia de Equinos) – Faculdade de

Medicina Veterinária, Universidade Técnica de Lisboa, Lisboa, 2009. Disponível em: <https://www.repository.utl.pt/bitstream/10400.5/1153/1/Resolu%C3%A7%C3%A3o%20Cir%C3%B3rgica%20De%20C%C3%B3licas%20Em%20Equinos.pdf>. Acesso em: 14 abr. 2021.

MUELLER, P. O. E. Prevention and treatment of postoperative intraabdominal adhesions in horses. *In*: WHITE II, Nathaniel; MOORE, James; MAIR, Tim S. **The equine acute abdomen**. 2. ed. Tenton NewMedia, 2009. p. 119-129.

OLIVEIRA, Maria Inês da Silva. **Deslocamento do cólon à esquerda no cavalo e técnicas cirúrgicas de encerramento do espaço nefrosplênico**: revisão bibliográfica e relatos de casos clínicos. Orientadora: Maria Rita Martins Garcia da Fonseca. 2017. 84 f. Dissertação (Mestrado Integrado em Medicina Veterinária) – Faculdade de Medicina Veterinária, Universidade Técnica de Lisboa, Lisboa, 2017. Disponível em:

<https://www.repository.utl.pt/bitstream/10400.5/13666/1/Deslocamento%20do%20c%C3%B3lon%20%C3%A0%20esquerda%20no%20cavalo%20e%20t%C3%A9cnicas%20cir%C3%B3rgicas%20de%20encerramento%20do%20espa%C3%A7o.pdf>. Acesso em: 12 abr. 2021.

PEDROSA, Ana Rita Ponce Álvares de Águeda. **Cólicas em equinos**: tratamento médico vs cirúrgico– critérios de decisão. Orientador: José Prazeres. 2008. 114 f. Dissertação (Mestrado Integrado em Medicina Veterinária) – Faculdade de Medicina Veterinária, Universidade Técnica de Lisboa. Lisboa, 2008. Disponível em: <https://www.repository.utl.pt/bitstream/10400.5/939/1/C%C3%B3licas%20em%20equinos%20Tratamento%20m%C3%A9dico%20vs%20cir%C3%B3rgico%20crit%C3%A9rios%20de%20decis%C3%A3o.pdf>. Acesso em: 27 abr. 2021.

RAKESTRAW, Peter C. Intestinal motility and transity. *In*: WHITE II, Nathaniel; MOORE, James; MAIR, Tim S. **The equine acute abdomen**. 2. ed. Tenton NewMedia, 2009. p. 68-95.

RIBEIRO FILHO, José Dantas; ALVES, Geraldo Eleno Silveira. Compactação no intestino grosso de equinos: estudo comparativo de três protocolos de indução: estudo comparativo de três protocolos de indução. **Arquivo Brasileiro de Medicina Veterinária e Zootecnia**, v. 54, n. 4, ago. 2002. Disponível em: https://www.scielo.br/scielo.php?pid=S0102-09352002000400007&script=sci_arttext. Acesso em: 13 maio 2021.

SMITH, L. J.; MAIR, T. S. Are horses that undergo an exploratory laparotomy for correction of a right dorsal displacement of the large colon predisposed to post-operative colic, compared to the other forms of large colon displacement? **Equine Veterinary Journal**, v. 41, n. 1, 2009. Disponível em: <https://www.ncbi.nlm.nih.gov/pubmed/20121912>. Acesso em: 15 abr. 2021.

SOUTHWOOD, Louise L. Acute abdomen. **Clinical Techniques in Equine Practice**, v. 5, n. 2, p. 112-126, jun. 2006. Disponível em: <https://www.sciencedirect.com/science/article/abs/pii/S1534751606000205>. Acesso em: 12 abr. 2021.

THOMASSIAN, Armen. **Enfermidades dos cavalos**. 4. ed. São Paulo: Varela, 2005.