

**UNIVERSIDADE DE CAXIAS DO SUL  
ÁREA DO CONHECIMENTO DE CIÊNCIAS DA VIDA  
CURSO DE MEDICINA VETERINÁRIA**

**GREICI RAMOS**

**RELATÓRIO DE ESTÁGIO CURRICULAR OBRIGATÓRIO: CLÍNICA MÉDICA E  
CIRÚRGICA DE CÃES E GATOS**

**CAXIAS DO SUL  
2021**

**GREICI RAMOS**

**RELATÓRIO DE ESTÁGIO CURRICULAR OBRIGATÓRIO: CLÍNICA MÉDICA E  
CIRÚRGICA DE CÃES E GATOS**

Relatório de estágio curricular obrigatório em clínica médica e cirúrgica de cães e gatos apresentado para obtenção parcial do título de Médica Veterinária pelo Curso de Medicina Veterinária pela Universidade de Caxias do Sul. Área do Conhecimento de Ciências da Vida.

**Orientadora:** Profa. Dra. Antonella Souza Mattei

**Supervisora:** M.V. Luciana Francisco

**CAXIAS DO SUL**

**2021**

**GREICI RAMOS**

**RELATÓRIO DE ESTÁGIO CURRICULAR OBRIGATÓRIO: CLÍNICA MÉDICA E  
CIRÚRGICA DE CÃES E GATOS**

Relatório de estágio curricular obrigatório em clínica médica e cirúrgica de cães e gatos apresentado para obtenção parcial do título de Médica Veterinária pelo Curso de Medicina Veterinária pela Universidade de Caxias do Sul. Área do Conhecimento de Ciências da Vida.

Orientador: Prof. Dra. Antonella Souza Mattei

Supervisora: M.V. Luciane Francisco

**Aprovada em: 29/11/2021**

**Banca Examinadora**

---

Prof.a. Dra. Antonella Souza Mattei  
Universidade de Caxias do Sul – UCS

---

Prof. Dr. Eduardo Conceição de Oliveira  
Universidade de Caxias do Sul – UCS

---

M.V. Jéssica Ianca de Castro  
Programa de Pós-graduação em Saúde Animal – UCS

Dedico este trabalho ao meu pai  
Acidir e minha mãe Maria Olivia, por  
todo apoio e incentivo durante minha  
graduação.

## AGRADECIMENTOS

Primeiramente agradeço a Deus, pelo o dom da vida e da profissão.

Agradeço aos meus pais Acidir e Maria Olivia pelo incentivo, compreensão, apoio total, que não mediram esforço para que a conclusão do curso fosse realizada.

Ao meu irmão Gerri, pelo apoio constante.

Ao meu namorado Lucas, pela compreensão, ajuda incentivo, por me fortalecer, ser minha calma e sentir orgulho da minha profissão.

Agradeço a Luluzinha clínica veterinária por oportunizar o meu estágio final e a todos os médicos veterinários que durante o estágio compartilharam seus conhecimentos.

Agradeço as Médicas Veterinárias, Cintia Pieri, Debora Freitas e Franciele Canali que oportunizaram conhecimentos com seus ensinamentos e pela confiança depositada a mim.

Não posso deixar de agradecer meu afilhado Luiz Felipe, por ser a minha fonte de energia.

Sou eternamente grata a minha orientadora Antonella Souza Mattei, pela paciência, orientação e comprometimento integro durante o estágio e pelas oportunidades de aprendizado durante a graduação.

Agradeço a professora Claudia Giordani por confiar e oportunizar as monitorias em Diagnóstico por Imagem.

Gratidão a todos os mestres que compartilharam seus conhecimentos durante a graduação. Aos meus colegas e amigos de graduação, que deixaram as aulas mais leves.

A todos os demais amigos e familiares que sempre me incentivaram e apoiaram.

Sou grata por ter todos vocês na minha vida e por acreditarem no meu potencial.

E não podia deixar de agradecer, aos meus cães e gato, Bengie (in memoria), Bingo (in memória), Sherk, Bidu, Fumaça, Mayse (in memoria) e Whisky, vocês me ensinaram o amor simples e verdadeiro!

Tudo posso naquele que me fortalece.  
Filipenses 4:13

## RESUMO

O presente relatório de estágio curricular obrigatório em Medicina Veterinária teve como objetivo descrever as atividades desenvolvidas, bem como, as casuísticas da clínica médica e cirúrgica de cães e gatos. O estágio foi realizado no período de 12 de julho a 8 de outubro de 2021 na Luluzinha Clínica Veterinária, com orientação da professora Dra. Antonella Souza Mattei e supervisão da médica veterinária Luciane Francisco, totalizando 520 horas. Durante o estágio curricular foram acompanhados 103 pacientes durante a rotina da clínica médica e cirúrgica, sendo a maioria caninos (n=63) que felinos (n=40). Foi possível acompanhar e/ou executar 791 procedimentos ambulatoriais, sendo a aferição de parâmetros vitais (n=217) a de maior prevalência. Na área de clínica médica foram acompanhadas diversas afecções tanto em cães quanto em gatos, sendo a mais recorrente aquela relacionada às afecções genitourinárias (n=44), seguido das afecções gastrointestinais (n=21). Em relação a casuística da clínica cirúrgica foram realizados 19 procedimentos, sendo o mais frequente a orquiectomia eletiva (n=5). Foram descritos dois casos clínicos, sendo o primeiro de um felino, fêmea, 15 anos, sem raça definida, com um aumento de volume na vesícula urinária, sendo que através da cistectomia, a massa foi removida com margem de segurança e encaminhada para exame histopatológico, sendo confirmado carcinoma urotelial (de células transicionais). O outro caso descrito foi de um canino, fêmea, 3 meses e sem raça definida que apresentava vômitos e diarreia, suspeitou-se inicialmente de gastroenterite hemorrágica, devido à presença de plantas tóxicas. Entretanto, após a realização do exame de sangue a suspeita passou a ser parvovirose, sendo então realizado o teste rápido, confirmando a suspeita clínica. Concluiu-se que o estágio curricular obrigatório em medicina veterinária foi fundamental para agregar conhecimento prático para a formação da aluna, principalmente no período da pandemia COVID-19 que dificultou a realização das aulas práticas.

**Palavras-chave:** Cistectomia. Carcinoma urotelial. Parvovirose. Cão. Gato.

## LISTA DE FIGURAS

- Figura 1 – Fachada da Luluzinha clínica veterinária em Caxias do Sul/RS ..... 13
- Figura 2 - Bexiga repleta de uma gata, sem raça definida de 14 anos atendida na Luluzinha clínica veterinária durante o procedimento de cistectomia (A) e cistocentese para melhor localização da neoplasia (B).....27
- Figura 3 – Localização (seta) da neoplasia no interior da bexiga (A) com aparência granular após a incisão (B) e massa removida medindo 1,70 cm por 1,30 cm (C) após a cistectomia em uma gata, sem raça definida de 14 anos atendida na Luluzinha clínica veterinária .....28
- Figura 4 - Canina fêmea de 3 meses, diagnosticada com Parvovirus Canino .....32



## LISTA DE GRÁFICO

Gráfico 1 - Representação da porcentagem de espécies caninas e felinas acompanhadas no período de estágio em clínica médica e cirúrgica na Luluzinha clinica veterinária.....17

Gráfico 2 - Representação da porcentagem de animais acompanhados separados por sexo no período de estágio em clínica médica e cirúrgica de cães e gatos na Luluzinha clinica veterinária. ....17

## LISTA DE TABELAS

Tabela 1 - Procedimentos ambulatoriais e exames de imagem acompanhados e/ou executados durante estágio curricular obrigatório.....	18
Tabela 2 – Grupo de afecção diagnosticados em cães e gatos durante o período de estágio curricular na Luluzinha clinica veterinária .....	19
Tabela 3 – Afecções do sistema geniturinário em cães e gatos acompanhados durante estágio curricular obrigatório na Luluzinha clinica veterinária .....	19
Tabela 4 – Afecções do sistema imunológico em cães e gatos acompanhados durante o estágio curricular na Luluzinha clinica veterinária .....	20
Tabela 5 – Afecções do sistema gastrointestinal em cães e gatos acompanhados durante estágio curricular obrigatório na Luluzinha clinica veterinária .....	20
Tabela 6 – Afecções oncológicas em cães e gatos acompanhados durante o estágio curricular obrigatório a Luluzinha clinica veterinária .....	21
Tabela 7 - Procedimentos cirúrgicos acompanhados em cães e gatos durante o período de estágio curricular obrigatório na Luluzinha clínica veterinária .....	22

## SUMÁRIO

<b>1</b>	<b>INTRODUÇÃO .....</b>	<b>12</b>
<b>2</b>	<b>DESCRIÇÃO DO LOCAL DO ESTÁGIO .....</b>	<b>13</b>
<b>3</b>	<b>ATIVIDADES DESENVOLVIDAS E CAUSUÍSTICAS .....</b>	<b>16</b>
3.1	ROTINAS DO ESTÁGIO.....	16
3.2	CAUSUÍSTICA CLÍNICA CIRURGICA.....	22
<b>4</b>	<b>RELATOS DE CASOS .....</b>	<b>24</b>
4.1	RELATO DE CASO 1 .....	24
4.1.1	Carcinoma urotelial em gata, sem raça definida, castrada e idosa.....	24
4.1.2	Caso clínico.....	25
4.1.3	Discussão.....	29
4.2	RELATO DE CASO 2 .....	31
4.2.1.	Parvovirose em uma cadela, filhote e sem raça definida.....	31
4.2.2.	Caso clínico .....	32
4.2.3.	Discussão .....	34
<b>5</b>	<b>CONSIDERAÇÕES FINAIS .....</b>	<b>37</b>
	<b>ANEXO A – HEMOGRAMA E BIOQUÍMICA SÉRICA DO FELINO, FÊMEA, IDOSA E SEM RAÇA DEFINIDA.....</b>	<b>41</b>
	<b>ANEXO B - ULTRASSONOGRAFIA ABDOMINAL DO FELINO, FÊMEA, IDOSO, SEM RAÇA DEFINIDA.....</b>	<b>43</b>

**ANEXO C - ULTRASSONOGRAFIA ABDOMINAL DO DO FELINO, FÊMEA,  
IDOSO, SEM RAÇA DEFINIDA.....45**

**ANEXO D - EXAME HISTOPATOLÓGICO DO FELINO, FÊMEA, IDOSO,  
SEM RAÇA DEFINIDA .....47**

**ANEXO E - HEMOGRAMA E BIOQUÍMICA SÉRICA DO CANINO, FILHOTE,  
SEM RAÇA DEFINIDA .....48**

## 1 INTRODUÇÃO

O estágio curricular obrigatório em medicina veterinária tem como objetivo principal colocar em prática o conhecimento teórico obtido durante a vida acadêmica do aluno.

Neste sentido, o estágio obrigatório curricular foi realizado na Luluzinha Clínica Veterinária, com a supervisão da médica veterinária Luciane Francisco, e orientação da professora Dra. Antonella Souza Mattei, com o propósito de concluir 420h obrigatórias, na área clínica médica e cirúrgica de cães e gatos.

A escolha pela área de clínica médica e cirúrgica de cães e gatos ocorreu pela facilidade de aprendizagem durante a graduação pela aluna e afinidade pelas espécies caninas e felinas. O local de estágio foi escolhido pela ampla variedade de serviços oferecidos e também por ser uma clínica que sempre abriu as portas para que os estagiários pudessem ter a vivência prática.

O presente relatório teve como objetivo descrever o local do estágio, as atividades acompanhadas e realizadas, assim como relatar e discutir dois casos sendo um de clínica médica e outro de cirurgia. Os casos escolhidos foram carcinoma urotelial em um felino, fêmea de 15 anos e parovirose em um canino, filhote e sem raça definida.

## 2 DESCRIÇÃO DO LOCAL DO ESTÁGIO

O estágio curricular obrigatório foi realizado na área de clínica médica e cirúrgica de cães e gatos na Luluzinha Clínica Veterinária. A clínica estava localizada na rua Vinte de Setembro nº 996, no bairro Nossa Senhora de Lourdes, na cidade de Caxias do Sul – RS, no período de 12 de julho a 8 outubro de 2021, totalizando 520 horas, sendo supervisionada pela médica veterinária Luciane Francisco.

A Luluzinha Clínica Veterinária (Figura 1) foi fundada em março de 2015 pela médica veterinária Luciane Francisco e o técnico agrônomo Cleiton Valcarenghi. Assim, a missão da empresa era promover o bem-estar e a saúde dos animais praticando a melhor medicina e cuidados estéticos apropriados, proporcionando satisfação e atendendo as necessidades dos clientes. A visão era ser referência na área clínica e cirúrgica de pequenos animais na cidade de Caxias do Sul. Seus valores eram empatia, ética, respeito aos animais e seus tutores, confiança e organização.

Figura 1 – Fachada da Luluzinha clínica veterinária em Caxias do Sul/RS



Fonte: Greici Ramos (2021)

A clínica possuía atendimento 24h, sendo seu horário comercial de segunda a sexta-feira das 8h30 às 18h30 e sábados das 8h30 às 12h, sendo que após esse período havia o horário de plantão.

Sua estrutura física era disponibilizada em dois andares, sendo que no primeiro andar dava o acesso à clínica, contendo recepção, um consultório, um banheiro para uso dos funcionários, uma lavanderia, uma cozinha de uso dos funcionários, um quarto para plantonistas, isolamento e pátio.

A recepção era composta por balcão da recepção, telefone, computador, armários, balança, cadeiras de espera, bebedouro e máquina de café. Na recepção era feita a pesagem do animal e o cadastro do pet e do tutor, sendo repassado através da comanda física a identificação do paciente. Assim, o médico veterinário dava continuidade ao atendimento no consultório.

No andar de acesso a entrada da clínica havia um dos três consultórios. O consultório possuía mesa de escritório, *notebook*, duas cadeiras, um *puff*, uma pia/balcão e uma geladeira para armazenar as vacinas, teste de vírus da imunodeficiência felina (FIV) e leucemia felina (FeLV).

Ainda no primeiro pavimento, havia o setor de isolamento para doenças infectocontagiosas, que possuía quatro baias para pacientes com cinomose, duas para aqueles com parvovirose e três para gatos com FIV/FeLV.

Enquanto que, no segundo andar havia bloco cirúrgico, sala de preparação, sala de internação exclusiva para gatos, escritório, banheiro de uso geral, dois consultórios, sala de internação de cães, sala de raio x e de revelação.

No bloco cirúrgico havia uma mesa cirúrgica, cilindro de oxigênio, balcão onde ficavam armazenados as medicações de uso deste setor, seringas, cateteres, soros, equipos, instrumentais esterilizados, um armário aéreo onde ficavam os fios de sutura, campos e compressas esterilizadas.

Na sala de preparação havia um armário onde ficavam armazenados os insumos para reabastecimento do bloco cirúrgico e duas baias para monitorar o animal na pré e pós-operatório. Entre a sala de preparação e o bloco cirúrgico, havia uma pia para a higienização, além de um balcão contendo os materiais para a paramentação.

Logo em seguida, havia a internação para gatos que possuía sete baias, um armário para armazenamento de medicamentos, seringas, cateteres, equipos, soluções para fluidoterapia, gazes, tubos contendo água oxigenada 10V, álcool a 70°

e solução fisiológica, mesa para a consulta e pia. Ao lado, havia o escritório sendo destinado a questões administrativas da clínica.

Ainda no segundo pavimento, haviam dois consultórios contendo os mesmos móveis e equipamentos descritos anteriormente, sendo que o banheiro e sala para esterilização de materiais estavam presentes em apenas um consultório.

Na internação de cães possuía 14 baias, mesa para consulta, armário onde ficam armazenados os insumos, como equipos, soluções, seringas, medicamentos, esparadrapos, equipamentos como máquina de tosa, bomba infusora.

A sala de diagnóstico por imagem possuía o equipamento de raio x, e ao lado havia a sala de revelação digital com uma bancada onde encontravam-se tubos e potes pra coletas de amostras biológicas, um computador e uma impressora de revelação digital.

A equipe era composta por uma recepcionista, um gerente, um administrador, um auxiliar administrativo, sete veterinários, sendo que destes, cinco eram plantonistas, um cirurgião e um clínico geral. Além disso, haviam dez estagiários extracurriculares e um curricular. Possuía atendimentos com os especialistas terceirizados em endocrinologista, oftalmologista, oncologista, neurologista, cardiologista, dermatologista, ortopedista, silvestres e pets não convencionais.

Os atendimentos clínicos eram feitos preferencialmente com hora marcada, as consultas eram realizadas por dois médicos veterinários.

Em casos de emergência, o paciente era atendido imediatamente no consultório no andar de acesso, se necessitava de oxigênio era levado para o bloco, e, após a estabilização, o animal era encaminhado para internação, exames complementares eram realizados somente com autorização do tutor, caso o tutor não autorizava a internação e/ou exames, era realizado o termo de não autorização de internação e/ou exames.

Visando o crescimento do mercado pet, no ano de 2021 a clínica expandiu seus atendimentos, abrindo duas filiais. A Filial 01, localizada no bairro Ana Rech, possuía um consultório veterinário, loja, banho e tosa, enquanto que, a Filial 02 estava localizada no bairro Bela Vista possuindo recepção, três consultórios veterinários, bloco cirúrgico, banho e tosa. Ambas as filiais possuíam atendimento comercial, e quando necessitavam de internação, os pacientes eram encaminhados para a matriz.



### **3 ATIVIDADES DESENVOLVIDAS E CAUSUÍSTICAS**

#### **3.1 ROTINAS DO ESTÁGIO**

As atividades desenvolvidas na Luluzinha Clínica Veterinária incluíram aquelas relacionadas ao atendimento clínico, internação, cirurgias e exames complementares.

Durante o atendimento clínico, a estagiária auxiliava na contenção de paciente, coleta de exames biológicos, em alguns casos, o veterinário autorizava a aplicação de medicações subcutânea e a realização de coleta de exame biológico.

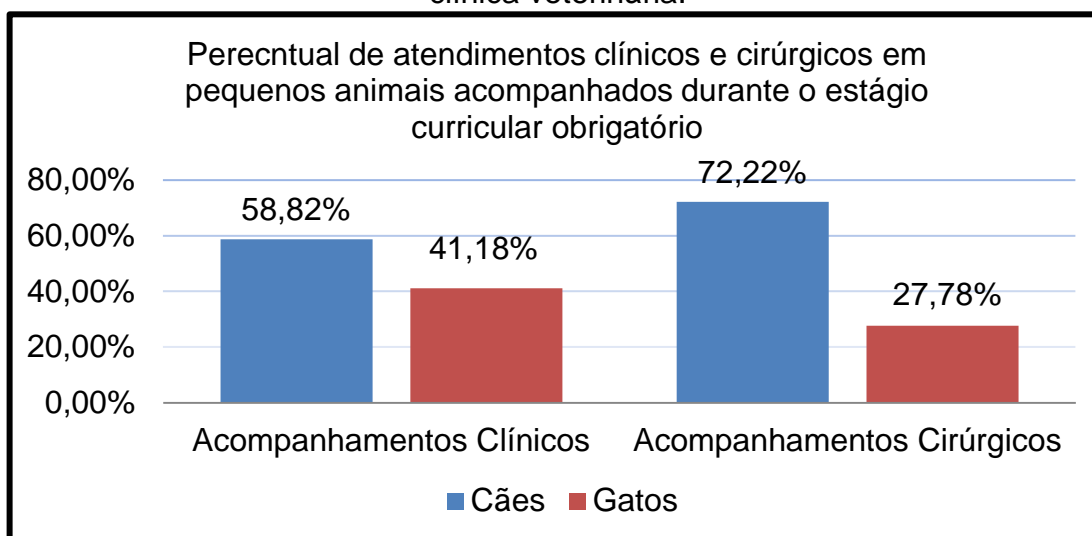
O estagiário curricular era o responsável pela internação com auxílio dos estagiários extracurriculares, sendo que a cada duas horas eram verificados os parâmetros dos internados, e quando havia medicação era aplicado conforme prescrição. Os parâmetros eram anotados em uma ficha controle, assim como as medicações, também era realizado o cuidado para manter os internados sempre limpos, fazendo a troca de cobertas e tapetes sempre que fossem necessários, se necessário era realizada as trocas de curativos, manutenção e troca de acesso venoso e contenção auxiliando quando necessário.

Nos procedimentos cirúrgicos a estagiária poderia ser instrumentadora, volante ou auxiliar na anestesia.

Em relação aos exames, no diagnóstico por imagem, a estagiária auxiliava na contenção do animal, para os exames biológicos, além de conter o animal, quando autorizado pelo veterinário sendo acompanhado pelo mesmo, também era possível realizar a coleta.

Durante o estágio curricular foram acompanhados 103 animais, onde os cães tiveram maior prevalência (Gráfico 1).

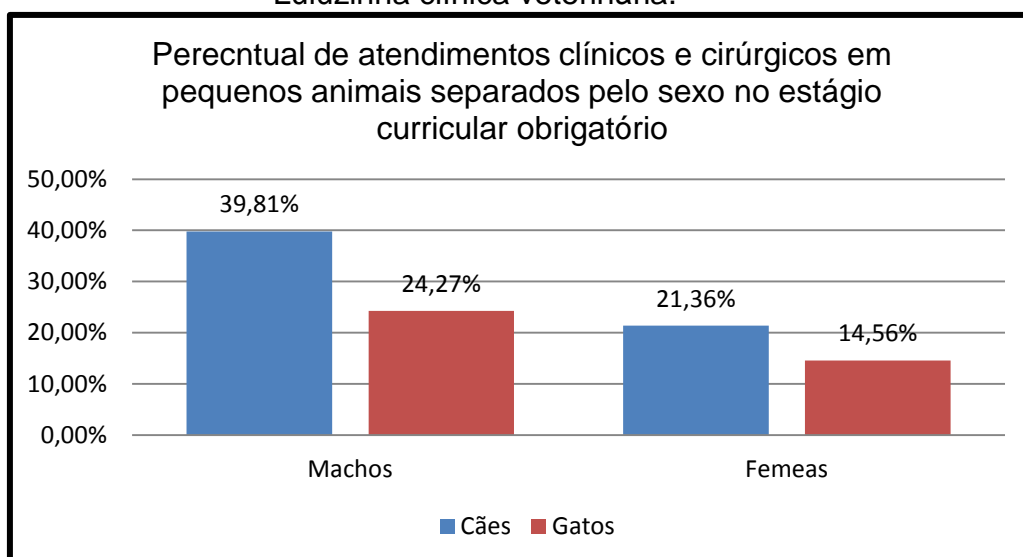
Gráfico 1 - Representação da porcentagem de espécies caninas e felinas acompanhadas no período de estágio em clínica médica e cirúrgica na Luluzinha clínica veterinária.



Fonte: Greici Ramos (2021)

No período do estágio curricular foram acompanhados 103 animais, sendo que a maioria eram cães machos (n=32) (Gráfico 2).

Gráfico 2 - Representação da porcentagem de animais acompanhados separados por sexo no período de estágio em clínica médica e cirúrgica de cães e gatos na Luluzinha clínica veterinária.



Fonte: Greici Ramos (2021)

Durante o estágio foi possível acompanhar e/ou realizar procedimentos ambulatoriais (n=791), sendo a aferição de parâmetros vitais a mais frequente (n=217/27,43%), conforme a tabela a seguir (Tabela 1).

Tabela 1 - Procedimentos ambulatoriais e exames de imagem acompanhados e/ou executados durante estágio curricular obrigatório

<b>Procedimentos</b>	<b>Cães</b>	<b>Gatos</b>	<b>Total</b>	<b>% Individual</b>
Aferições de parâmetros vitais	164	53	217	27,43%
Fluidoterapia intravenosa	105	62	167	21,11%
Acesso venoso	87	42	129	16,31%
Ultrassonografia	55	25	80	10,12%
Radiografia	34	17	51	6,45%
Coleta de sangue	23	12	35	4,42%
Lavagem vesical	1	23	24	3,03%
Sondagem uretral	1	21	22	2,78%
Imunização	12	5	17	2,15%
Limpeza de feridas	8	3	11	1,39%
Teste rápido para FIV*/FeLV*	-	6	6	0,76%
Teste rápido para cinomose	5	-	5	0,63%
Teste rápido para parvovirose	4	-	4	0,51%
Aferição de glicemia	4	-	4	0,51%
Teste de fluoresceína	4	-	4	0,51%
Reanimação cardiorrespiratória	4	-	4	0,51%
Eutanásia	2	-	2	0,25%
Toracocentese	2	-	2	0,25%
Ecocardiograma	2	-	2	0,25%
Retirada de pontos cirúrgicos	1	1	2	0,25%
Cistocentese guiada por ultrassom	1	1	2	0,25%
Retirada de espinho de ouriço	1	-	1	0,13%
<b>Total</b>	<b>520</b>	<b>271</b>	<b>791</b>	<b>100,00%</b>

\* FIV – Vírus da Imunodeficiência Felina \* FeLV – Vírus da Leucemia Felina \*

Fonte: Greici Ramos (2021)

As casuísticas acompanhadas na clínica médica de pequenos animais foram distribuídas conforme o grupo de afecção acometido (Tabela 2), sendo observado

que o sistema geniturinário apresentou o maior número de casos, seguido do sistema gastrointestinal e infectocontagioso.

Tabela 2 – Grupo de afecção diagnosticados em cães e gatos durante o período de estágio curricular na Luluzinha clínica veterinária

<b>Grupo de afecção</b>	<b>Cães</b>	<b>Gatos</b>	<b>Total</b>	<b>%Individual</b>
Geniturinário	13	31	44	38,26%
Hematopoiético	9	13	22	19,13%
Digestório	14	3	17	14,78%
Oncológico	6	1	7	6,09%
Respiratório	5	2	7	6,09%
Neurológico	6	1	7	6,09%
Endócrino	5	-	5	4,34%
Cardiológico	3	1	4	3,48%
Tegumentar	2	-	2	1,74%
<b>Total</b>	<b>63</b>	<b>52</b>	<b>115</b>	<b>100%</b>

Fonte: Greici Ramos (2021)

O sistema geniturinário (n=44) foi o grupo de afecção mais diagnosticado, sendo a obstrução uretral predominante (n=23), onde os felinos (n=22) foram mais acometidos. Os tutores relataram diminuição da ingestão de água e alimentação inadequada (Tabela 3).

Tabela 3 – Afecções do sistema geniturinário em cães e gatos acompanhados durante estágio curricular obrigatório na Luluzinha clínica veterinária

continua

<b>Geniturinário</b>	<b>Cães</b>	<b>Gatos</b>	<b>Total</b>	<b>%Individual</b>
Obstrução uretral	1	22	23	52,28%
Doença renal crônica	6	9	15	34,10%
Urolitíase	2	-	2	4,54%
Piometra aberta	2	-	2	4,54%
Cistite*	1	-	1	2,27%

<b>Geniturinário</b>	<b>Cães</b>	<b>Gatos</b>	<b>Total</b>	<b>conclusão</b>
				<b>%Individual</b>
Parafimose	1	-	1	2,27%
<b>Total</b>	<b>13</b>	<b>31</b>	<b>44</b>	<b>100,00%</b>

\*Bacteriana

Fonte: Greici Ramos (2021)

Seguido do sistema hematopoiético (n=22), a FeLV (n=6) foi a doença mais diagnosticada em gatos (Tabela 4).

Tabela 4 – Afecções do sistema hematopoiético em cães e gatos acompanhados durante o estágio curricular na Luluzinha clínica veterinária

<b>Hematopoiético</b>	<b>Cães</b>	<b>Gatos</b>	<b>Total</b>	<b>%Individual</b>
FeLV	-	6	6	27,27%
FIV	-	5	5	22,73%
Cinomose	5	-	5	22,73%
Parvovirose	4	-	4	18,18%
Rinotraqueíte	-	2	2	9,09%
<b>Total</b>	<b>9</b>	<b>13</b>	<b>22</b>	<b>100%</b>

Fonte: Greici Ramos (2021)

O terceiro sistema mais acometido foi o digestório (n=17) (Tabela 5), com maior afecções em cães (n=14) do que nos gatos (n=3), predominando a gastrite (n=6) e a intoxicação alimentar.

Tabela 5 – Afecções do sistema digestório em cães e gatos acompanhados durante estágio curricular obrigatório na Luluzinha clínica veterinária

<b>Digestório</b>	<b>Cães</b>	<b>Gatos</b>	<b>Total</b>	<b>%Individual</b>
Gastrite	4	2	6	35,30%
Intoxicação Alimentar	5	1	6	35,30%

continua

<b>Digestório</b>	<b>Cães</b>	<b>Gatos</b>	<b>Total</b>	<b>conclusão</b>
				<b>%Individual</b>
Corpo estranho	2	-	2	11,76%
Giardíase	2	-	2	11,76%
Intoxicação por <i>Cannabis</i>	1	-	1	5,88%
<b>Total</b>	<b>14</b>	<b>3</b>	<b>17</b>	<b>100%</b>

Fonte: Greici Ramos (2021)

Em relação às afecções oncológicas foram diagnosticados 7 casos em cães e gatos, sendo o tumor mamário (n=4) com maior prevalência (Tabela 6).

Tabela 6 – Afecções oncológicas em cães e gatos acompanhados durante o estágio curricular obrigatório a Luluzinha clínica veterinária

<b>Oncológico</b>	<b>Cães</b>	<b>Gatos</b>	<b>Total</b>	<b>%Individual</b>
Mastocitoma mamário	4	-	4	57,14%
Melanoma cutâneo	2	-	2	28,57%
Carcinoma urotelial	-	1	1	14,29%
<b>Total</b>	<b>6</b>	<b>1</b>	<b>7</b>	<b>100,00%</b>

Fonte: Greici Ramos (2021)

Também foram acompanhados casos diagnosticados no sistema respiratório (n=7) em cães e gatos, sendo o colapso de traqueia (n=5) o mais diagnosticado apenas em cães e pneumonia bacteriana (n=2) em ambas as espécies.

Foram acompanhados casos diagnosticados no sistema neurológico (n=7), sendo a epilepsia (n=6) com maior casuística em cães (n=5) que em gatos (n=1), em cães também foi possível acompanhar caso da síndrome do vestibular (n=1). Foi possível acompanhar 4 casos de intoxicação, onde 3 deles suspeitou-se ser de envenenamento, pois todos os animais tiveram os mesmos sinais clínicos, sendo 2 cães e 1 gato onde 2 são da mesma família e outro era do vizinho. O outro caso foi relatado pelo tutor que o cão rolou na grama após ter sido vaporizado glifosato.

Em relação ao sistema endócrino (n=5), foram acompanhados cães com diabetes mellitus (n=3), a principal doença associada ao sistema endócrino, seguido da síndrome de *cushing* (n=2).

No sistema cardiológico (n=4), foi possível acompanhar o diagnóstico de cães e gatos com cardiopatia dilatada (n=3) e insuficiência cardíaca por degeneração da valva mitral em cão (n=1).

As afecções acompanhadas do sistema tegumentar foram otite (n=2) com maior prevalência e a dermatite atópica (n=1) em cães.

### 3.2 CAUSUÍSTICA CLÍNICA CIRÚRGICA

Foram acompanhados 19 animais na clínica cirúrgica em cães e gatos, sendo realizados 13 procedimentos, com maior predominância foi a orquiectomia eletiva (n=5) (Tabela 7).

Tabela 7 - Procedimentos cirúrgicos acompanhados em cães e gatos durante o período de estágio curricular obrigatório na Luluzinha clínica veterinária

<b>Procedimentos cirúrgicos</b>	<b>Cães</b>	<b>Gatos</b>	<b>Total</b>	<b>%Individual</b>
Orquiectomia eletiva	4	1	5	26,32%
Profilaxia dentária	3	1	4	21,05%
Ovariohisterectomia eletiva	2	1	3	15,80%
Nodulectomia em pele	2	-	2	10,53%
Cistectomia	-	1	1	5,26%
Laparotomia exploratória	1	-	1	5,26%
Hemipelvectomia	1	-	1	5,26%
Mastectomia total	-	1	1	5,26%
Amputação de membro	-	1	1	5,26%
<b>Total</b>	<b>13</b>	<b>6</b>	<b>19</b>	<b>100%</b>

Fonte: Greici Ramos (2021)

Antes de cada procedimento, era realizada uma consulta pré – operatória (avaliação), onde eram realizados exames de rotina (hemograma e bioquímicos

[ALT, FA, PPT, creatinina, ureia e trombograma]), em casos mais específicos, como por exemplo, em animais idosos, eram solicitados exames de imagem, como ecocardiograma. Após o resultado dos exames era realizado o agendamento da cirurgia, em alguns casos o animal necessitava ficar internado, outros recebia alta no final do dia, geralmente quando o procedimento era realizado pela manhã.



## 4 RELATOS DE CASOS

### 4.1 RELATO DE CASO 1

#### 4.1.1 Carcinoma urotelial em gata, sem raça definida, castrada e idosa

Segundo Feitosa (2014), a vesícula urinária e a uretra, compõem o trato urinário inferior de cães e gatos. A vesícula urinária é um órgão cavitário, musculomembranoso que serve como reservatório temporário da urina produzida pelos rins. Pode ser dividida em colo (*cervix vesicae*) que se conecta com a uretra, corpo (*corpus vesicae*) e vértice cranial (*Apex vesicae*). A área triangular compreendida entre os dois meatos ureterais e o início da uretra é denominada trígono (*trigonum vesicae*).

Entre os órgãos urinários, a bexiga é a mais acometida por neoplasias, sendo que na espécie canina ocorre em apenas 2% e raramente em felinos (DALECK *et al.*, 2016). Dentre as neoplasias urinárias, o carcinoma de células de transição (CCT), também conhecido como carcinoma urotelial, é mais frequente em gatos, não havendo uma predisposição racial ou sexual, e a idade média dos animais é a de 13 anos. (ZANUTO *et al.* 2015). Em gatos, localizam-se geralmente no fundo ou na parede ventral da bexiga. Este carcinoma corresponde a 75 – 90% dos tumores. (INKELMANN *et al.*, 2011).

O CCT pode se desenvolver como uma formação de base ampla com nódulos salientes ou como um espessamento difuso da parede vesical, geralmente tem início no trígono, de onde se estende para o corpo vesical. Com sua expansão pode haver obstrução uretral que resultará em retenção urinária. (DALECK *et al.*, 2016).

Os sinais clínicos desta neoplasia podem sugerir infecção do trato urinário inferior, observando hematúria, disúria, estrangúria, dor abdominal e incontinência urinária (KNAPP, 2001). O diagnóstico definitivo é realizado através do resultado da análise histopatológica. (TELLES *et al.*, 2017). O tratamento da CCT ocorre através da associação de quimioterápicos, anti-inflamatórios não esteroides e remoção cirúrgica (NORRIS *et al.*, 1992). O prognóstico é reservado. (TELLES *et al.*, 2017).

O objetivo deste relato foi descrever uma afecção do trato urinário raro na clínica de felinos, salientando a importância do diagnóstico definitivo através do histopatológico.

#### **4.1.2 Caso clínico**

Foi atendida na Luluzinha Clínica Veterinária, um felino, fêmea, castrada, sem raça definida (SRD), 14 anos e pesando 4,7kg. A paciente havia sido encaminhada por outro profissional, pois apresentava periúria, polaciúria, hematúria e dor abdominal há 30 dias.

Durante a anamnese, a tutora relatou que a paciente estava em tratamento há 3 anos com glicocorticoide para a doença inflamatória intestinal. Houve tentativas de retirada da medicação, porém sem êxito. No exame clínico os parâmetros vitais estavam normais.

Inicialmente foi prescrito o tratamento sintomático através do uso de meloxicam (0,2mg/kg, VO, SID, durante 10 dias) e agendado o retorno após 4 dias.

No retorno, a tutora relatou que a gata não havia mais sinais de polaciúria, hematúria, perúria e dor abdominal. Mesmo assim foi coletado sangue para hemograma (Anexo A) e o exame ultrassonográfico (Anexo B). Houve a necessidade de administrar gabapentina (100mg/gato, VO, dose única) por se tratar de uma felina extremamente estressada.

No exame de hemograma foi observado uma leucocitose por neutrofilia com desvio à esquerda e linfopenia. Na ultrassonografia abdominal, a bexiga urinária apresentou distensão moderada com paredes finas, mucosa regular e presença de conteúdo anecogênico. Havia também presença de uma formação, de contornos irregulares, localizada em contato com a parede dorsal, região cranial, próxima à zona apical da bexiga, heterogênea, com ecogenicidade mista, mensurando em torno de 0,83cm x 1,6cm, sendo sugestivo de neoplasia. A parede da uretra próxima à bexiga estava espessada, mensurando a parede ventral 0,22cm e a dorsal 0,18cm, irregulares e hiperecogênicas, sendo sugestivo de processo inflamatório neoplásico. O fígado apresentou ecotextura homogênea e ecogenicidade aumentada, sugestivo de infiltração gordurosa. As alças intestinais de distribuição habitual, parede com espessura aumentada do duodeno e corrugada do duodeno e do íleo, padrão de camadas preservado, ecogenicidade preservada e peristaltismo

evolutivo e dentro dos limites da normalidade, sugestivo de processo inflamatório. Os demais órgãos não apresentaram alterações.

Após os resultados, foi sugerido a realização de biópsia para análise histopatológica desta massa. Porém, os tutores não autorizaram. Assim, foi sugerido o acompanhamento ultrassonográfico da evolução da neoplasia.

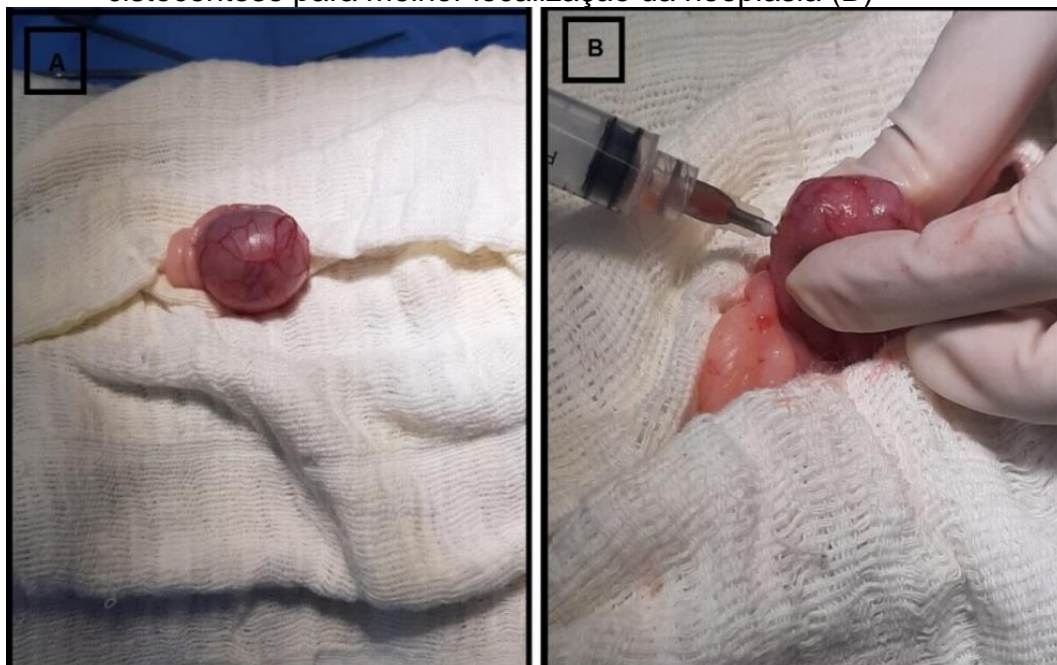
A paciente retornou após 27 dias, para a realização da ultrassonografia (Anexo C) da região abdominal para acompanhamento e controle da alteração urinária. Foi observado um aumento da massa na região da bexiga urinária, sendo mensurado em torno de 1,29cm x 1,67cm. A parede da uretra próxima à bexiga continuava espessada, medindo 0,23cm na porção ventral e 0,16cm na porção dorsal. O fígado apresentou ecotextura homogênea e ecogenicidade aumentada, sugestivo de infiltração gordurosa/hepatopatia crônica. Vesícula biliar repleta com conteúdo anecogenico e moderada quantidade de material ecodenso em fundo, sugestivo de estase biliar, paredes finas regulares e ecogênicas. As alças intestinais de distribuição habitual, parede com espessura aumentada do duodeno e corrugadado duodeno, padrão de camadas preservado, ecogenicidade preservada e peristaltismo evolutivo e dentro dos limites da normalidade, sugestivo de processo inflamatório. Os demais órgãos não apresentaram alterações. Com aumento da massa, os tutores optaram então pela cirurgia, porém não foram realizados mais exames.

A felina foi submetida a uma cistectomia, sendo utilizada como medicação pré-anestésica (MPA) com midazolam (0,2mg/Kg) associado a cetamina (1mg/Kg) e metadona (0,3mg/Kg), ambas com aplicação intramuscular (IM). O acesso venoso foi com cateter 24G, sendo usado solução de NaCl 0,9% (taxa de infusão de 2mL/h), e para a indução anestésica utilizou-se fentanil (0,003mg/Kg) associado ao propofol (0,3mg/Kg), ambos pela via intravenosa (IV). A paciente foi entubada com traqueotubo nº3.5 e para manutenção foi utilizado isoflurano ao efeito pela via inalatória.

Após foi realizada a tricotomia da região abdominal, realizou-se antissepsia com iodo e álcool e posicionou-se os campos cirúrgicos sob o abdômen da felina que estava em posição dorsal. Assim, foi realizada a incisão na linha alba, com lâmina de bisturi nº 23, acessando a cavidade abdominal e expondo a bexiga (Figura 2 A). A vesícula urinária estava repleta de urina, sendo necessária ser esvaziada para melhor visualização e localização correta da massa. Para esvaziar a bexiga foi

utilizado uma seringa de 5mL e agulha 25x7, sendo coletado 10 ml de urina com coloração marrom (Figura 2 B).

Figura 2 - Bexiga repleta de uma gata, sem raça definida de 14 anos atendida na Luluzinha clínica veterinária durante o procedimento de cistectomia (A) e cistocentese para melhor localização da neoplasia (B)

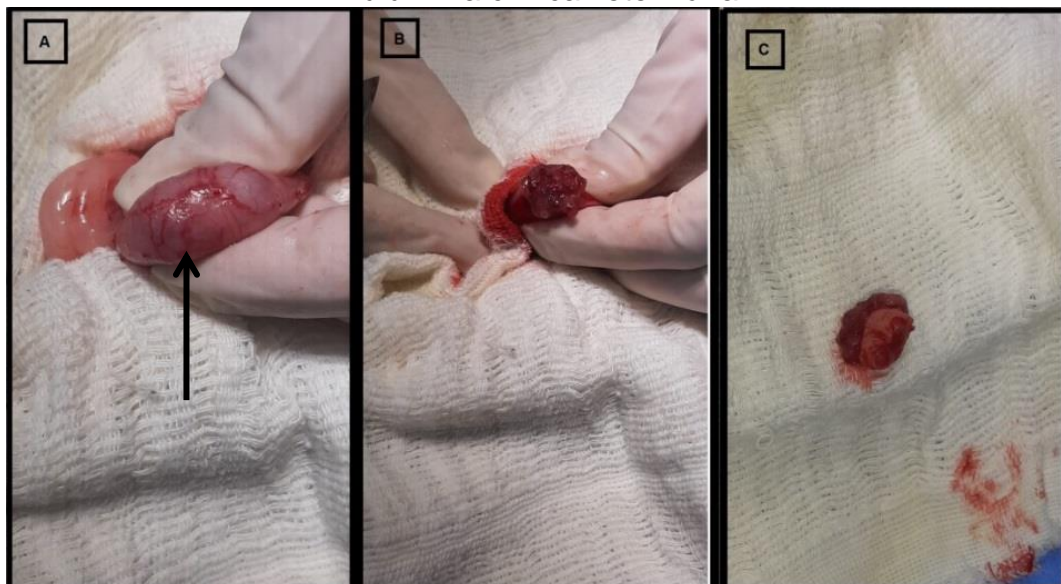


Fonte: Greici Ramos (2021)

Após a localização da massa (Figura 3 A), a bexiga foi incisada com lâmina de bisturi nº 23, onde pode ser observada a formação pedunculada, irregular e ulcerada aderida a parede. Em seguida, a massa foi removida (Figura 3 B) com auxílio de uma tesoura ponta romba (Figura 3 C). O material removido media 1,70cm x 1,30cm x 1,20cm e foi acondicionado em formol a 10% e enviada para análise histopatológica (Anexo D).

Como a neoplasia estava localizada no ápice da bexiga, e para a remoção total da massa com margem de segurança, a bexiga ficou anatomicamente menor após a intervenção cirúrgica.

Figura 3 – Localização (seta) da neoplasia no interior da bexiga (A) com aparência granular após a incisão (B) e massa removida medindo 1,70 cm por 1,30 cm (C) após a cistectomia em uma gata, sem raça definida de 14 anos atendida na Luluzinha clínica veterinária



Fonte: Greici Ramos (2021)

Para o fechamento da bexiga foi realizada a sutura com ponto isolado simples para um ao lado do outro e logo após, ponto invaginante *cushing*, com fio absorvível de polidioxanona 3-0.

Após o término da sutura foi realizado o teste para verificar a integridade com solução fisiológica, onde foi injetado 5mL de fluido com uma seringa através de cistocentese, e realizada uma leve compressão na bexiga para observar a existência de vazamento de líquido. Não foi observado extravasamento do líquido, a bexiga foi devolvida para a cavidade abdominal na sua posição anatômica e realizada a sutura da derme, com fio de *nylon* 3-0 em ponto isolado simples.

A paciente retornou da anestesia após 1 hora, sendo oferecido água e alimentação pastosa. No pós-cirúrgico foi realizada administração durante a internação de metadona (0,2mg/Kg, subcutâneo [SC], três vezes ao dia [TID], por um dia), cefalotina (20mg/kg, intravenoso [IV], três vezes ao dia [TID], por um dia), e meloxicam (0,2mg/kg, IV, SID por um dia). Seus parâmetros vitais estavam estáveis (128 batimentos por minuto [bpm], 32 movimentos por minuto [mpm] e temperatura retal [RT] 37,5°C), assim manteve-se estável e recebeu alta no final do dia. Para o tratamento domiciliar foi prescrito meloxicam (0,05mg/Kg, VO, SID por 4 dias) e dipirona (25mg/kg, VO, SID por 5 dias).

O resultado do exame histopatológico da amostra foi recebido após 20 dias, sendo observado uma massa de aspecto vegetante de tecido pardo, medindo 1,70 x 1,30 x 1,20cm, aos cortes mostra-se parda, com áreas friáveis, sendo todo o material submetido ao exame histopatológico. Com achados microscópicos de carcinoma urotelial (de células transicionais) da bexiga, configurando lesão papilar de alto grau.

Assim, foi prescrito o tratamento quimioterápico com ciclofosfamida (50mg/m<sup>2</sup>), entretanto, a felina veio a óbito antes de iniciar o protocolo de quimioterapia.

#### 4.1.3 Discussão

O principal neoplasma vesical primário descrito em cães e gatos é o carcinoma de células de transição (CCT), porém é mais frequente em cães, sendo raro em gatos. Além disso, mais de 80% das neoplasias vesicais são malignas. (FERREIRA *et. al.*, 2021). Em felinos não há predisposição racial ou sexual, sendo que a idade média dos animais é de 13 anos (ZANUTO *et. al.*, 2015). A paciente do relato era uma gata de 14 anos de idade e sem raça definida com diagnóstico de CCT em vesícula urinária, demonstrando a importância deste trabalho, pois é uma doença rara nesta espécie.

Morrison (1998) diz que os sinais clínicos do carcinoma urotelial, podem ser por infecção do trato urinário. Serakides *et. al.* (2000) complementa que pode ser observado frequentemente hematuria, disúria, estrangúria, polaciúria, dor abdominal e incontinência urinária. Conforme o relato de caso, os sinais clínicos apresentados pela paciente eram hematuria, perúria e polaciúria, assim foi suspeitado que havia alteração no sistema urinário.

Para auxiliar no diagnóstico clínico carcinoma urotelial, exames de imagem como, radiografia (RX) e ultrassonografia (US) devem ser realizados. O exame de US abdominal deve ser realizado quando a bexiga urinária está distendida, podendo ser com urina ou através da administração solução salina infundida (HENRY, 2007). Na paciente do relato, foi realizado apenas a ultrassonografia, o RX não foi realizado.

A urinálise pode revelar hematuria, leucocitúria proteinúria e, ocasionalmente, bacteriúria. Porém, é difícil identificar e analisar células neoplásicas no sedimento

urinário. (DALECK; NARDI, 2016). Na paciente do relato não foi realizada a urinálise.

Exames complementares como o hemograma e a bioquímica sérica não são tão norteadores para se chegar a um melhor direcionamento, a não ser quando apresentem índices elevados de ureia e creatinina, identificando uma lesão renal grave. (KHAN *et al*, 2015). Na paciente apresentou leucocitose por linfopenia e neutrofilia com desvio à esquerda, característico de leucograma por estresse.

É sugerido a realização do eletrocardiograma, pré-cirúrgico em animais que apresentem indício de cardiopatia ou quando possuem mais de seis anos. (FUTEMA, 2010). Na paciente do relato não foi realizado ecocardiograma. Durante o procedimento, os batimentos cardíacos ficaram entre 130 a 170 bpm e manteve-se estável.

Amostras de biópsia podem ser obtidas por meio de cateterismo traumático, cistotomia cirúrgica ou cistoscopia transuretral. A biópsia percutânea da bexiga não é recomendada, se a CCT for suspensa pode causar propagação do tumor. A biópsia por cateterismo traumático permite que o tumor não seja visto diretamente, podendo também disseminar. Já as técnicas cirúrgicas de cistotomia e cistectomia oferecem vantagens e capacidade de visualizar diretamente o tumor e obter fragmentos grandes de biópsia. (CHILDDRENS *et.al.*,2011). A cistectomia é utilizada para remoção de massas tumorais, remoção de cálculos, reparação de ureteres ectópicos, sendo que a exposição ventral da bexiga facilita o acesso para realização de novas aberturas ureterais (FOSSUN, 2014). No caso relatado foi optado pela a cistectomia parcial, com a retirada total da massa com margem de segurança, sendo enviado posteriormente para análise histopatológica, pois somente com este exame se obtém o diagnóstico definitivo.

Na avaliação microscópica, geralmente o tumor é de origem papilar. (MEUTEN, 2016). Vindo de acordo com o caso relatado, a avaliação microscópica mostrou resultado do histopatológico de lesão papilar.

De acordo com Daleck *et al.* (2016), o tratamento varia de acordo com o tamanho e localização tumoral e geralmente inclui a remoção cirúrgica seguida de quimioterapia. Em tumores vesicais, como o carcinoma de células de transição, comumente não respondem bem à quimioterapia. Pode ser utilizadas monoterapias com cisplatina, carboplatina, vimblastina, mitoxantrona, actinomicina D ou doxorrubicina ou associação de doxorrubicina com ciclofosfamida, porém todos

esses protocolos não apresentam boa resposta. O protocolo quimioterápico prescrito para a paciente foi ciclofosfamida, porém a gata veio à óbito dois dias após a cirurgia.

Moura *et. al.*, 2007 diz que, apesar da baixa incidência na rotina da clínica veterinária, as CCT, devem ser consideradas no diagnóstico diferencial das afecções da vesícula urinária. O prognóstico é melhor, quando o diagnóstico precoce é realizado, aliado com a utilização de recursos como a biopsia, auxiliando na determinação precoce da alteração neoplásica, o que permite o emprego de terapias específicas e eficientes. Na paciente do relato os tutores não aceitaram fazer a cistectomia quando foi diagnosticada a neoplasia. O procedimento foi realizado após 60 dias do diagnóstico.

## **4.2 RELATO DE CASO 2**

### **4.2.1. Parvovirose em uma cadela, filhote e sem raça definida**

A parvovirose canina é uma enfermidade infectocontagiosa, cujo agente etiológico é o vírus pertencente a família *Parvoviridae*, sendo conhecido como parvovírus canino tipo 2 (CPV-2). (PRADO; SPIGOLON; FERRARI, 2008). Trata-se de um DNA de cadeia simples e resistentes. (PEREIRA, 2015).

Segundo Pereira (2015), é uma das principais doenças infecciosas de caráter endêmico e de distribuição mundial em cães. Merck (2014) complementa que a infecção por parvovirus em cães causa uma doença altamente contagiosa, causando uma gastroenterite infecciosa aguda em cães jovens.

Cães com anticorpos maternos ou vacinais podem geralmente limitar a viremia e cães completamente imunizados possuem imunidade esterilizante. (GLICKMAN, 2014).

Os sinais clínicos da parvovirose começam a se manifestar por volta de 6-10 dias após a infecção, animais acometidos apresentam leucopenia e neutropenia concomitantes, raramente, observa-se a forma miocárdica do CPV, depressão mental, coma por hipoglicemia, choque, hemorragia intracraniana. Não há provas de que o CPV infecte os neurônios em cães. Podem apresentar sinais de endotoxemia, azotemia pré-renal, renal por falência múltipla de órgãos. (TILLEY *et. al.*, 2015).



O tratamento dos cães acometidos de parvovirose consiste basicamente em aplicar-lhes via parenteral e mesmo oral, soluções isotônicas de sais minerais, glicose, associadas à vitaminas, e antibióticos para evitar e/ou combater infecções secundárias. (SOUZA; ZAPA, 2008).

A parvovirose canina é uma enfermidade infectocontagiosa com alta taxa de morbidade e mortalidade. Acomete principalmente cães com menos de seis meses de idade e provoca uma enterite hemorrágica. Quando o tratamento adequado é estabelecido imediatamente após o diagnóstico há maior chance de sobrevivência. (MELLO, 2020).

Segundo Moraillon (2013), a profilaxia preferencial é o protocolo vacinal e isolar o animal durante a primovacinação, após deve repetir a vacina anualmente com dose única. E para a sanitização é indispensável e efetiva, dada a grande resistência do agente infeccioso, a desinfecção de locais com alvejante diluído 1/30 e atribuído em função dos riscos.

O objetivo deste relato foi descrever um caso de uma canina, com 3 meses de idade, diagnosticada com parvovirose, demonstrando a importância do protocolo vacinal e os cuidados durante o período de imunização.

#### **4.2.2. Caso clínico**

Chegou para atendimento, na Luluzinha clínica veterinária, canino, fêmea (Figura 4), 3 meses, pesando 6,3Kg, com a principal queixa de seus tutores de vômito e diarreia há um dia.

Figura 4 - Canina fêmea de 3 meses, diagnosticada com Parvovirus Canino



Fonte: Greici Ramos (2021)

Na anamnese, os tutores relataram que há um dia, o animal apresentou diarreia líquida de coloração marrom e vômitos contendo ração. A paciente não havia sido imunizada e com protocolo antiparasitário realizado há um mês. Tutores também relataram que outra cadela da casa, com a mesma idade, apresentou diarreia e foi internada em outra clínica, pois haviam suspeitado de cinomose. Foi realizado o teste rápido nesta com resultado negativo. Em casa, os tutores administraram soro caseiro, pois o animal não estava comendo, mas como não houve melhora, buscaram atendimento veterinário. Relataram ainda, que possuíam plantas ornamentais, como espada de São Jorge, copo de leite, babosa, e viram as duas cadelas comendo estas plantas.

No exame clínico, o animal apresentava-se prostrado, com mucosas pálidas, tempo de preenchimento capilar (TPC) de 2 segundos, 5% de desidratação, enoftalmia, frequência cardíaca (FC) de 120bpm, frequência respiratória (FR) de 40mpm e sem alteração durante a palpação abdominal. Foi sugerido exames de sangue, como hemograma, bioquímica sérica (creatinina, ALT, FA, ureia, PPT) ultrassonografia abdominal e a internação, sendo autorizado apenas o exame de sangue e a internação.

Inicialmente o veterinário suspeitou de gastroenterite hemorrágica por ingestão de plantas tóxicas, prescrevendo para a internação, fluidoterapia com ringer lactato (taxa de infusão de 22ml/h), acrescentando 30ml de uma solução contendo aminoácidos, minerais e vitaminas (Hertavita®) através da via intravenosa (IV), omeprazol (0,5mg/kg, IV, a cada 24h [S.I.D], durante 4 dias), metronidazol (500mg/kg, a cada 12h [B.I.D], durante 4 dias), amoxicilina (10mg/kg, via subcutânea [SC] a cada 48h por 4 dias), ondansetrona (0,5mg/kg, SC, a cada 8 horas, por 4 dias), suplemento vitamínico (cobavital® 1 mg/animal, via oral [VO], BID, por 4 dias), alimentação forçada (Nutralife® 2g/5kg, TID, VO durante 3 dias). Durante a internação, foi observada melena com odor fétido, suspeitando também de giardíase e parvovirose.

No final da tarde do mesmo dia, chegou o resultado dos exames de sangue, (Anexo E), apresentou alterações em seu leucograma de leucopenia por linfopenia e neutropenia, com aumentado do número de bastonetes, eosinofilia e presença de neutrófilos e bastonetes tóxicos. As proteínas plasmáticas totais (PPT) apresentou-se elevado, caracterizando hiperproteinemia. Nos exames bioquímicos, apresentou creatinina abaixo do valor de referência e fosfatase alcalina (FA) aumentada.

Com as alterações no exame de sangue, foi coletada uma amostra de fezes e realizado o teste rápido para parvovirose (CPV AG ECO VET®), com resultado positivo, sendo que o paciente foi encaminhado para o isolamento.

Assim, a prescrição hospitalar foi modificada o antibacteriano, sendo introduzida ceftriaxona (20mg/kg, IV, BID, durante 3 dias), glutamina (2gotas/kg VO, BID, durante 3 dias) e adicionado à fluidoterapia vitaminas complexo B, nicotinamida, frutose, aminoácidos, macro e microminerais (Bionew® 0,2ml/kg, IV durante 3 dias).

Durante a internação, o quadro evoluiu, ingerindo de forma espontânea a alimentação pastosa e água. Não apresentou mais vômito e diarreia, ocorrendo alta hospitalar após 4 dias de sua internação. A prescrição domiciliar foi de suplemento vitamínico (Nuxcell PUFA®, 2g/animal, VO, SID durante 3 dias), suplemento mineral, aminoácidos e vitaminas (Glicopan® 0,5mg/kg, VO, BID, durante 20 dias), sendo recomendado manter o animal em isolamento durante 10 dias.

A revisão foi agendada para 7 dias após a alta hospitalar e recomendado iniciar o protocolo vacinal após 15 dias. Os tutores não retornaram para revisão.

#### **4.2.3. Discussão**

Segundo Borges (2014), a maioria dos casos de gastroenterite hemorrágica em cães ocorre nos primeiros seis meses de vida. Santana (2019), afirma que a vacinação reduz drasticamente a incidência da doença, porém, a evolução do vírus ainda levanta questões sobre a eficácia de algumas vacinas já que alguns animais, mesmo vacinados, acabam desenvolvendo a virose. Conforme o caso relatado, a cachorra tinha 3 meses de idade e não possuía o protocolo vacinal.

A doença causada por um parvovírus manifesta-se de duas formas, que são a forma entérica e a forma miocárdica. A forma entérica é mais frequentemente reconhecida, por mostrar sinais evidentes. A forma miocárdica é geralmente diagnosticada no *post-mortem*, pois a maioria dos animais morre subitamente sem mostrar sinais clínicos. (PRADO; SPIGOLON; FERRARI, 2008). Os sinais clínicos do relato descrito acima é de forma entérica, apresentando melena, vômito e desidratação. Não foram observadas alterações cardíacas durante o exame clínico.

Os métodos para diagnosticar a parvovirose se dá através da associação da anamnese, histórico, achados no exame físico e hemograma que fornecem a

suspeita clínica. O exame de sangue apresenta uma leucopenia por neutropenia e linfopenia, sendo sugestivo de uma infecção viral. A pesquisa do antígeno viral, que pode ser realizada através dos testes de imunocromatográficos (ELISA) e reação em cadeia da polimerase (PCR) resultam no diagnóstico de certeza (TILLEY *et. al.*, 2015). No caso relatado, para o diagnóstico foram solicitados exames de sangue (hemograma completo e bioquímicos) e teste rápido de ELISA fecal, diagnosticando o parvovírus na paciente.

O diagnóstico diferencial inclui ingestão de corpo estranho ou toxina, imprudência alimentar/alimentação inadequada, enterite aguda, intussuscepção, intoxicação por medicamentos, como antibacterianos, parasitismo gastrointestinal (ancilóstomíases, criptosporidiose), clostridiose, coronavirose, disfunção hepática, pancreático ou renal, hipoadrenocorticismo e neoplasias (linfoma ou adenocarcinoma). (BARR SC, 2010; TIELLEY *et. al.*, 2015). O paciente do relato apresentou sinais de diarreia líquida de cor escura e fétida, e episódios de vômito.

O tratamento é sintomático, devendo restabelecer o equilíbrio hidroeletrólítico, a escolha do antibacteriano deve-se ter em mente, particularmente, o papel das bactérias gram-negativas, pertencentes a microbiota intestinal, potencialmente desencadeadoras de choque endotóxico por liberação dos lipopolissacarídeos (LPS) da parede celular e havendo vômitos, associam-se ao tratamento antieméticos. (PEREIRA, 2016). No caso relatado foi realizado o tratamento com fluidoterapia com ringer lactado associado com vitaminas e minerais. Além disso, foi associado um antiemético e antibacteriano, obtendo a recuperação da paciente.

Como medidas de controle e prevenção para a parvovirose em cães deve-se ter cuidado extremo para impedir a transmissão viral para outros animais. Assim, deve-se realizar a desinfecção do ambiente com hipoclorito de sódio, isolamento dos positivos dos outros animais hospitalizados e imunização dos contactantes. Uma vez que o parvovírus canino pode ser potencialmente fatal, todos os cães devem ser vacinados. Para o parvovírus somente produtos vivos modificados devem ser utilizados devido ao risco aumentado de interferência do anticorpo materno com produtos mortos. Todos os filhotes devem receber pelo menos três vacinas, a cada 3 a 4 semanas, entre 6 e 16 semanas de vida, com o último reforço sendo administrado com 14 a 16 semanas de vida, após deve-se fazer o reforço anual. Cães adultos com um histórico de vacinação desconhecido podem receber 1 dose

de vacina (GLICKMAN, 2014). No caso descrito foi recomendado fazer o isolamento do animal por 10 dias e após os 10 dias iniciar com o protocolo vacinal.

Santana (2017), afirma que a mortalidade é relativamente grande já que a doença possui apenas tratamento sintomático e os animais chegam ao ambulatório em estágio crítico Tielly (2010) complementa que a mortalidade se deve principalmente à endotoxemia. Entretanto, a terapia rigorosa pode aumentar a sobrevida, sendo que as taxas de mortalidade ainda podem chegar a 30%. Na paciente foi realizada fluidoterapia associada a vitaminas e minerais, antibacterianos, antieméticos recebendo alta 4 dias após sua internação.

## 5 CONSIDERAÇÕES FINAIS

O estágio curricular obrigatório oportunizou a acadêmica a ter contato com a clínica e cirurgia de cães e gatos. Sendo este de extrema importância para conclusão da graduação e aprimoramento do conhecimento prático.

A Luluzinha Clínica Veterinária foi escolhida por ser referência na cidade de Caxias do Sul, onde possibilitou a acadêmica a desenvolver atividades de rotina clínica e cirúrgica, realizando procedimentos clínicos e auxiliando veterinários nos procedimentos cirúrgicos.

Durante o estágio foi possível acompanhar 103 casos, sendo 85 casos clínicos e 19 casos cirúrgicos onde a prevalência foi para os cães. Pode-se realizar ou acompanhar 791 procedimentos, dentre eles a aferição de parâmetros vitais e a fluidoterapia intravenosa foram os mais realizados e acompanhados.

As afecções mais acompanhadas durante o estágio em clínica médica foi o genitourinário, enquanto que os procedimentos cirúrgicos mais acompanhados foi orquiectomia eletiva.

A escolha dos casos deu-se pela prevalência em parvovirose e por haver exames complementares, já o CCT em um felino, por ser um caso raro e não haver muitos casos relatados.

O estágio curricular obrigatório é um grande desafio, pois além do acadêmico estar colocando em prática o conhecimento adquirido e agregando conhecimento clínico de rotina, também houve uma grande dificuldade em relação à limitação financeira apresentada pelos tutores, não possibilitando que as ferramentas para o diagnóstico pudessem ser recusadas, dificultando ao veterinário o diagnóstico preciso, tendo o mesmo que aliar o caso clínico com o conhecimento técnico.

## REFERÊNCIAS

- BARR, Stefan C; Bowman, Dwight D. Doenças infecciosas parasitárias em cães e gatos: consulta em 5 minutos. 1. ed. São Paulo: Revinter. 2010.
- BORGES, O. M. M.; SOUZA, A. P.; MENDES, R. S.; ARAÚJO, K. N.; TORRES, L. M.; DANTAS, A. K. F. P. Clinical effectiveness of autohemotherapy as an adjunct treatment of canine parvovirus. **Acta Scientiae Veterinariae**, v.42, n.1, p.1-7, 2014. Disponível em: <<http://www.ufrgs.br/actavet/42/PUB%201224.pdf>>. Acessado em: 20 out. 2021
- CHILDRESS, M.O. *et al.* Results of biopsy via transurethral cystoscopy and cystotomy for diagnosis of transitional cell carcinoma of the urinary bladder and urethra in dogs: 92 cases (2003-2008). *J. Am. Vet. Med. Assoc.*, v.239, n.3, 2011.
- DALECK, Carlos Roberto; NARDI, Andriago Barboza de. Oncologia em cães e gatos. 2. ed. Rio de Janeiro: Roca, 2016. 766 p.
- FEITOSA, Francisco Leydson F.. Semiologia Veterinária: a arte do diagnóstico. 3. ed. São Paulo: Rocca, 2014.
- FERREIRA, Priscila Inês *et al.* Neoplasmas do sistema urinário em cães e gatos. Santa Maria: Pubvet, 2021. 15 v. Disponível em: <http://www.pubvet.com.br/artigo/8491/neoplasmas-do-sistema-urinaacuterio-em-catildees-e-gatos>. Acesso em: 15 out. 2021.
- FOSSUM, T. W. Cirurgia de pequenos animais. 4. ed. Rio de Janeiro: Elsevier, 2014.
- FUTEMA F. 2010. Avaliação pré-anestésica, p.59-63. In: Fantoni D.T. & Cortopassi S.R.G. (Eds), Anestesia em Cães e Gatos. 2nd ed. Roca, São Paulo.
- GLICKMAN, Larry. Parvovirose canina: uma perspectiva histórica. In: 2014, 1., 2014, São Paulo. Simpósio Internacional Zoetis. São Paulo: Zoetis, 2014. p. 6-9. Disponível em: [https://www.zoetis.com.br/\\_locale-assets/arquivos/animais-de-companhia/biblioteca/boletim-tecnico/simposio-internacional-zoetis-2014-doencas-infecciosas-e-parasitarias-anais.pdf](https://www.zoetis.com.br/_locale-assets/arquivos/animais-de-companhia/biblioteca/boletim-tecnico/simposio-internacional-zoetis-2014-doencas-infecciosas-e-parasitarias-anais.pdf). Acesso em: 01 nov. 2021.
- HENRY, C.J. *Management of transitional cell carcinoma. Vet. Clin. Small Anim.*, v.33, p.597-613, 2003.
- INKEELMANN, Maria Andréia *et al.* Lesões do sistema urinário em 1063 cães. *Pesq. Vet. Bras*, v 32, n 8, 2012.
- JERICÓ, Márcia Marques *et al.* Tratado de Medicina interna de cães e gatos. Rio de Janeiro: Roca, 2015.
- KHAN, T. M; KHAN, K. N. M. Acute kidney injury and chronic kidney disease. *Veterinary Pathology*, 2015.

KNAPP D.W; Fulkerson C.M. Manejo do carcinoma de células transicionais da bexiga urinária em cães: uma revisão. Disponível em: <https://pubmed.ncbi.nlm.nih.gov/25747698/> Acesso em: 24 out. 2021

MELLO, TUANE FERREIRA. Prognóstico de cães infectados com parvovírus canino 2 (CPV-2): SIRS: como fator de risco associado ao prognóstico desfavorável de cães infectados com 1 parvovírus canino 2. 2020

MERCK. *Manual Merck de Veterinária, 10ª edição*. [Digite o Local da Editora]: Grupo GEN, 2014. Disponível em: <https://integrada.minhabiblioteca.com.br/#/books/978-85-412-0437-8/>. Acesso em: 09 out. 2021.

MEUTEN DJ, Meuten TLK. Tumors of the Urinary System. In: *Tumors in Domestic Animals, Fifth Edition*. ; 2017:632-688.

MORAILLON, Robert *et. al.*, Manual de veterinária: diagnóstico e tratamento de cães, gatos e animais exóticos. Rio de Janeiro: Elsevier, 2013.

MOURA *et. al.*, Veridiana Maria Brianezi Dignani *de*. CARCINOMA DE CÉLULAS TRANSICIONAIS VESICAL EM UMA CADELA SÃO BERNARDO Disponível em: <<http://www.seer.ufu.br/index.php/vetnot/article/view/18837/10154>> Acessado em: 24 out. 2021

MORRISON, W.B. Cancers of the urinary tract. In: \_\_\_\_\_. *Cancer in dogs and cats: medical and surgical management*. Baltimore: Williams & Wilkins, 1998. p. 569-579 Disponível em: <https://books.google.com.br/books?hl=pt-BR&lr=&id=-LB3EUeg4okC&oi=fnd&pg=PA1&dq=Cancer+in+dogs+and+cats:+medical+and+surgical+management&ots=NAM5x7TsB0&sig=Tc38Bwk8PYpSLswjn5gMD8CleoA#v=snippet&q=urinary%20tract&f=false>. Acesso em: 24 out. 2021.

NORRIS AM, Laing EJ, Valli VEO, et al. Canine bladder and urethral tumors: a retrospective study of 115 cases (1980–1985). *J Vet Intern Med*. 1992;6(3):145–153.

PRADO, Maysa de Oliveira; SPIGOLON, Zenilda; FERRARI, Maria Luiza de Oliveira Pinto; PICCININ, Adriana. PARVOVIROSE CANINA. Garça-Sp: Faef, v. 10, 2008. Semestral. Disponível em: [http://faef.revista.inf.br/imagens\\_arquivos/arquivos\\_destaque/Uolca4fBKpiJRBi\\_2013-5-28-16-1-7.pdf](http://faef.revista.inf.br/imagens_arquivos/arquivos_destaque/Uolca4fBKpiJRBi_2013-5-28-16-1-7.pdf). Acesso em: 09 out. 2021.

PEREIRA, César Augusto Dinóia (comp.). *Tratado de medicina interna de cães e gatos: parvovirose canina*. Rio de Janeiro: Roca, 2015.

SANTANA, Wesley de Oliveira *et al.* Parvovírus canino: uma abordagem evolutiva e clínica. Caxias do Sul: Ufpe, 2019. Disponível em: <http://www.journals.ufrpe.br/index.php/medicinaveterinaria/article/view/3661/4824836> 15. Acesso em: 24 out. 2021.



SERAKIDS *et. al.* Carcinoma de células de transição da uretra com metástases cardíaca e pulmonar em cão. Disponível em: <<https://www.scielo.br/j/abmvz/a/FyqSXqZhyjmQgLnRfVkgvWv/?lang=pt>> Acesso em: 24 out 2021.

SCOTT, McVEY,.; MELISSA, KENNEDY,.; M.M., CHENGAPPA,. *Microbiologia Veterinária, 3ª edição*. [Digite o Local da Editora]: Grupo GEN, 2016. 9788527728263. Disponível em: <https://integrada.minhabiblioteca.com.br/#/books/9788527728263/>. Acesso em: 11 out. 2021.

SOUZA, Jaqueline Marques, ZAPPA, Vanessa. PARVOVIROSE CANINA. São Paulo: Faef, 2008. Semestral. Disponível em: [http://faef.revista.inf.br/imagens\\_arquivos/arquivos\\_destaque/WcfwaCo032tlxHW\\_2013-6-13-15-33-3.pdf](http://faef.revista.inf.br/imagens_arquivos/arquivos_destaque/WcfwaCo032tlxHW_2013-6-13-15-33-3.pdf). Acesso em: 24 out. 2021.

TELLES S.A. *et. al.* Carcinoma de células de transição de bexiga em cão: Relato de caso. 2017. Disponível em: <<http://www.pubvet.com.br/artigo/3603/carcinoma-de-ceacutelulas-detransiccedilatildeo-de-bexiga-em-catildeo-relato-de-caso>> Acesso 24 out. 2021.

TILLEY, Larry. P.; JUNIOR, Francis.W.K. S. *Consulta Veterinária em 5 Minutos: Espécies Canina e Felina*. [Digite o Local da Editora]: Editora Manole, 2015. 9788520448083. Disponível em: <https://integrada.minhabiblioteca.com.br/#/books/9788520448083/>. Acesso em: 01 nov. 2021.

ZANUTO E. B. M.; Garcia J. S.; Hayashi A. M.; Matera J. M. Carcinoma de células de transição em felinos: Relato de caso. *Revista de Educação Continuada em Medicina Veterinária e Zootecnia do CRMV-SP*, v. 13, n. 3, p. 94-94, 18 jan. 2016. Disponível em: <<https://www.revistamvez-crmvsp.com.br/index.php/recmvz/article/view/28958>> Acesso em 11 out. 2021.

## ANEXO A – HEMOGRAMA E BIOQUÍMICA SÉRICA DO FELINO, FÊMEA, IDOSA E SEM RAÇA DEFINIDA.



Nº OS:

Animal:

*Proprietária:**Aquisição:**Clínica:*

Data: 24/06/2021

**HEMOGRAMA + PLAQ. + P.P.T. (COMPLETO)***Material...: Sangue total com EDTA**Vlr Ref. Absoluto**Vlr Ref. Relativo**Metodologia: Contagem por automação e microscopia óptica (Ref. Schalm, 2010)**Equipamento: BC2800VET Mindray Caxias do Sul***ERITROGRAMA**

Eritrócitos.....	7,52 milhões/ $\mu$ l		5,0 A 10,0 milhões/ $\mu$ l
Hemoglobina.....	11,8 g/dl		8,0 A 15,0 g/dl
Hematócrito.....	33 %		24,0 a 45,0 %
V.C.M.....	43,88 fL		39 A 55 fL
C.H.C.M.....	35,76 g/dl		30 A 36 g/dl
R.D.W.....	14,30 %		

*Observações série vermelha.....* Morfologia celular normal.**LEUCOGRAMA**

Leucócitos totais.....	20.000 /mm <sup>3</sup>		5.500 a 19.500 /mm <sup>3</sup>
Mielócitos.....	0,00 %	0 /mm <sup>3</sup>	0 a 0 /mm <sup>3</sup>
Metamielócitos.....	0,00 %	0 /mm <sup>3</sup>	0 a 0 /mm <sup>3</sup>
Bastonetes.....	0,00 %	0 /mm <sup>3</sup>	0 a 300 /mm <sup>3</sup>
Segmentados.....	94,00 %	18800 /mm <sup>3</sup>	2500 a 12000 /mm <sup>3</sup>
Eosinófilos.....	2,00 %	400 /mm <sup>3</sup>	100 a 1500 /mm <sup>3</sup>
Basófilos.....	0,00 %	0 /mm <sup>3</sup>	0 a 100 /mm <sup>3</sup>
Monócitos.....	2,00 %	400 /mm <sup>3</sup>	50 a 850 /mm <sup>3</sup>
Linfócitos.....	2,00 %	400 /mm <sup>3</sup>	1500 a 7000 /mm <sup>3</sup>
Outras:.....	0,00 %	0 /mm <sup>3</sup>	0 a 0 /mm <sup>3</sup>

*Observações série branca.....* Morfologia celular normal.Contagem plaquetária..... 125 mil/mm<sup>3</sup> 200 a 680 mil/mm<sup>3</sup>Avaliação plaquetária..... Agregados plaquetários (+)  
Contagem plaquetária conferida em microscopia.

Proteína plasmática total..... 7,80 g/dl 6,0 A 8,0 g/dl

**NOTA**

A proteína plasmática total com valor obtido dentro dos níveis de referência para a espécie, deve ser avaliada com cautela frente a interferentes analíticos (hemólise, icterícia e lipemia) confrontando com resultados de outros exames laboratoriais e a clínica do paciente. Sugere-se complementar a interpretação das proteínas juntamente com dosagens de albumina e globulinas.

**HEMOGRAMA + PLAQ. + P.P.T. (COMPLETO)***Material...: Sangue total com EDTA**Vlr Ref. Absoluto**Vlr Ref. Relativo**Metodologia: Contagem por automação e microscopia óptica (Ref. Schalm, 2010)**Equipamento: BC2800VET Mindray Caxias do Sul*



Nº OS:

Animal:

*Proprietário:**Requisitante:**Clinica:*

Data: 24/06/2021

**CREATININA***Material...: Soro**Metodologia: Cinético**Equipamento: Wiener CM 200 - Caxias do Sul*

Valores de Referência

Resultado..... 1,47 mg/dl

0,5 a 1,6 mg/dl

**URÉIA***Material...: Soro**Metodologia: Colorimétrico enzimático**Equipamento: Wiener CM 200 - Caxias do Sul*

Valores de Referência

Resultado..... 66,00 mg/dl

10,0 a 60,0 mg/dl

Observação..... Resultado repetido e confirmado em mesma amostra.

**ALT - Alanina aminotransferase***Material...: Soro**Metodologia: Cinético**Equipamento: Wiener CM 200 - Caxias do Sul*

Valores de Referência

Resultado..... 43,00 UI/L

6,0 a 80,0 UI/L

**GGT - Gama glutamiltransferase***Material...: Soro**Metodologia: Colorimétrico enzimático**Equipamento: Wiener CM 200 - Caxias do Sul*

Valores de Referência

Resultado..... 2,00 UI/L

1,0 a 5,0 UI/L

**FOSFATASE ALCALINA***Material...: Soro**Metodologia: Colorimétrico enzimático**Equipamento: Wiener CM 200 - Caxias do Sul*

Valores de Referência

Resultado..... 74,00 UI/L

21 a 197 UI/L

Assinado eletronicamente por:  
MELISSA BOSSARDI - CRMV-RS 11519

Resultado válido somente para amostra submetida ao laboratório pelo médico veterinário responsável.

A interpretação dos resultados dos exames laboratoriais deve ser realizada pelo médico veterinário responsável, considerando a sintomatologia clínica e exames complementares.

## ANEXO B - ULTRASSONOGRAFIA ABDOMINAL DO FELINO, FÊMEA, IDOSO, SEM RAÇA DEFINIDA



**Pet Sound**

Ultrassonografia móvel e  
radiologia de pequenos animais



Paciente:	Felino
Idade:	F
Raça:	24/06/21
Proprietário:	

### Suspeita clínica:

#### Med. Veterinário responsável: Francine

O laudo abaixo é uma avaliação interpretativa e subjetiva das imagens visualizadas durante o procedimento diagnóstico. As avaliações podem variar na dependência do médico veterinário e na capacidade inerente ao método ultrassonográfico em demonstrar alterações no seu limite de resolução. Qualquer discordância frente ao laudo deverá ser comunicada imediatamente, tendo em vista que a sensibilidade e especificidade de método não são absolutas, podendo requerer revisão e, eventualmente, nova investigação, sendo assim o diagnóstico deverá ser feito aliado ao histórico clínico e exame físico do paciente pelo médico veterinário responsável, não descartando a possibilidade de outros exames.

### Relatório Ultrassonográfico:

**Fígado:** de contornos definidos, com margens regulares, dimensões preservadas, ecotextura homogênea e ecogenicidade aumentada, sugestivo de infiltração gordurosa. Arquitetura vascular com calibre e trajeto preservados. Vesícula biliar repleta com conteúdo anecogênico homogêneo, paredes finas, regulares e ecogênicas. Não há evidências sonográficas de alterações em vias biliares extra ou intra-hepáticas.

**Cavidade gástrica:** parede com espessura dentro da normalidade, medindo: 0,22 cm, com padrão de camadas mantido, contraída.

**Alças intestinais:** de distribuição habitual, parede com espessura aumentada do duodeno e corrugada do duodeno e do íleo (duodeno: 0,34 cm; segmentos jejunais: 0,19 cm; íleo: 0,27 cm), padrão de camadas preservado, ecogenicidade preservada e peristaltismo evolutivo e dentro dos limites da normalidade, sugestivo de processo inflamatório.

**Pâncreas:** caracterizado porção do lobo esquerdo, de dimensões preservadas, mensurando em torno de 0,58 cm, homogêneo e de ecogenicidade mantida.

**Baço:** de contornos definidos, bordos finos, dimensões preservadas, parênquima homogêneo e ecogenicidade mantida.

Ana Paula da Cruz Mafalda  
Médica Veterinária - CRMV 13297  
(54) 996072816





**Rim Esquerdo:** em topografia habitual, dimensões preservadas, mensurando: 3,79 cm em eixo longitudinal, relação e definição corticomedular preservadas, parênquima homogêneo, ecogenicidade dentro dos limites da normalidade, pelve renal preservada.

**Rim Direito:** em topografia habitual, dimensões preservadas, mensurando: 3,76 cm em eixo longitudinal, relação e definição corticomedular preservadas, parênquima homogêneo, ecogenicidade dentro dos limites da normalidade, pelve renal preservada.


**Adrenais:** em topografia habitual, apresentando margens regulares, ecogenicidade mantida, definição corticomedular preservada e dimensões normais, com cerca de 0,6 cm x 0,22 cm a (comprimento x espessura do pólo caudal). Direita não caracterizada.

**Bexiga urinária:** de distensão moderada, paredes finas, mensurando 0,16 cm em região ventral, mucosa regular, conteúdo anecogênico, presença de formação, de contornos irregulares, localizada em contato com a parede dorsal, região cranial, próxima à zona apical da bexiga, heterogênea, com ecogenicidade mista, mensurando em torno de 0,83 cm x 1,6 cm, sugestiva de neoplasia, parede da uretra próxima a bexiga espessada, mensurando a parede ventral 0,22 cm e a dorsal 0,18 cm, irregulares e hiperecogênicas, sugestivo de processo inflamatório neoplásico, sugere-se controle.

**Útero e ovários:** não caracterizados, paciente com histórico de ovariectomia.

Não foram evidenciados linfonodos reativos intracavitários ou líquido livre abdominal.

Nada digno de nota em relação aos demais órgãos abdominais.



Ana Paula Da Cruz Mafalda  
Médica Veterinária  
CRMV -RS 13297



## ANEXO C - ULTRASSONOGRAFIA ABDOMINAL DO DO FELINO, FÊMEA, IDOSO, SEM RAÇA DEFINIDA



**Pet Sound** Ultrassonografia móvel e radiologia de pequenos animais

Paciente:	Felino
Idade:	F
Raça:	21/07/21
Proprietário:	

### Suspeita clínica:

#### Med. Veterinário responsável: Francine

O laudo abaixo é uma avaliação interpretativa e subjetiva das imagens visualizadas durante o procedimento diagnóstico. As avaliações podem variar na dependência do médico veterinário e na capacidade inerente ao método ultrassonográfico em demonstrar alterações no seu limite de resolução. Qualquer discordância frente ao laudo deverá ser comunicada imediatamente, tendo em vista que a sensibilidade e especificidade de método não são absolutas, podendo requerer revisão e, eventualmente, nova investigação, sendo assim o diagnóstico deverá ser feito aliado ao histórico clínico e exame físico do paciente pelo médico veterinário responsável, não descartando a possibilidade de outros exames.

### Relatório Ultrassonográfico:

**Fígado:** de contornos definidos, com margens regulares, dimensões preservadas, ecotextura homogênea e ecogenicidade aumentada, sugestivo de infiltração gordurosa/hepatopatia crônica. Arquitetura vascular com calibre e trajeto preservados. Vesícula biliar repleta com conteúdo anecogênico e moderada quantidade de material ecodenso em fundo, sugestivo de estase biliar, paredes finas, regulares e ecogênicas. Não há evidências sonográficas de alterações em vias biliares extra ou intra-hepáticas.

**Cavidade gástrica:** parede com espessura dentro da normalidade, medindo: 0,22 cm, com padrão de camadas mantido, contraída.

**Alças intestinais:** de distribuição habitual, parede com espessura aumentada do duodeno e corrugada do duodeno (duodeno: 0,22 cm; segmentos jejunais: 0,16 cm; íleo: 0,29 cm), padrão de camadas preservado, ecogenicidade preservada e peristaltismo evolutivo e dentro dos limites da normalidade, sugestivo de processo inflamatório.

**Pâncreas:** caracterizado porção do lobo esquerdo, contornos irregulares, dimensões aumentadas, mensurando em torno de 1,29 cm, heterogênea com presença de formações de contornos regulares, anecogênicas, homogêneas mensurando duas delas 0,58 cm x 0,62 cm e 0,35 cm x 0,32 cm, sugestivas de pseudocistos, parênquima pancreático hiperecogênico, sugestivo de pancreatite crônica.

Ana Paula da Cruz Mafalda  
Médica Veterinária - CRMV 13297  
(54) 996072816

**Baço:** de contornos definidos, bordos finos, dimensões preservadas, parênquima homogêneo e ecogenicidade mantida.

**Rim Esquerdo:** em topografia habitual, dimensões preservadas, mensurando: 3,7 cm em eixo longitudinal, relação e definição corticomedular preservadas, parênquima homogêneo, ecogenicidade dentro dos limites da normalidade, pelve renal preservada.

**Rim Direito:** em topografia habitual, dimensões preservadas, mensurando: 3,85 cm em eixo longitudinal, relação e definição corticomedular preservadas, parênquima homogêneo, ecogenicidade dentro dos limites da normalidade, pelve renal preservada.


**Adrenais:** não caracterizadas.

**Bexiga urinária:** de distensão discreta, paredes espessadas em região ventral, mensurando 0,52 cm, mucosa regular, conteúdo anecogênico, presença de formação, de contornos irregulares, localizada em contato com a parede dorsal, região cranial, próxima à zona apical da bexiga, heterogênea, com ecogenicidade mista, mensurando em torno de 1,29 cm x 1,67 cm (aumento de tamanho em relação ao exame anterior), sugestiva de neoplasia, parede da uretra próxima à bexiga espessada, mensurando a parede ventral 0,23 cm e a dorsal 0,16 cm, irregulares e hiperecogênicas, sugestivo de processo inflamatório neoplásico.

**Útero e ovários:** não caracterizados, paciente com histórico de ovariectomia.

Não foram evidenciados linfonodos reativos intracavitários ou líquido livre abdominal.

Nada digno de nota em relação aos demais órgãos abdominais.



Ana Paula Da Cruz Mafalda  
Médica Veterinária  
CRMV -RS 13297

## ANEXO D - EXAME HISTOPATOLÓGICO DO FELINO, FÊMEA, IDOSO, SEM RAÇA DEFINIDA



Dr(a). DEBORA FREITAS

Requisitado em 26/08/2021  
Emitido em 14/09/2021

Origem: LULUZINHA  
Destino: LULUZINHA

ESPÉCIE: Felina .  
RAÇA: SRD.  
PELAGEM: Preta.  
IDADE: 15 anos.  
SEXO: F.

### Exame Macroscópico:

Recebida, fixada em formalina, porção de aspecto vegetante de tecido pardo, medindo 1,70x1,30x1,20cm. **Está referida como sendo de bexiga.** Aos cortes, mostra-se parda, com áreas friáveis. Todo material submetido a exame histológico.

### DIAGNÓSTICO HISTOPATOLÓGICO:

BEXIGA, LESÃO, RESSECÇÃO:

- **OS ACHADOS HISTOLÓGICOS SÃO INDICANTES DE CARCINOMA UROTELIAL (DE CÉLULAS TRANSICIONAIS) DA BEXIGA.**
- **CONFIGURAÇÃO DA LESÃO: PAPILAR.**
- **GRAU HISTOLÓGICO (OMS): ALTO GRAU.**
- ANISOCITOSE E ANISOCARIOSE, MODERADA.
- CONTAGEM MITÓTICA, média de 3 figuras de mitose / campo histológico (OBJ 400X).
- PRESENÇA DE CARIÓLISE E CARIORRÉXIA.
- PROFUNDIDADE DE INVASÃO OU EXTENSÃO: MUCOSA (LESÃO "in situ").
- PRESENÇA DE INFILTRADO INFLAMATÓRIO CRÔNICO.
- **MARGENS LATERAIS (BORDOS DA LESÃO), EXÍGUES NOS CORTES ANALISADOS.**
- **EMBOLIZAÇÃO (VASOS) NEOPLÁSICA, DETECTADA.**

Nota: Ademais sugerimos painel imuno-histoquímico para melhor precisão diagnóstica oncológica. Os exames de diagnóstico oncológico, através da análise Imuno-histoquímica visam obter maior precisão diagnóstica, e indicar fatores prognósticos, afim de melhor instituir terapêuticas mais eficientes.

Dra. Gabriela Fredo – CRMV 12455  
Diagnose Vet Patologia Veterinária  
diagnosevet@grupodiagnose.com.br



Documento Assinado Digitalmente.  
Chave de Validação  
2Veeccnieds505656f3a125fe40d47cf48083250a8d

**DIAGNOSE VET DIAGNÓSTICO VETERINÁRIO**  
Caxias do Sul: Rua Garibaldi, 476 – Sala 501 – Centro – 95084.901  
54 3223.8547 – diagnosevet@grupodiagnose.com.br  
Bento Gonçalves: Rua Dr. José Mário Mônaco, 333 – Sala 601 – 95700.066  
54 3452.6081 – diagnosevet@grupodiagnose.com.br  
R.T.: Dra. Gabriela Fredo - CRMV 12455





## ANEXO E - HEMOGRAMA E BIOQUÍMICA SÉRICA DO CANINO, FILHOTE, SEM RAÇA DEFINIDA



VIRTUS ANÁLISES VETERINÁRIAS LTDA. - CNPJ 33.559.569/0001-40  
 [54] 3533-5125 [54] 99126-6056 - www.virtusanalises.com.br  
 E-mail: laboratorio@virtusanalises.com.br @virtusanalises  
 Rua Sinimbu, 1143, Bairro Centro - Caxias do Sul/RS



### HEMOGRAMA SIMPLES

Material: sangue total com EDTA

Método: automatizado/diferencial em microscopia Equipamento: BC 5000 VET Mindray

#### ERITROGRAMA

			Valor de referência (3 a 6 meses)
Hemácias.....	6,19	milh/mm <sup>3</sup>	5,5 a 7,0 milhoes/mm <sup>3</sup>
Hemoglobina.....	14,9	g/dL	11 a 15,5 g/dL
Hematócrito.....	43,0	%	34 a 40 %
VCM.....	69,5	fl	65 a 78 fl
CHCM.....	34,7	%	30 a 35 %
RDW.....	13,6	%	
Eritrócitos nucleados.....	0	/100 leucócitos	

#### Observação Série Vermelha:

*Equinócitos (+).*

#### LEUCOGRAMA

	Relativo (%)	Absoluto	Valor de referência
<b>Leucócitos totais.....</b>	<b>100</b>	<b>4.000</b>	<b>8.000 a 16.000 /mm<sup>3</sup></b>
Mielócitos.....	0	0	0 a 0
Metamielócitos.....	0	0	0 a 0
Bastonetes.....	16	640	0 a 200
Segmentados.....	67	2.680	3.750 a 11.000
Linfócitos.....	7	280	2.250 a 7.200
Monócitos.....	10	400	100 a 1.600
Eosinófilos.....	0	0	100 a 800
Basófilos.....	0	0	raros

#### Observação Série Branca:

*Neutrófilos tóxicos (+).*

*Neutrófilos segmentados e bastonetes tóxicos exibindo discreta basofilia citoplasmática.*

#### TROMBOGRAMA

		Valor de referência
Plaquetas.....	384.000	175.000 a 500.000 mm <sup>3</sup>

#### Observações plaquetárias:

*Sem observações.*

#### Coloração do plasma:

Sem alteração.

#### Quantidade de amostra:

0,6 mL em tubo de 0,5 mL

#### Notas técnicas:

1. Amostras lipêmicas, ictericas e/ou hemolisadas podem interferir na análise espectral levando a resultados falsamente aumentados da hemoglobina e CHCM.
2. Quando há presença de fibrina na amostra, os valores do eritrograma são determinados a partir do hematócrito, o qual é realizado manualmente por microcentrifugação. Para o leucograma, o valor total de leucócitos é determinado por meio da diluição e contagem em câmara de Neubauer. Já para as plaquetas, a contagem total é realizada, quando possível, através da estimativa em lâmina. Nestes casos sugere-se nova coleta.
3. A proporção inadequada de sangue:anticoagulante da amostra pode ocasionar a formação de fibrina ou coágulos quando superior ao volume indicado no tubo. Já em amostras em quantidade inferior ao indicado (<50% do volume) pode levar a resultados falsamente diminuídos do microhematócrito e VCM, e aumentado do CHCM, devido



*Stephanie A. M. de Almeida*  
 Stephanie Almeida CRMV/RS 17040

*Tatiane Ascari*  
 Tatiane Ascari CRMV/RS 17728

*Gabriel Bortolotto*

*Carolina Quaresma*  
 Carolina Quaresma CRMV/RS 19108

Lauda conferido, liberado e assinado eletronicamente. Resultados válidos somente para a amostra submetida ao Virtus Análises pelo Médico Veterinário responsável.  
 O envio e a requisição dos exames são de responsabilidade do solicitante. A interpretação dos resultados deve ser realizada pelo Médico Veterinário e depende do histórico, sintomatologia clínica do animal e resultados de outros exames.  
 Responsável técnico: Everson Paludo CRMV/RS 17786



VIRTUS ANÁLISES VETERINÁRIAS LTDA. - CNPJ 33.559.569/0001-40  
 [54] 3533-5125 [54] 99126-6056 - www.virtusanalises.com.br  
 E-mail: laboratorio@virtusanalises.com.br @virtusanalises  
 Rua Sinimbu, 1143, Bairro Centro - Caxias do Sul/RS



### PROTEÍNAS PLASMÁTICAS TOTAIS (PPT)

Material: plasma

Método: refratometria

Valor de referência

**Resultado:** 7,6 g/dL

5,0 a 6,5 g/dL

Fonte: SCHALM's Veterinary Hematology (2010)

### ALT/TGP (ALANINA AMINOTRANSFERASE)

Material: soro/plasma

Método: cinético

Equipamento: BS 240 VET Mindray

**Resultado:** 62,0 U/L

Valor de referência

21 a 102 U/L

Obs.:

**Nota:** amostras lipêmicas, ictericas e/ou hemolisadas podem interferir na reação bioquímica alterando o resultado final e/ou não possibilitando suas dosagens.  
 Fonte: KANEKO, J.J. Clinical Biochemistry of Domestic Animals (2008)

### CREATININA

Material: soro/plasma

Método: cinético

Equipamento: BS 240 VET Mindray

**Resultado:** 0,42 mg/dL

Valor de referência

0,50 a 1,50 mg/dL

Obs.: *Repetido e confirmado.*

**Nota:** amostras lipêmicas, ictericas e/ou hemolisadas podem interferir na reação bioquímica alterando o resultado final e/ou não possibilitando suas dosagens.  
 Fonte: KANEKO, J.J. Clinical Biochemistry of Domestic Animals (2008)

### FOSFATASE ALCALINA (FA)

Material: soro

Método: cinético

Equipamento: BS 240 VET Mindray

**Resultado:** 181,6 U/L

Valor de referência

20 a 156 U/L

Obs.:

**Nota:** amostras lipêmicas, ictericas e/ou hemolisadas podem interferir na reação bioquímica alterando o resultado final e/ou não possibilitando suas dosagens.  
 Fonte: KANEKO, J.J. Clinical Biochemistry of Domestic Animals (2008)

### UREIA

Material: soro/plasma

Método: cinético

Equipamento: BS 240 VET Mindray

**Resultado:** 25,0 mg/dL

Valor de referência

21 a 59,9 mg/dL

Obs.:

**Nota:** amostras lipêmicas, ictericas e/ou hemolisadas podem interferir na reação bioquímica alterando o resultado final e/ou não possibilitando suas dosagens.  
 Fonte: KANEKO, J.J. Clinical Biochemistry of Domestic Animals (2008)



Stephanie A.M. de Almeida  
 Stephanie Almeida CRMV/RS 47040

Tatiane Azevedo  
 Tatiane Azevedo CRMV/RS 47798

Cecília Bertalotto  
 Cecília Bertalotto CRMV/RS 48459

Carolina Guarenma  
 Carolina Guarenma CRMV/RS 48408